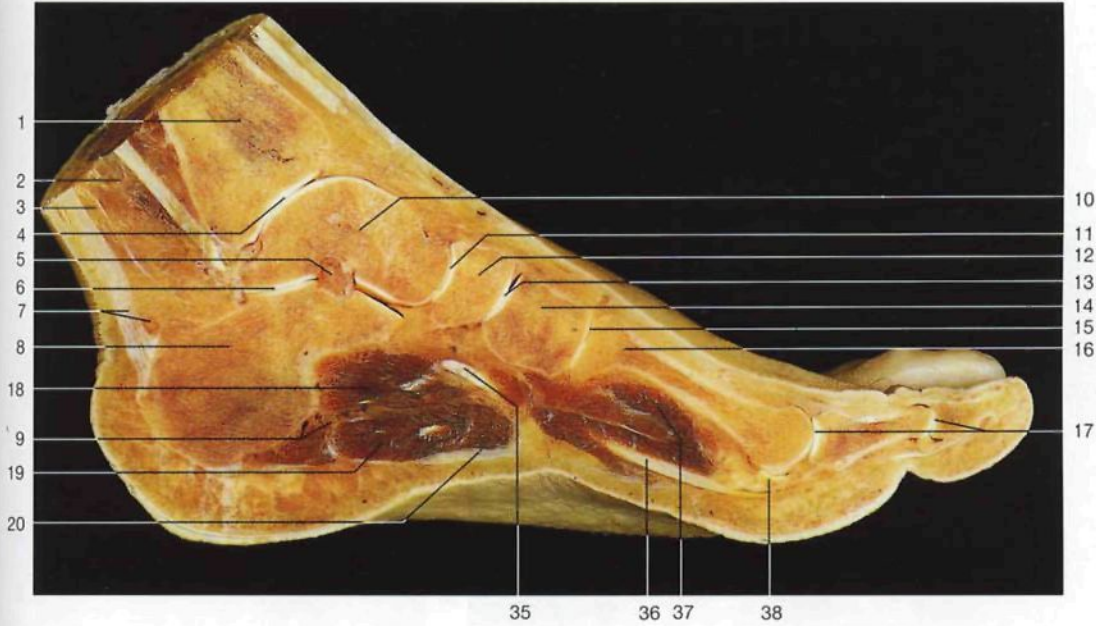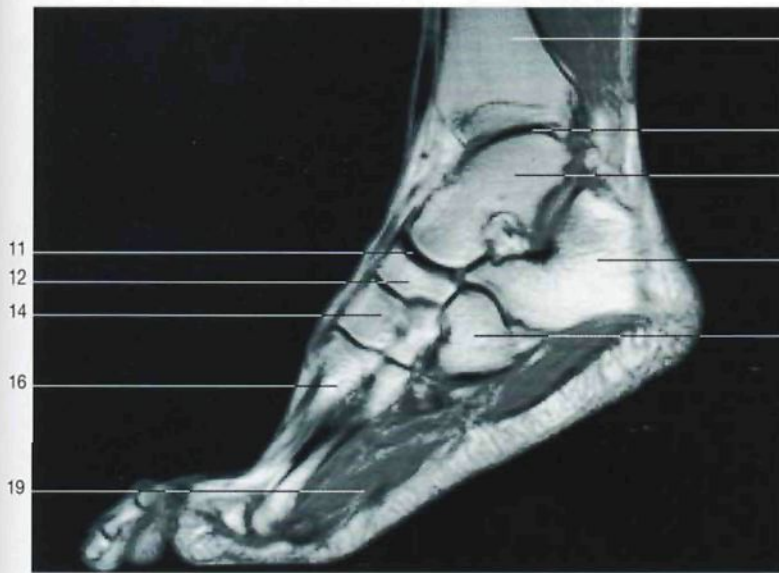
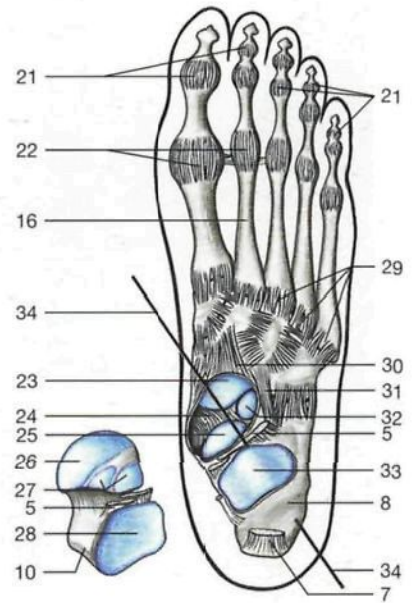




Corte sagital del pie a la altura del primer dedo.



Corte sagital del pie (RM, según A. Heuck, G. Luttko y J.W. Rohen, 1994).



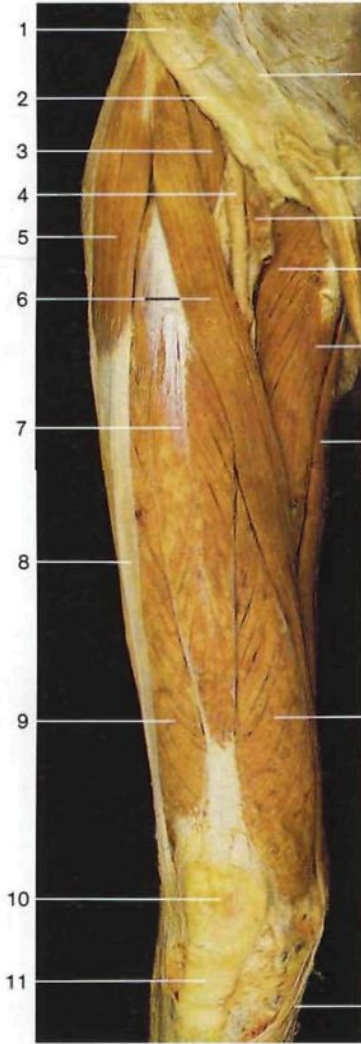Esquema de la articulación astragalocalcaneonavicular (*Articulatio talocalcaneonavicularis*) y de los ligamentos del pie derecho (vista posterior). Para mostrar la totalidad de las superficies articulares de los tres huesos se ha desarticulado y rotado el astrágalo.

- 1 Tibia
Tibia
- 2 Músculos flexores profundos
- 3 Músculos flexores superficiales
- 4 Articulación tibioperoneo-astragalina [talocrural]
Articulatio talocruralis
- 5 Ligamento calcaneo-astragalino interóseo
Lig. talocalcaneum interosseum
- 6 Articulación calcaneo-astragalina
Articulatio subtalaris
- 7 Tendón de Aquiles [calcáneo] y su bolsa serosa
Tendo calcaneus, Bursa tendinis calcanei
- 8 Calcáneo
Calcaneus
- 9 Vasos y nervios de la planta del pie
- 10 Astrágalo
Talus

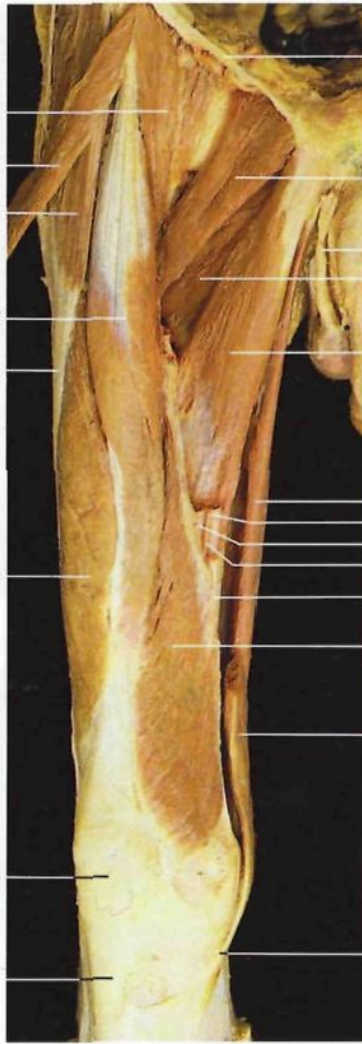- 11 Articulación astragalocalcaneonavicular
Articulatio talocalcaneonavicularis
- 12 Hueso navicular
Os naviculare
- 13 Articulación cuneonavicular
Articulatio cuneonavicularis
- 14 Segunda cuña [hueso cuneiforme intermedio]
Os cuneiforme intermedium
- 15 Articulación tarsometatarsiana
Articulatio tarsometatarsa
- 16 Metatarsianos
Ossa metatarsi [Metatarsalia]
- 17 Articulaciones metatarsofalángica e interfalángica
Articulaciones metatarsophalangeales, Articulaciones interphalangeales pedis

- 18 Músculo cuadrado plantar y tendón del músculo flexor largo común de los dedos
M. quadratus plantae, M. flexor digitorum longus, Tendo
- 19 Músculo flexor corto plantar
M. flexor digitorum brevis
- 20 Aponeurosis plantar
Aponeurosis plantaris
- 21 Cápsulas de las articulaciones interfalángicas
- 22 Cápsulas de las articulaciones metatarsofalángicas
- 23 Carilla articular del navicular
- 24 Ligamento calcaneo-plantar
Lig. calcaneonavicular plantare

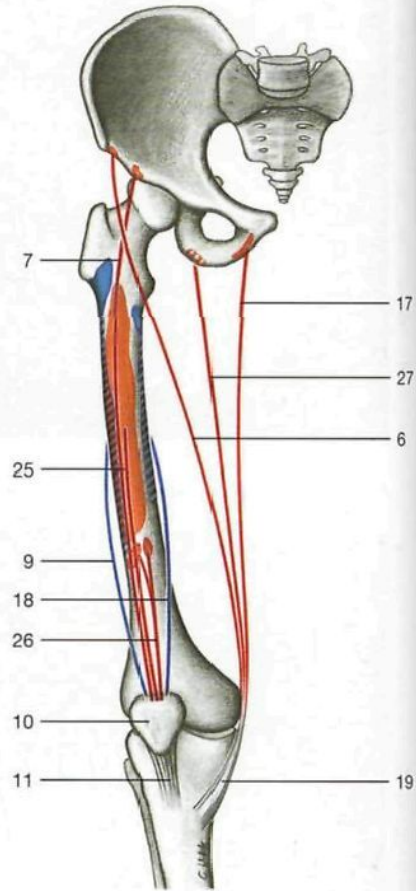
- 25 Carilla articular media astragalina (calcáneo)
Facies articularis talaris media (Calcaneus)
- 26 Cara anterior de la cabeza, astrágalo
Facies articularis navicularis, Talus
- 27 Carillas articulares calcáneas anterior y media (astrágalo)
Facies articularis calcanea ant. et media (Talus)
- 28 Carilla articular calcánea posterior (astrágalo)
Facies articularis calcanea post. (Talus)



Músculos extensores y aductores del muslo (miembro derecho, vista anterior).



Músculo cuádriceps crural [femoral] (*M. quadriceps femoris*) y plano superficial de los músculos aductores (muslo derecho, vista anterior). El músculo sartorio está seccionado.



Esquema del trayecto de los **músculos extensores del muslo** y de los músculos que se insertan en la tibia a través de un tendón común ("pata de ganso superficial").

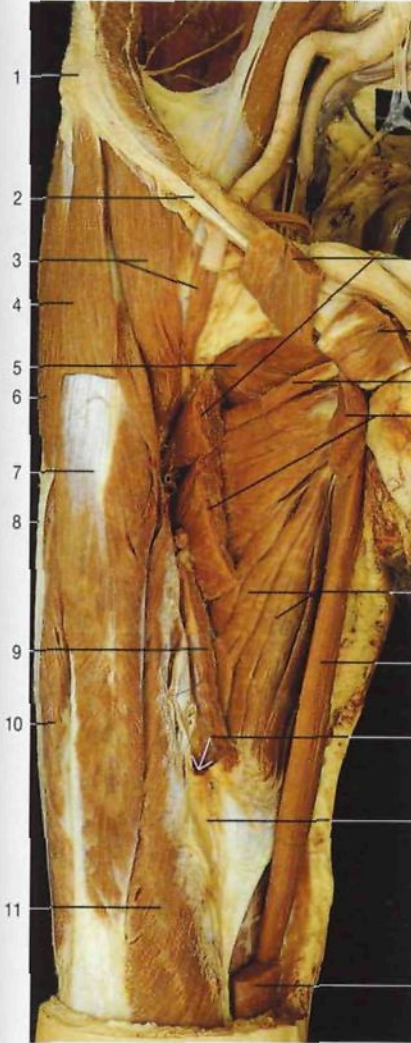
◀ en la página 437

- 29 Ligamentos tarsometatarsianos dorsales
Ligg. tarsometatarsalia dorsalia
- 30 Ligamento astragalonavicular
Lig. talonaviculare
- 31 Ligamento bifurcado
Lig. bifurcatum
- 32 Carilla articular astragalina anterior (calcáneo)
Facies articularis talaris ant. (Calcaneus)
- 33 Carilla articular astragalina posterior (calcáneo)
Facies articularis talaris post. (Calcaneus)
- 34 Eje de la articulación astragalocalcaneonavicular
- 35 Músculo tibial anterior (tendón)
M. tibialis ant. (Tendo)
- 36 Músculo flexor largo del primer dedo (tendón)
M. flexor hallucis longus (Tendo)
- 37 Músculo flexor corto del primer dedo
M. flexor hallucis brevis
- 38 Hueso sesamoideo
Os sesamoideum
- 39 Hueso cuboideo
Os cuboideum

- 1 Espina iliaca anterosuperior
Spina iliaca ant. sup.
- 2 Ligamento inguinal [arco inguinal o crural]
Lig. inguinale [Arcus inguinalis]
- 3 Músculo psoas ilíaco
M. iliopsoas
- 4 Arteria femoral
A. femoralis
- 5 Músculo tensor de la fascia lata
M. tensor fasciae latae
- 6 Músculo sartorio
M. sartorius
- 7 **Músculo recto anterior del muslo**
M. rectus femoris
- 8 Tracto iliotibial [cintilla de Maissiat]
Tractus iliotibialis
- 9 Músculo vasto lateral
M. vastus lat.
- 10 Rótula
Patella
- 11 Ligamento rotuliano
Lig. patellae
- 12 Aponeurosis del músculo oblicuo externo [mayor] del abdomen
- 13 Cordón espermático
Funiculus spermaticus

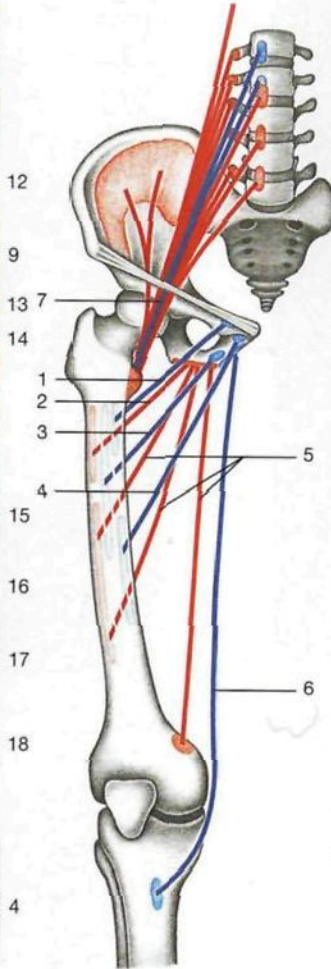
- 14 Vena femoral
V. femoralis
- 15 **Músculo pectíneo**
M. pectineus
- 16 **Músculo aductor mediano**
M. adductor longus
- 17 Músculo recto interno [grácil]
M. gracilis
- 18 Músculo vasto medial
M. vastus med.
- 19 Tendón común de los músculos sartorio, semitendinoso y recto interno ("pata de ganso superficial")
- 20 **Músculo aductor menor**
M. adductor brevis
- 21 Arteria femoral
A. femoralis
- 22 Vena femoral
V. femoralis
- 23 Nervio safeno
N. saphenus
- 24 Membrana vastoadductoria
- 25 Músculo vasto intermedio [crural]
M. vastus intermedius
- 26 Músculo articular de la rodilla [subcrural]
M. articularis genuis
- 27 Músculo semitendinoso
M. semitendinosus

Conducto de Hunter [aductor]
Canalis adductorius



Plano profundo de los músculos aductores. Músculo aductor mayor (*M. adductor magnus*) (vista anterior). Se han seccionado los músculos pectíneo, aductor mediano y aductor menor.

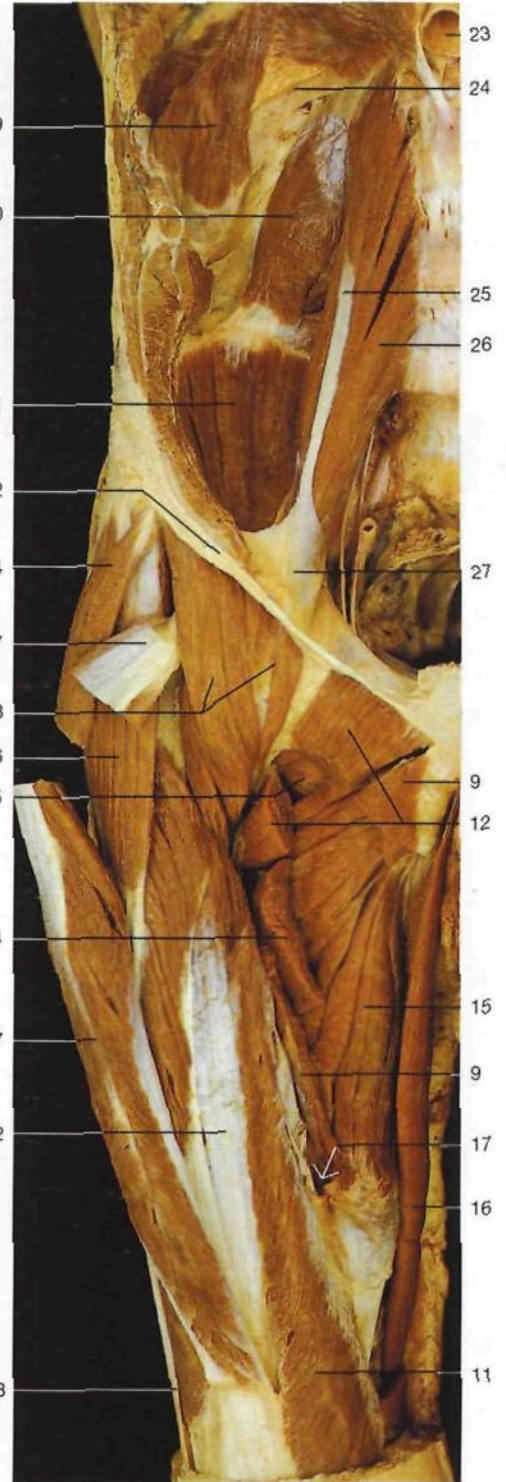- 1 Espina iliaca anterosuperior
Spina iliaca ant. sup.
- 2 Ligamento inguinal [arco inguinal o crural]
Lig. inguinale [Arcus inguinalis]
- 3 **Músculo psoas iliaco**
M. iliopsoas
- 4 Músculo sartorio
M. sartorius
- 5 Músculo obturador externo
M. obturatorius ext.
- 6 Músculo tensor de la fascia lata
M. tensor fasciae latae
- 7 Músculo recto anterior del muslo
M. rectus femoris
- 8 Tracto iliotibial [cintilla de Maissiat]
Tractus iliotibialis
- 9 Músculo aductor mediano (seccionado)
M. adductor longus
- 10 Músculo vasto lateral
M. vastus lat.
- 11 Músculo vasto medial
M. vastus med.
- 12 Músculo pectíneo (seccionado)
M. pectineus
- 13 Músculo aductor mínimo
M. adductor minimus
- 14 Músculo aductor menor (seccionado)
M. adductor brevis



Esquema del trayecto de los músculos aductores del muslo.

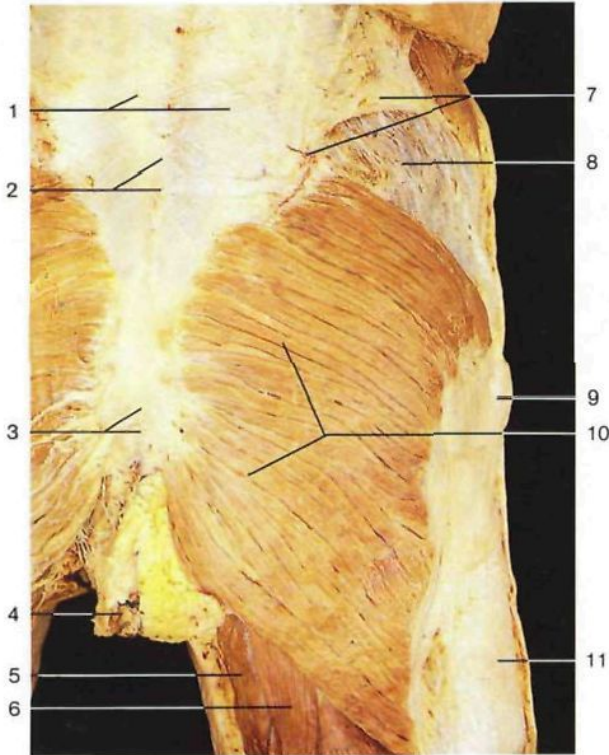
- 1 Músculo pectíneo (azul)
M. pectineus
- 2 Músculo aductor mínimo (rojo)
M. adductor minimus
- 3 Músculo aductor menor (azul)
M. adductor brevis
- 4 Músculo aductor mediano (azul)
M. adductor longus
- 5 Músculo aductor mayor (rojo)
M. adductor magnus
- 6 Músculo recto interno [grácil] (azul)
M. gracilis
- 7 M. psoas iliaco (rojo/azul)
M. iliopsoas

- 15 **Músculo aductor mayor**
M. adductor magnus
- 16 Músculo recto interno [grácil]
M. gracilis
- 17 Hiato del aductor mayor
Hiatus tendineus [adductorius]
- 18 Membrana vastoaductoria
- 19 Diafragma
Diaphragma
- 20 Músculo cuadrado lumbar
M. quadratus lumborum
- 21 **Músculo iliaco**
M. iliacus

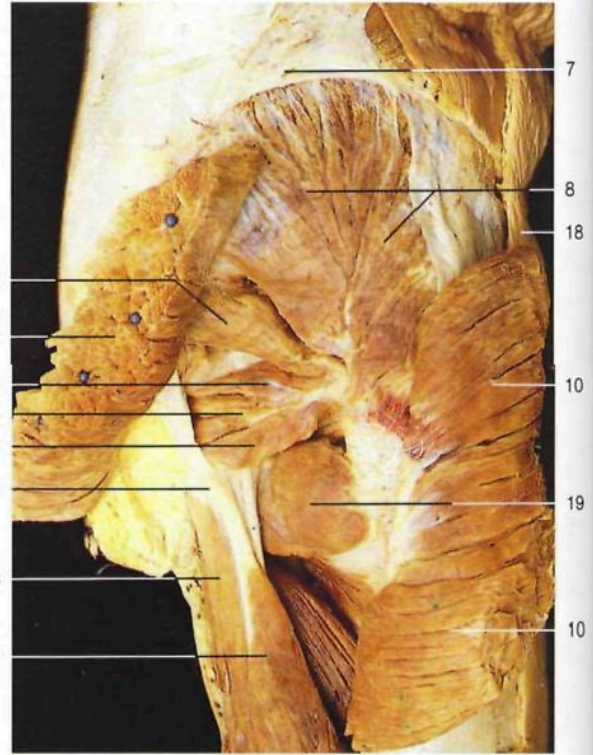

Músculos psoas iliaco (*M. iliopsoas*) y aductores, plano profundo (vista anterior). Se han seccionado los músculos pectíneo, aductor mediano, aductor menor y recto anterior del muslo.

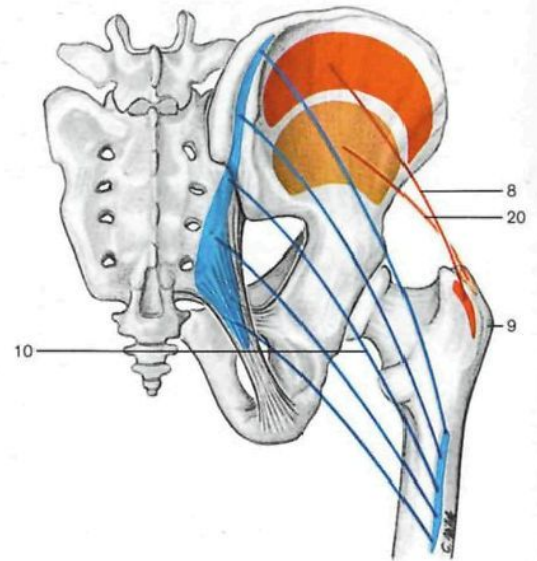
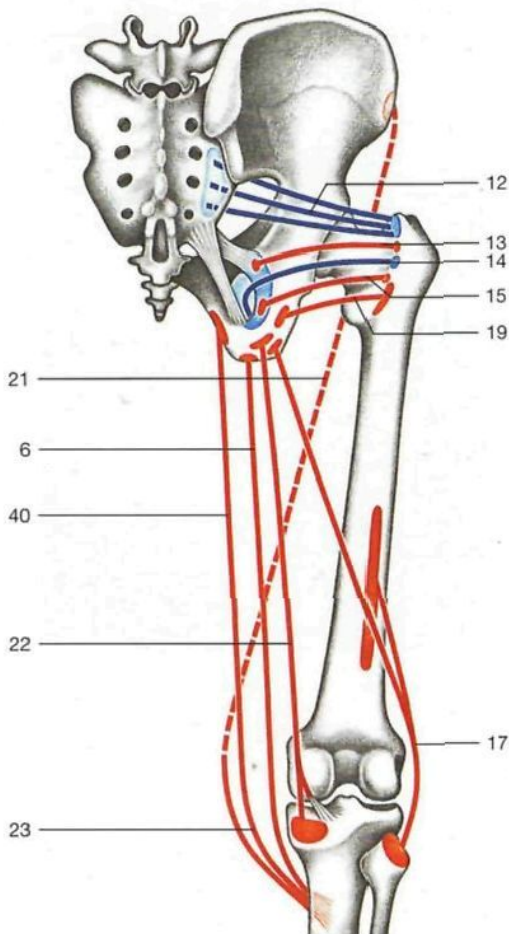
- 22 Músculo vasto intermedio [crural]
M. vastus intermedius
- 23 Aorta en el hiato aórtico
Aorta, Hiatus aorticus
- 24 Costilla XII
Costa XII
- 25 **Músculo psoas menor**
M. psoas minor
- 26 **Músculo psoas mayor**
M. psoas major
- 27 Cintilla iliopectínea
Arcus iliopectineus



Musculatura glútea, capa superficial (vista posterior).



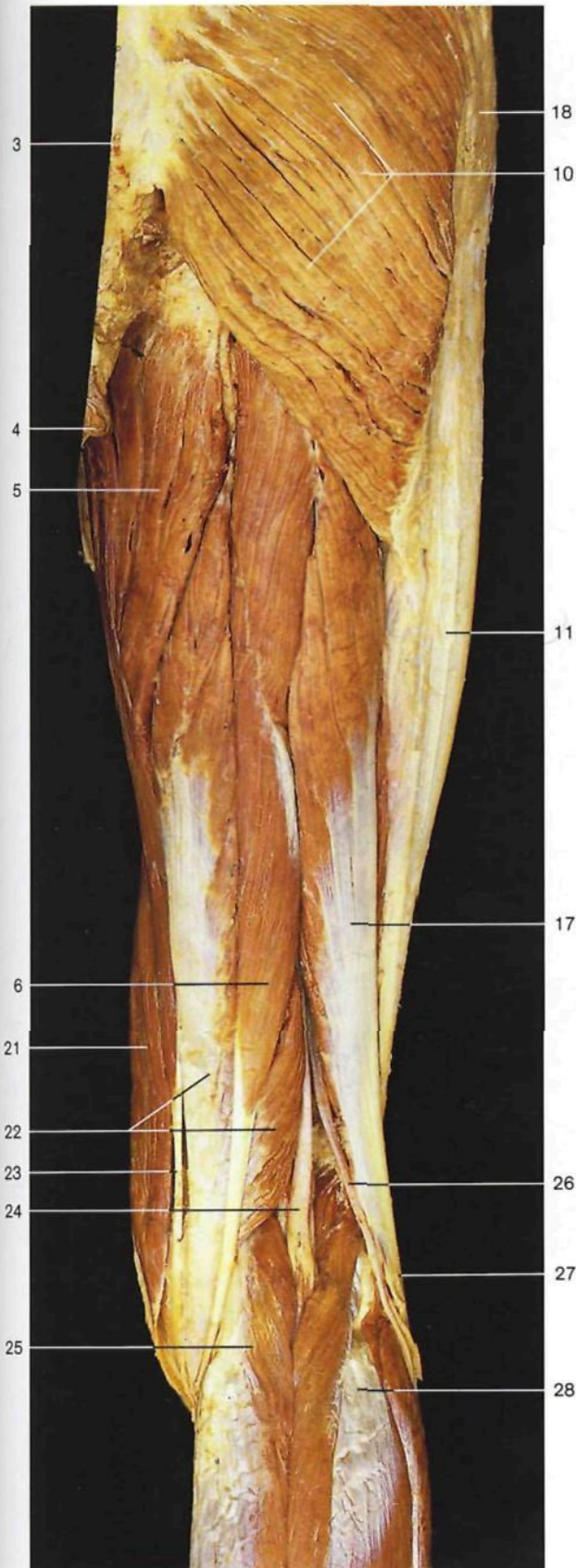
Musculatura glútea, capa profunda (vista posterior).



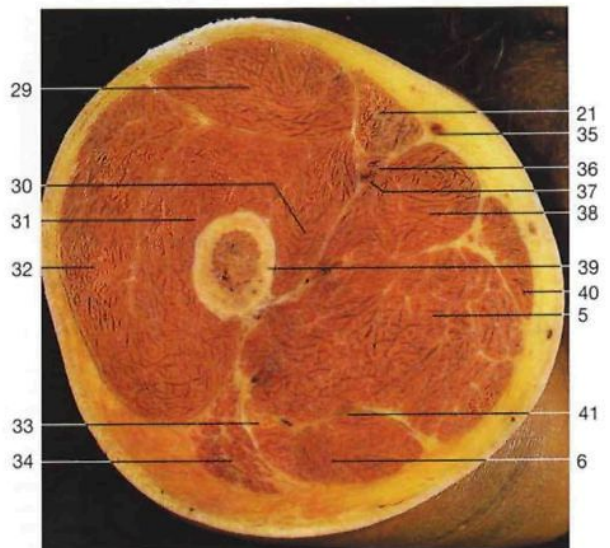
Esquema del trayecto de los músculos glúteos (vista posterior).



Esquema del trayecto de los músculos de la región glútea (capa profunda) y de los músculos isquiotibiales (vista posterior). El músculo sartorio está representado con una línea de puntos.

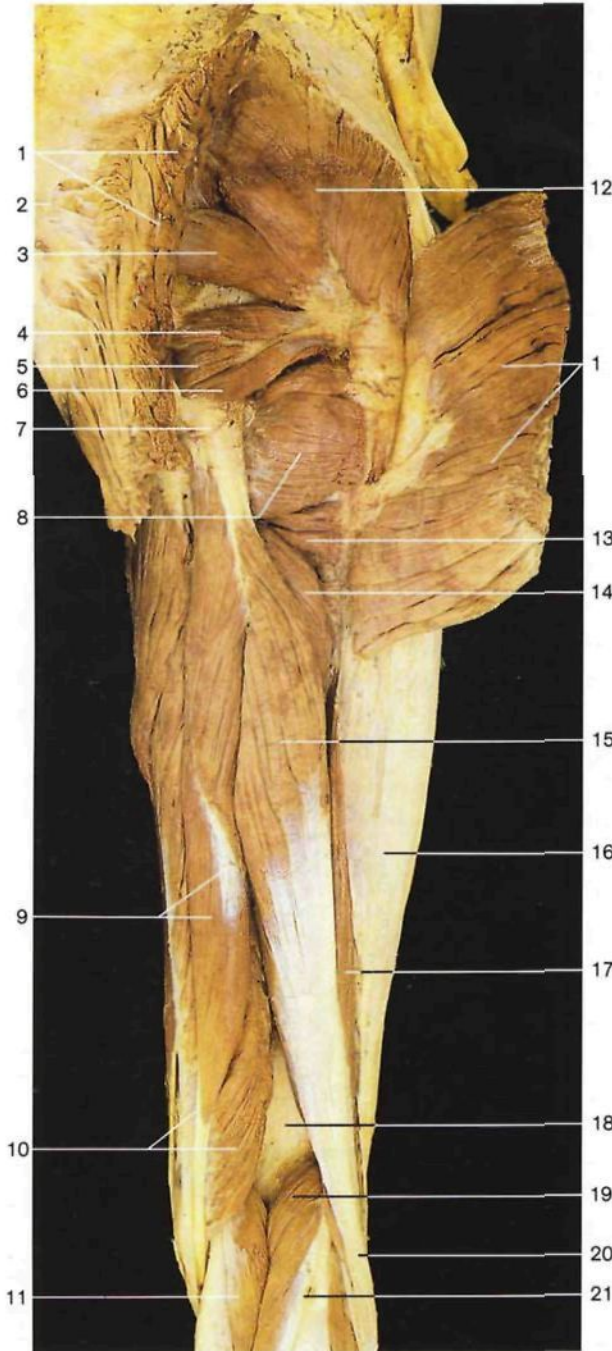


- 1 Fascia toracolombal
Fascia thoraco-lumbalis
- 2 Apófisis espinosa de las vértebras lumbares
Proc. spinosi vertebrae lumbales
- 3 Cóccix
Os coccygis [Coccyx]
- 4 Ano
Anus
- 5 Músculo aductor mayor
M. adductor magnus
- 6 Músculo semitendinoso
M. semitendinosus
- 7 Cresta ilíaca
Crista iliaca
- 8 Músculo glúteo mediano
M. gluteus medius
- 9 Trocánter mayor
Trochanter major
- 10 Músculo glúteo mayor
M. gluteus maximus
- 11 Tracto iliotibial [cintilla de Maissiat]
Tractus iliotibialis
- 12 Músculo piramidal
M. piriformis
- 13 Músculo gémino superior
M. gemellus sup.
- 14 Músculo obturador interno
M. obturatorius int.
- 15 Músculo gémino inferior
M. gemellus inf.
- 16 Tuberosidad isquiática
Tuber ischiadicum
- 17 Porción larga del músculo bíceps crural [femoral]
M. biceps femoris, Caput longum
- 18 Músculo tensor de la fascia lata
M. tensor fasciae latae
- 19 Músculo cuadrado crural [femoral]
M. quadratus femoris
- 20 Músculo glúteo menor
M. gluteus minimus
- 21 Músculo sartorio
M. sartorius
- 22 Músculo semimembranoso
M. semimembranosus
- 23 Tendón del músculo recto interno
M. gracilis, Tendo
- 24 Nervio ciático poplíteo interno o nervio tibial
N. tibialis
- 25 Músculo gemelo interno
Caput mediale, Mm. gastrocnemii
- 26 Nervio ciático poplíteo externo [peroneo común]
N. fibularis communis
- 27 Tendón del músculo bíceps crural [femoral]
M. biceps femoris, Tendo
- 28 Músculo gemelo lateral
Caput laterale, mm. gastrocnemii
- 29 Músculo recto anterior del muslo
M. rectus femoris
- 30 Músculo vasto medial
M. vastus med.
- 31 Músculo vasto intermedio [crural]
M. vastus intermedius
- 32 Músculo vasto lateral
M. vastus lat.
- 33 Nervio ciático [ciático mayor]
N. ischiadicus
- 34 Músculo glúteo mayor (inserción)
M. gluteus maximus
- 35 Vena safena interna [mayor]
V. saphena magna
- 36 Arteria femoral
A. femoralis
- 37 Vena femoral
V. femoralis
- 38 Músculo aductor mediano
M. adductor longus
- 39 Fémur
Femur [Os femoris]
- 40 Músculo recto interno [grácil]
M. gracilis
- 41 Tabique que separa los músculos semimembranoso y semitendinoso



Músculos flexores del muslo derecho, capa superficial (vista posterior).

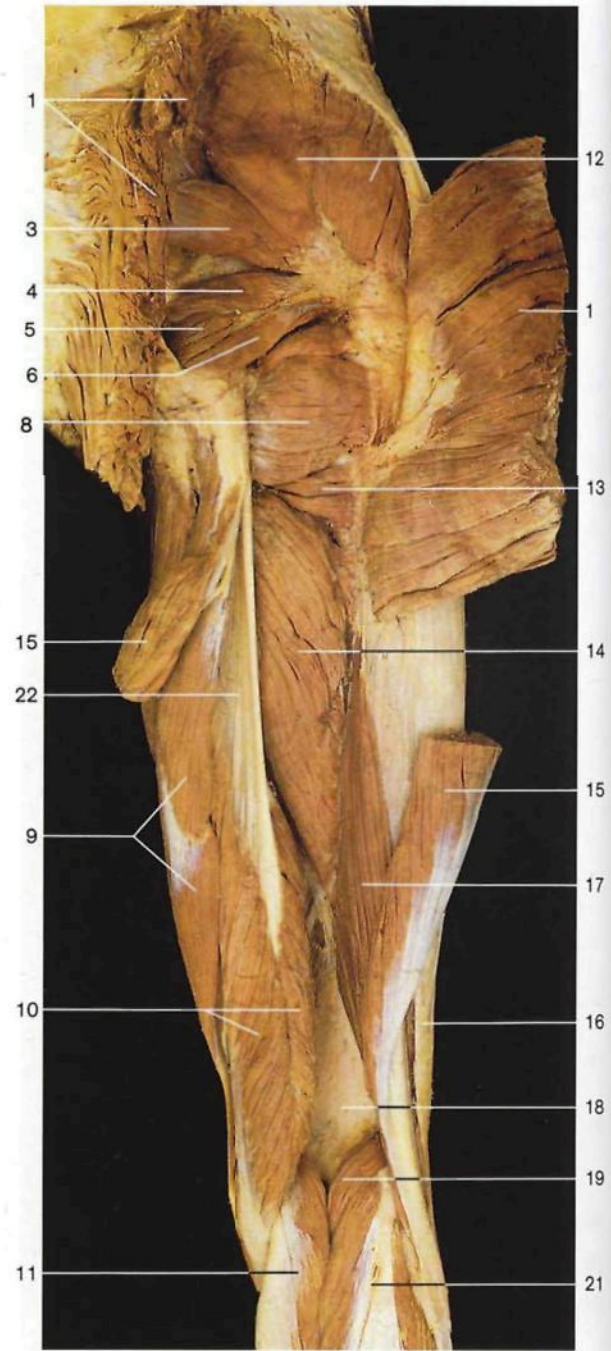
Corte transversal del muslo derecho (vista inferior). Superficie anterior en la parte superior.



Músculos dorsales del muslo derecho (vista posterior).
Se ha seccionado y apartado el músculo glúteo mayor.

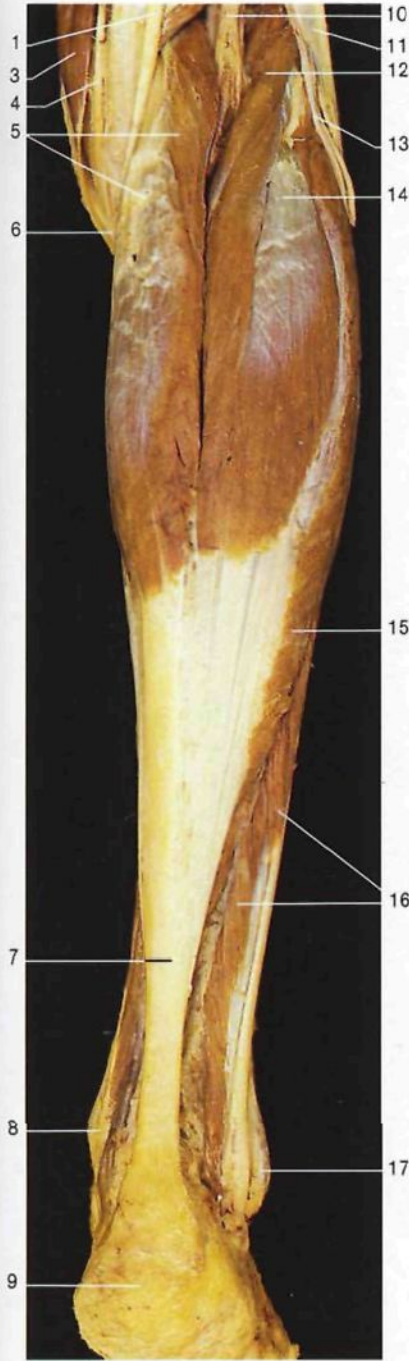- 1 Músculo glúteo mayor (seccionado)
M. gluteus maximus
- 2 Localización del cóccix
Os coccygis [Coccyx]
- 3 Músculo piramidal
M. piriformis
- 4 Músculo gémino superior
M. gemellus sup.
- 5 Músculo obturador interno
M. obturatorius int.
- 6 Músculo gémino inferior
M. gemellus inf.
- 7 Tuberosidad isquiática
Tuber ischiadicum
- 8 Músculo cuadrado crural [femoral]
M. quadratus femoris

- 9 Músculo semitendinoso
y su intersección tendínea
M. semitendinosus
- 10 Músculo semimembranoso
M. semimembranosus
- 11 Músculo gemelo interno
Caput mediale mm. gastrocnemii
- 12 Músculo glúteo mediano
M. gluteus medius
- 13 Músculo aductor mínimo
M. adductor minimus
- 14 Músculo aductor mayor
M. adductor magnus
- 15 Porción larga del músculo bíceps
crural [femoral]
Caput longum mm. bicipitis femoris

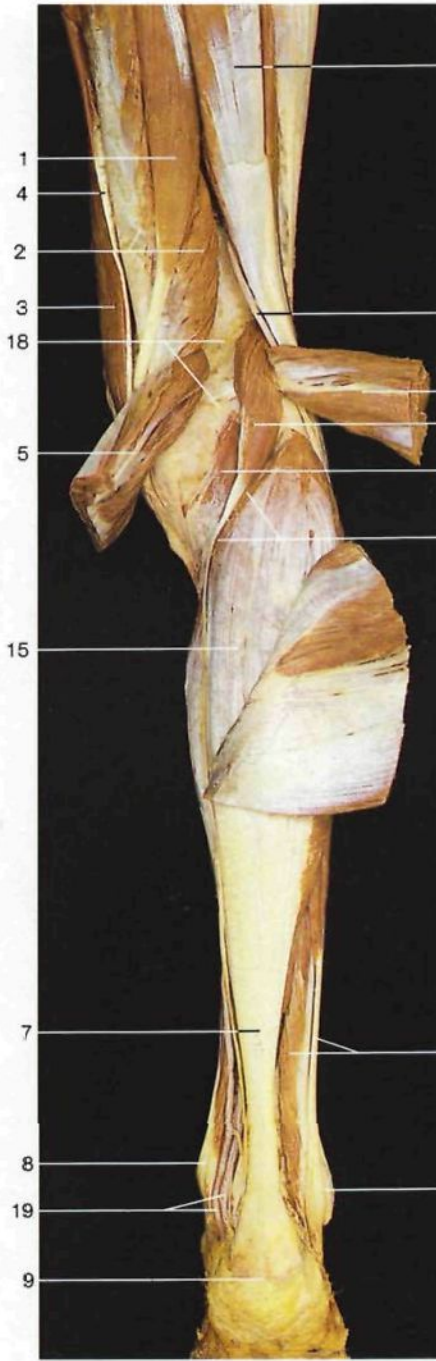


Músculos dorsales del muslo derecho (vista posterior).
Los músculos glúteo mayor y porción larga del bíceps crural [femoral] están seccionados y ligeramente desplazados.

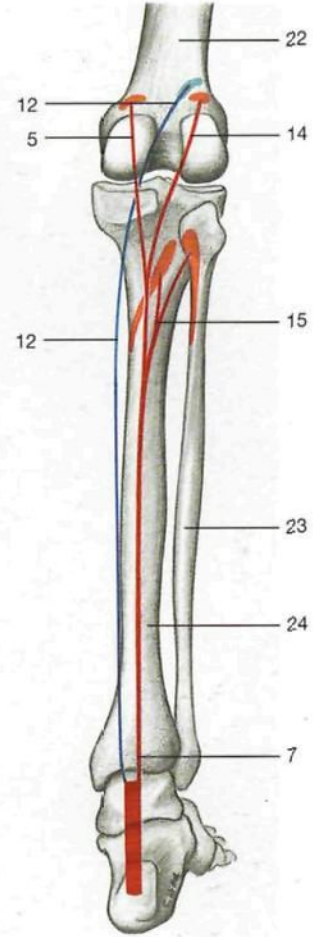
- 16 Tracto ilirotibial [cintilla de Maissiat]
Tractus iliotibialis
- 17 Porción corta del músculo
bíceps crural [femoral]
Caput breve mm. bicipitis femoris
- 18 Triángulo poplíteo del fémur
Facies poplitea
- 19 Músculo plantar delgado
M. plantaris
- 20 Tendón del músculo bíceps crural
[femoral]
M. biceps femoris, Tendo
- 21 Tendón del músculo gemelo lateral
Caput laterale mm. gastrocnemii
- 22 Tendón del músculo semimembranoso
M. semimembranosus, Tendo



Músculos flexores de la pierna derecha (vista posterior).



Músculos flexores de la pierna derecha (vista posterior). Ambos músculos gemelos están seccionados y desplazados lateralmente.



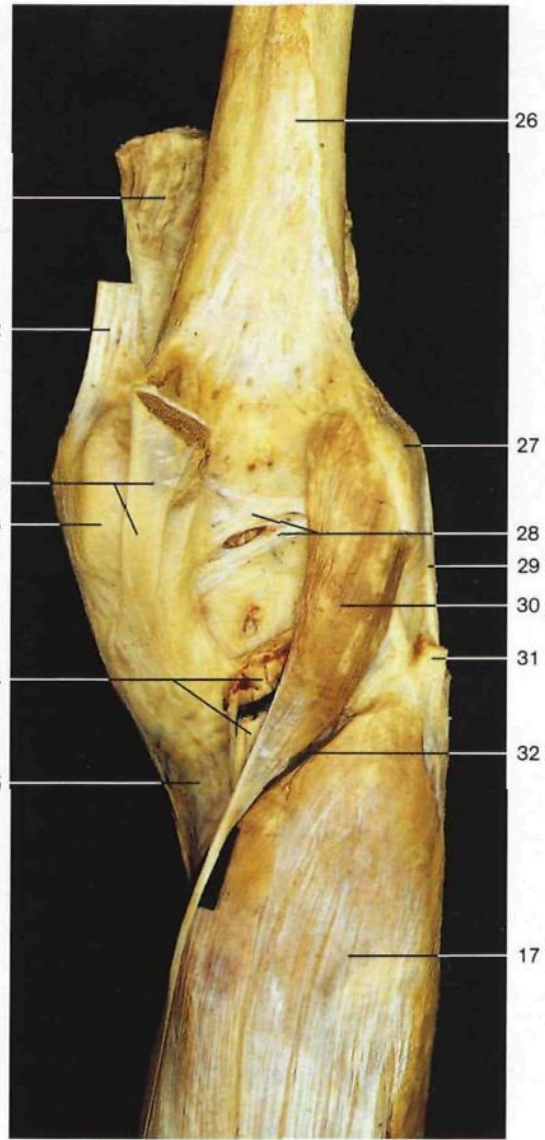
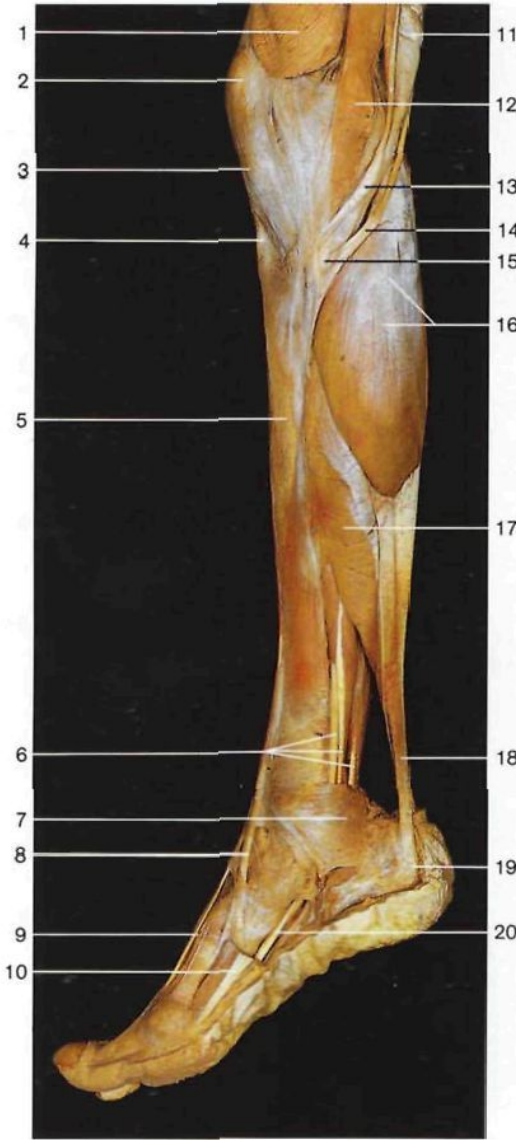
Músculos flexores de la pierna (lado derecho).

- 1 Músculo semitendinoso
M. semitendinosus
- 2 Músculo semimembranoso
M. semimembranosus
- 3 Músculo sartorio
M. sartorius
- 4 Tendón del músculo recto interno
M. gracilis, Tendo
- 5 **Músculo gemelo interno**
Caput mediale mm. gastrocnemii
- 6 Tendón común de los músculos sartorio, semitendinoso y recto interno [grácil] ("pata de ganso superficial")

- 7 Tendón de Aquiles [calcáneo]
Tendo calcaneus
- 8 Maléolo medial [tibial]
Malleolus med.
- 9 Tuberosidad posterior del calcáneo
Tuber calcanei
- 10 Nervio ciático poplíteo interno o nervio tibial
N. tibialis
- 11 Músculo bíceps crural [femoral]
M. biceps femoris
- 12 Músculo plantar delgado
M. plantaris

- 13 Nervio ciático poplíteo externo [peroneo común]
N. fibularis communis
- 14 **Músculo gemelo lateral**
Caput laterale mm. gastrocnemii
- 15 **Músculo sóleo**
M. soleus
- 16 Músculos peroneos laterales largo y corto
M. peroneus [fibularis] longus et brevis
- 17 Maléolo lateral [peroneo]
Malleolus lat.

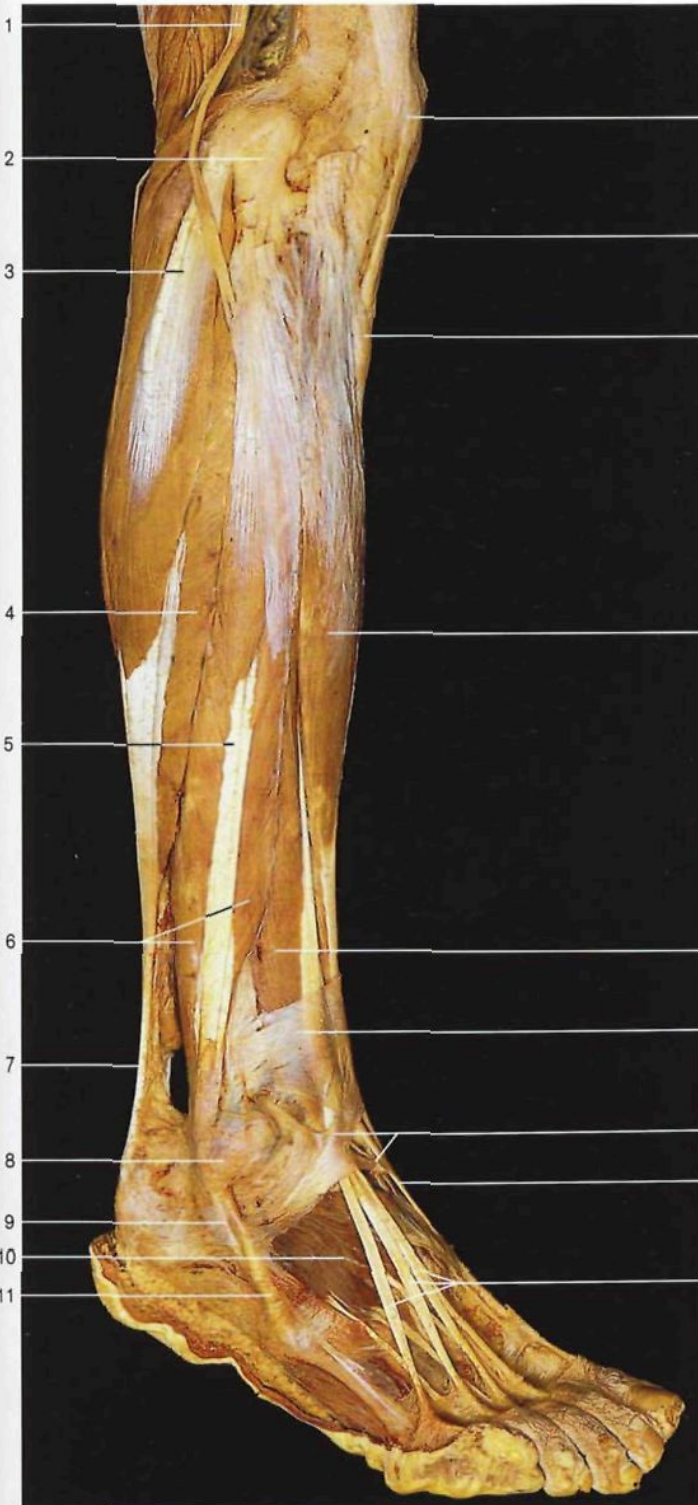- 18 Fosa poplítea
Fossa poplitea
- 19 Nervio ciático poplíteo interno y arteria tibial posterior
N. tibialis et A. tibialis post.
- 20 Músculo poplíteo
M. popliteus
- 21 Arco tendíneo del músculo sóleo
Arcus tendineus mm. solei
- 22 Fémur
Femur [Os femoris]
- 23 Peroné
Fibula
- 24 Tibia
Tibia



Músculos de la pierna y del pie derechos (vista medial).

Región poplíteica con los músculos plantar delgado y sóleo, lado derecho, vista posterior. Obsérvese la inserción del tendón del músculo semimembranoso ("pata de ganso profunda").

- | | | | |
|---|--|---|---|
| <p>1 Músculo vasto medial
<i>M. vastus med.</i></p> <p>2 Rótula
<i>Patella</i></p> <p>3 Ligamento rotuliano
<i>Lig. patellae</i></p> <p>4 Tuberosidad anterior de la tibia
<i>Tuberositas tibiae</i></p> <p>5 Tibia
<i>Tibia</i></p> <p>6 Tendones de los músculos flexores profundos (de delante atrás: tibial posterior, flexor largo común de los dedos y flexor largo del primer dedo)
<i>M. tibialis post., M. flexor digitorum longus, M. flexor hallucis longus</i></p> <p>7 Ligamento anular interno del tarso [retináculo de los músculos flexores]
<i>Retinaculum musculorum flexorum</i></p> | <p>8 Tendón del músculo tibial anterior
<i>M. tibialis ant., Tendo</i></p> <p>9 Tendón del músculo extensor largo del primer dedo
<i>M. extensor hallucis longus, Tendo</i></p> <p>10 Músculo abductor del primer dedo
<i>M. abductor hallucis</i></p> <p>11 Tendón del músculo semimembranoso
<i>M. semimembranosus, Tendo</i></p> <p>12 Músculo sartorio
<i>M. sartorius</i></p> <p>13 Tendón del músculo recto interno
<i>M. gracilis, Tendo</i></p> <p>14 Tendón del músculo semitendinoso
<i>M. semitendinosus, Tendo</i></p> | <p>15 "Pata de ganso superficial" (tendón común de los músculos sartorio, recto interno [grácil] y semitendinoso)</p> <p>16 Músculo gemelo interno
<i>M. gastrocnemius, Caput mediale</i></p> <p>17 Músculo sóleo
<i>M. soleus</i></p> <p>18 Tendón de Aquiles [calcáneo]
<i>Tendo calcaneus</i></p> <p>19 Calcáneo
<i>Calcaneus</i></p> <p>20 Tendón del músculo flexor largo del primer dedo
<i>M. flexor hallucis longus, Tendo</i></p> <p>21 Músculo cuádriceps crural [femorales] (seccionado)
<i>M. quadriceps femoris</i></p> <p>22 Tendón del músculo aductor mayor (seccionado)
<i>M. adductor magnus, Tendo</i></p> | <p>23 Cóndilo medial del fémur
<i>Condylus med.</i></p> <p>24 Arteria y vena poplíteas y nervio ciático poplíteo interno (seccionados)
<i>A. et V. poplitea, N. tibialis</i></p> <p>25 Tibia
<i>Tibia</i></p> <p>26 Fémur
<i>Femur [Os femoris]</i></p> <p>27 Epicóndilo lateral del fémur
<i>Epicondylus lat.</i></p> <p>28 Ligamento poplíteo oblicuo
<i>Lig. popliteum obliquum</i></p> <p>29 Ligamento lateral externo [colateral peroneo]
<i>Lig. collaterale fibulare</i></p> <p>30 Músculo plantar delgado
<i>M. plantaris</i></p> <p>31 Tendón del músculo bíceps crural [femorales] (seccionado)
<i>M. biceps femoris (tendo)</i></p> <p>32 Arco tendineo del músculo sóleo
<i>Arcus tendineus mm. solei</i></p> |
|---|--|---|---|

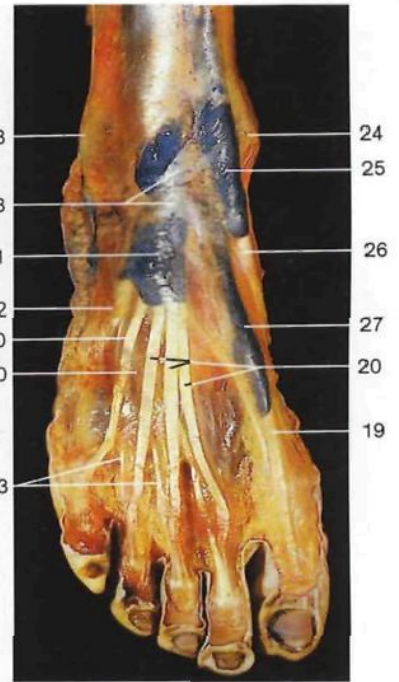


Músculos de la pierna y pie derechos (vista lateral).

- 1 Nervio ciático poplíteo externo [peroneo común] *N. fibularis communis*
- 2 Cabeza del peroné *Caput fibulae*
- 3 Músculo gemelo lateral *Caput lat. mm. gastrocnemii*
- 4 Músculo sóleo *M. soleus*


- 5 Músculo peroneo lateral largo *M. peroneus [fibularis] longus*
- 6 Músculo peroneo lateral corto *M. peroneus [fibularis] brevis*
- 7 Tendón de Aquiles [calcáneo] *Tendo calcaneus*
- 8 Maléolo lateral [peroneo] *Malleolus lat.*

- 9 Tendón del músculo peroneo lateral largo *M. peroneus [fibularis] longus, Tendo*
- 10 Músculo pedio [extensor corto de los dedos] *M. extensor digitorum brevis*
- 11 Tendón del músculo peroneo lateral corto *M. peroneus [fibularis] brevis, Tendo*

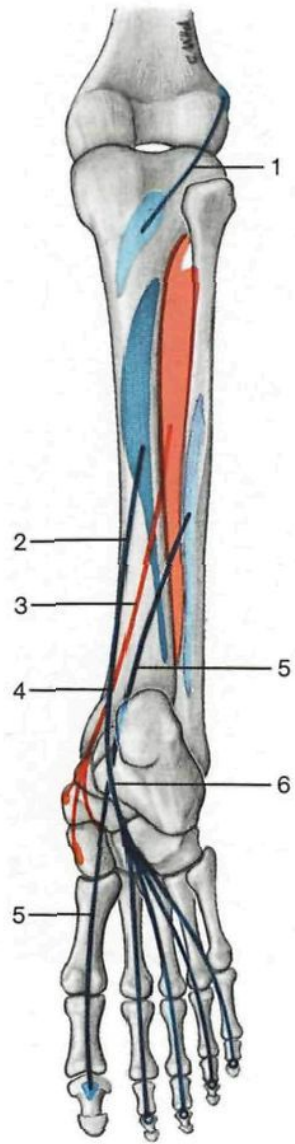


Pie derecho con vainas sinoviales de los tendones de los músculos extensores, inyectadas con solución azul (vista dorsal).

- 12 Rótula *Patella*
- 13 Ligamento rotuliano *Lig. patellae*
- 14 Tuberosidad anterior de la tibia *Tuberositas tibiae*
- 15 Músculo tibial anterior *M. tibialis ant.*
- 16 Músculo extensor largo de los dedos *M. extensor digitorum longus*
- 17 Porción superior del ligamento anular anterior del tarso *Retinaculum musculorum extensorum superius*
- 18 Porción inferior del ligamento anular anterior del tarso *Retinaculum musculorum extensorum inferius*
- 19 Tendón del músculo extensor largo del primer dedo *M. extensor hallucis longus, Tendo*
- 20 Tendones del músculo extensor largo de los dedos *M. extensor digitorum longus, Tendines*
- 21 Vaina tendinosa del músculo extensor largo de los dedos *Vagina tendinum mm. extensoris digitorum longi*
- 22 Tendón del músculo peroneo anterior para el borde lateral del pie *M. peroneus [fibularis] tertius, Tendo*
- 23 Tendones del músculo pedio [extensor corto de los dedos] *M. extensor digitorum brevis, Tendines*
- 24 Maléolo medial [tibial] *Malleolus med.*
- 25 Vaina tendinosa del músculo tibial anterior *Vagina tendinis mm. tibialis anterioris*
- 26 Tendón del músculo tibial anterior *M. tibialis ant., Tendo*
- 27 Vaina tendinosa del extensor largo del primer dedo *Vagina tendinis mm. extensoris hallucis longi*



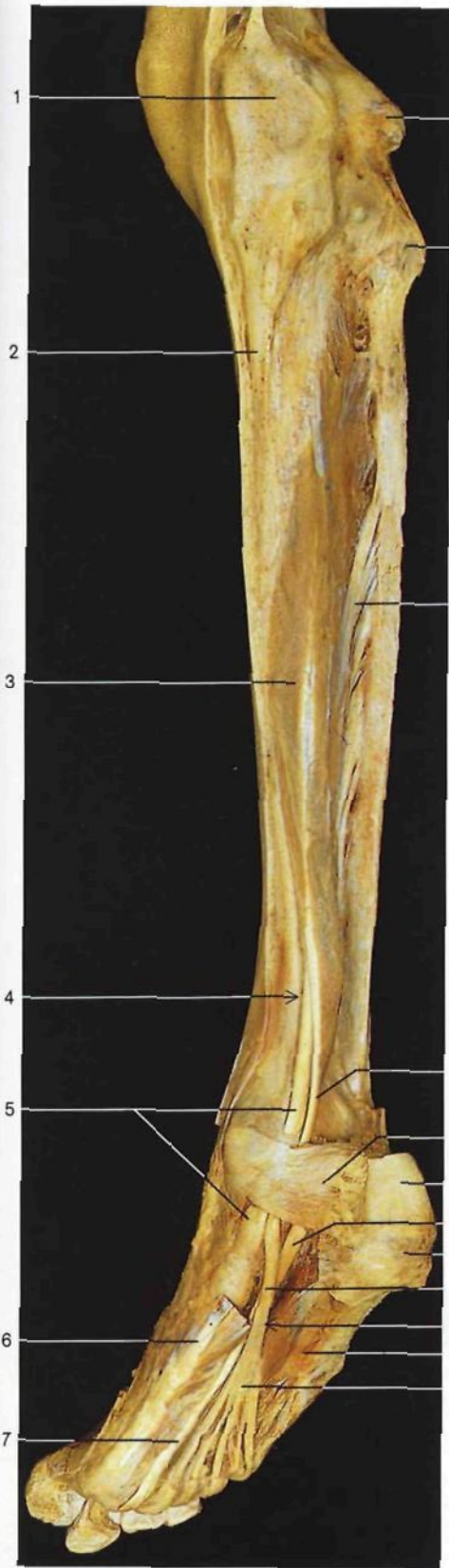
- 1 Cóndilo medial del fémur
Condylus med.
- 2 Músculo poplíteo
M. popliteus
- 3 Músculo flexor largo de los dedos
M. flexor digitorum longus
- 4 Quiasma o decusación crural
- 5 Tendón del músculo tibial posterior
M. tibialis post., Tendo
- 6 Tendón del músculo flexor largo de los dedos
M. flexor digitorum longus, Tendo
- 7 Maléolo medial [tibial]
Malleolus med.
- 8 Cóndilo lateral del fémur
Condylus lat. femoris
- 9 Cabeza del peroné
Caput fibulae
- 10 Músculo tibial posterior
M. tibialis post.
- 11 Músculo flexor largo del primer dedo
M. flexor hallucis longus
- 12 Músculo peroneo lateral largo
M. peroneus longus
- 13 Músculo peroneo lateral corto
M. peroneus brevis
- 14 Tendón del músculo flexor largo del primer dedo
M. flexor hallucis longus, Tendo
- 15 Tendón de Aquiles [calcáneo] (seccionado)
Tendo calcaneus
- 16 Maléolo lateral [peroneo]
Malleolus lat.



- 1 Músculo poplíteo (azul)
M. popliteus
- 2 Músculo flexor largo de los dedos (azul)
M. flexor digitorum longus
- 3 Músculo tibial posterior (rojo)
M. tibialis posterior
- 4 Quiasma crural
- 5 Músculo flexor largo del primer dedo (azul)
M. flexor hallucis longus
- 6 Quiasma plantar

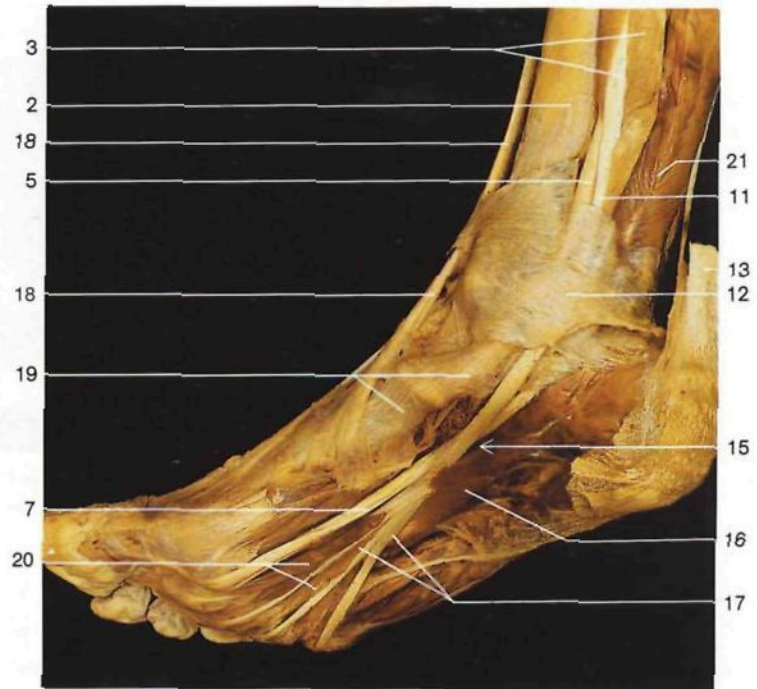
Músculos flexores profundos de la pierna derecha (vista posterior).

Esquema del origen, inserción y trayecto de los músculos flexores profundos de la pierna.

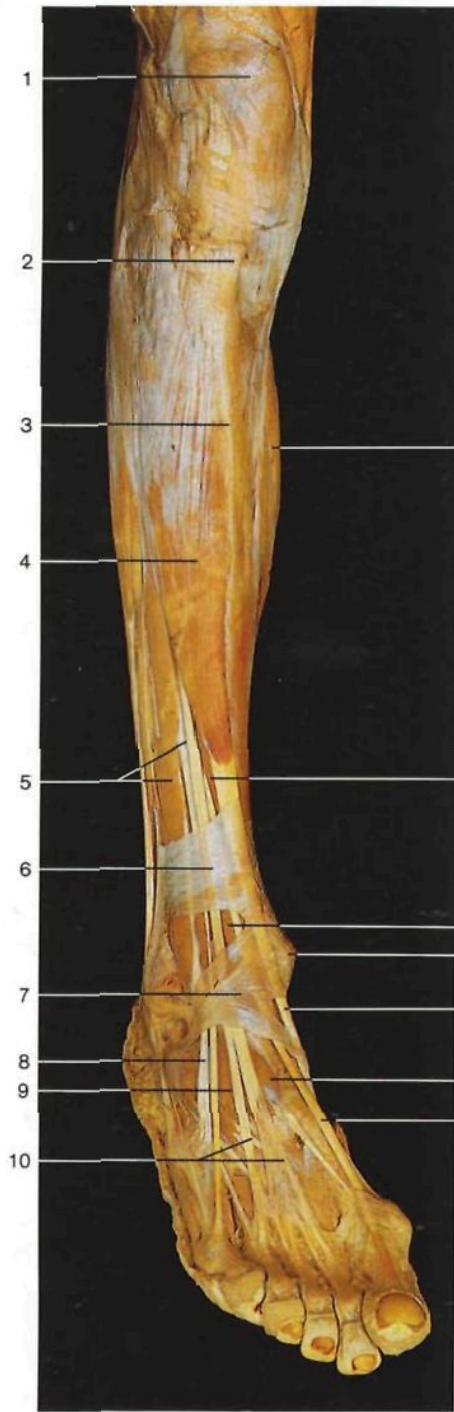


Músculos flexores profundos de la pierna y del pie derechos (vista posteromedial). Se han resecado los músculos flexor corto plantar y flexor largo del primer dedo.

- | | | | |
|----|--|----|---|
| 1 | Cóndilo medial del fémur
<i>Condylus med.</i> | 12 | Ligamento anular interno del tarso
(retináculo de los músculos flexores)
<i>Retinaculum musculorum flexorum</i> |
| 2 | Tibia
<i>Tibia</i> | 13 | Tendón de Aquiles [calcáneo]
<i>Tendo calcaneus</i> |
| 3 | Músculo flexor largo de los dedos
<i>M. flexor digitorum longus</i> | 14 | Tuberosidad posterior del calcáneo
<i>Tuber calcanei</i> |
| 4 | Quiasma o decusación crural | 15 | Quiasma plantar |
| 5 | Tendón del músculo tibial posterior
<i>M. tibialis post., Tendo</i> | 16 | Músculo cuadrado plantar
<i>M. quadratus plantae</i>
[<i>M. flexor accessorius</i>] |
| 6 | Músculo abductor del primer dedo
<i>M. abductor hallucis</i> | 17 | Tendones del músculo flexor largo de los dedos
<i>M. flexor digitorum longus, Tendines</i> |
| 7 | Tendón del músculo flexor largo del primer dedo
<i>M. flexor hallucis longus, Tendo</i> | 18 | Tendón del músculo tibial anterior
<i>M. tibialis ant., Tendo</i> |
| 8 | Cóndilo lateral del fémur
<i>Condylus lat. femoris</i> | 19 | Superficie de inserción del músculo tibial posterior
<i>M. tibialis post., Insertium</i> |
| 9 | Cabeza del peroné
<i>Caput fibulae</i> | 20 | Músculos lumbricales
<i>Mm. lumbricales</i> |
| 10 | Músculo tibial posterior
<i>M. tibialis post.</i> | 21 | Músculo flexor largo del primer dedo
<i>M. flexor hallucis longus</i> |
| 11 | Tendón del músculo flexor largo de los dedos | | |

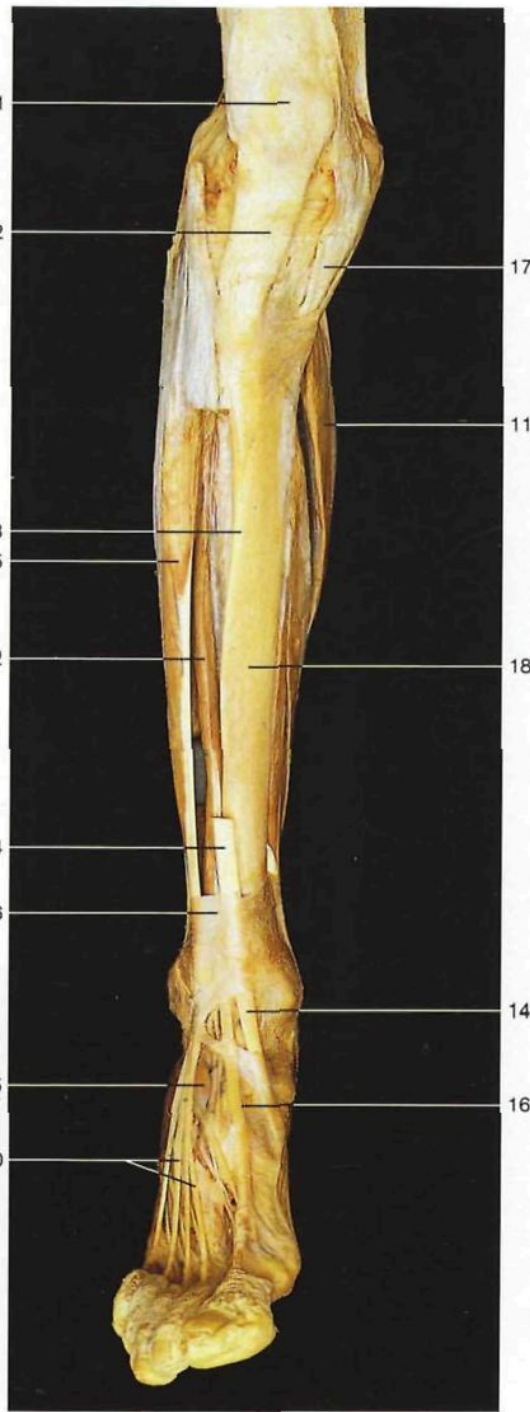


Planta del pie; tendones de los músculos flexores largos y quiasma plantar (pie derecho, vista oblicua medial).



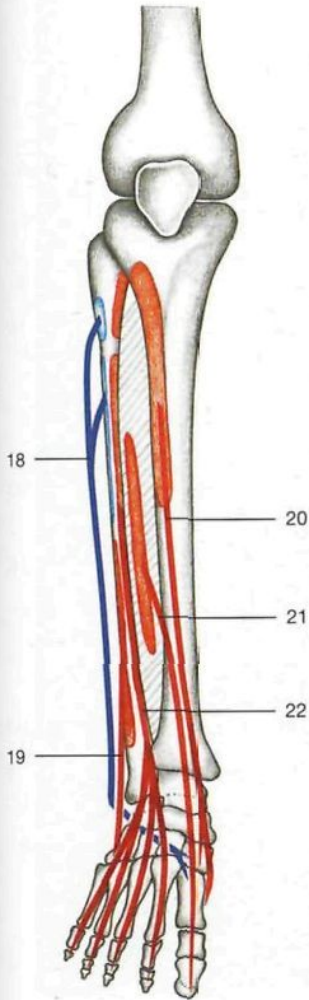
Músculos extensores de la pierna y del pie derecho (vista anterolateral).

- 1 Rótula
Patella
- 2 Ligamento rotuliano
Lig. patellae
- 3 Borde anterior de la tibia
Margo ant.
- 4 Músculo tibial anterior
M. tibialis ant.
- 5 M. extensor largo de los dedos
M. extensor digitorum longus
- 6 Porción superior del ligamento anular anterior del tarso [relináculo superior de los músculos extensores]
Retinaculum musculorum extensorum superius

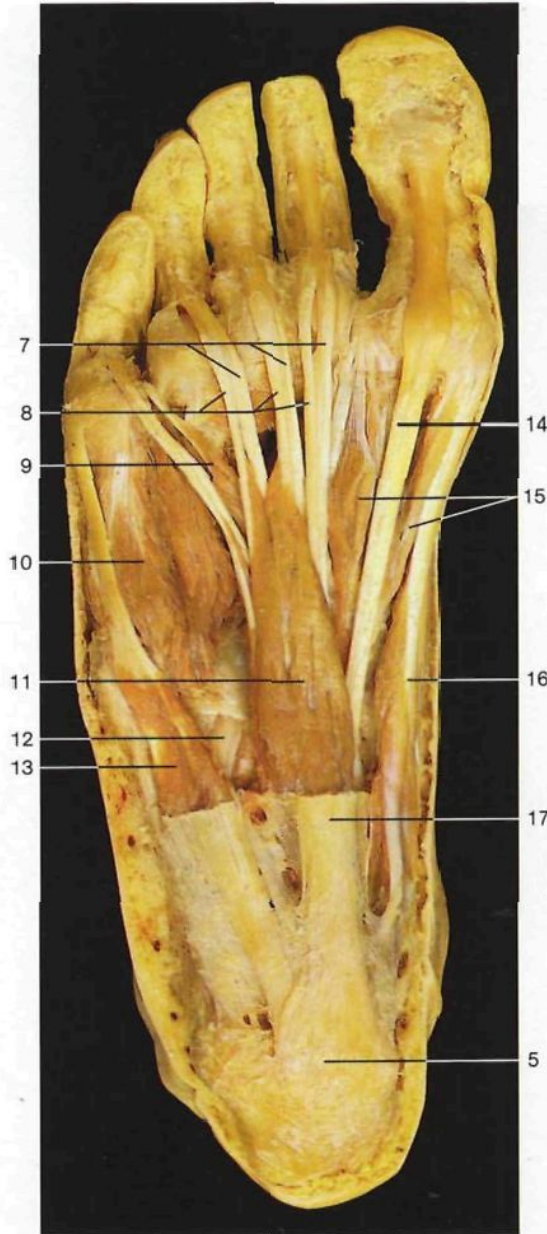


Músculos extensores de la pierna y del pie derechos (vista anterior). Se ha resecado parcialmente el músculo tibial anterior.

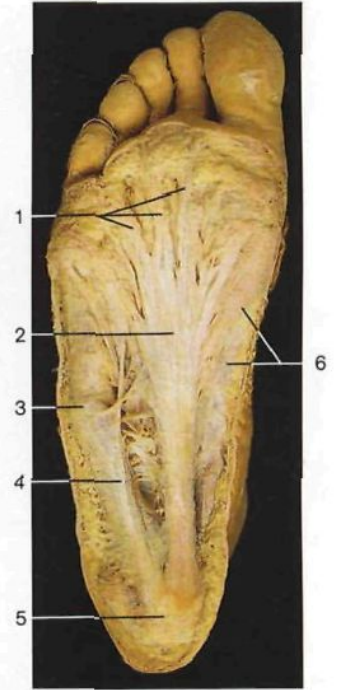
- 7 Porción inferior del ligamento anular anterior del tarso
Retinaculum musculorum extensorum inferius
- 8 Tendón del músculo peroneo anterior [tercer peroneo]
M. peroneus [fibularis] tertius, Tendo
- 9 Músculo pedio [extensor corto de los dedos]
M. extensor digitorum brevis
- 10 Tendones del músculo extensor largo de los dedos
M. extensor digitorum longus, Tendines
- 11 Músculo sóleo
M. soleus
- 12 Músculo extensor largo del primer dedo
M. extensor hallucis longus
- 13 Maléolo medial [tibial]
Malleolus med.
- 14 Tendón del músculo tibial anterior
M. tibialis ant., Tendo
- 15 Músculo extensor corto del primer dedo (parte del músculo pedio)
M. extensor hallucis brevis
- 16 Tendón del músculo extensor largo del primer dedo
M. extensor hallucis longus, Tendo
- 17 "Pata de ganso superficial" (tendón común de los músculos sartorio, recto interno [grácil] y semitendinoso)
- 18 Tibia
Tibia



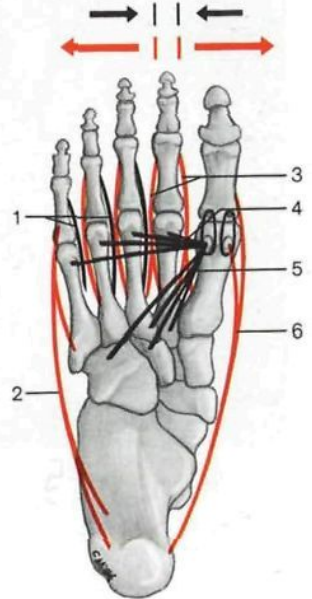
Músculos flexores de la pierna (lado derecho).



Músculos plantares, primera capa (vista inferior). Se han resecado la aponeurosis plantar y la fascia de los músculos superficiales.



Planta del pie (*Planta pedis*), aponeurosis plantar (*Aponeurosis plantaris*).



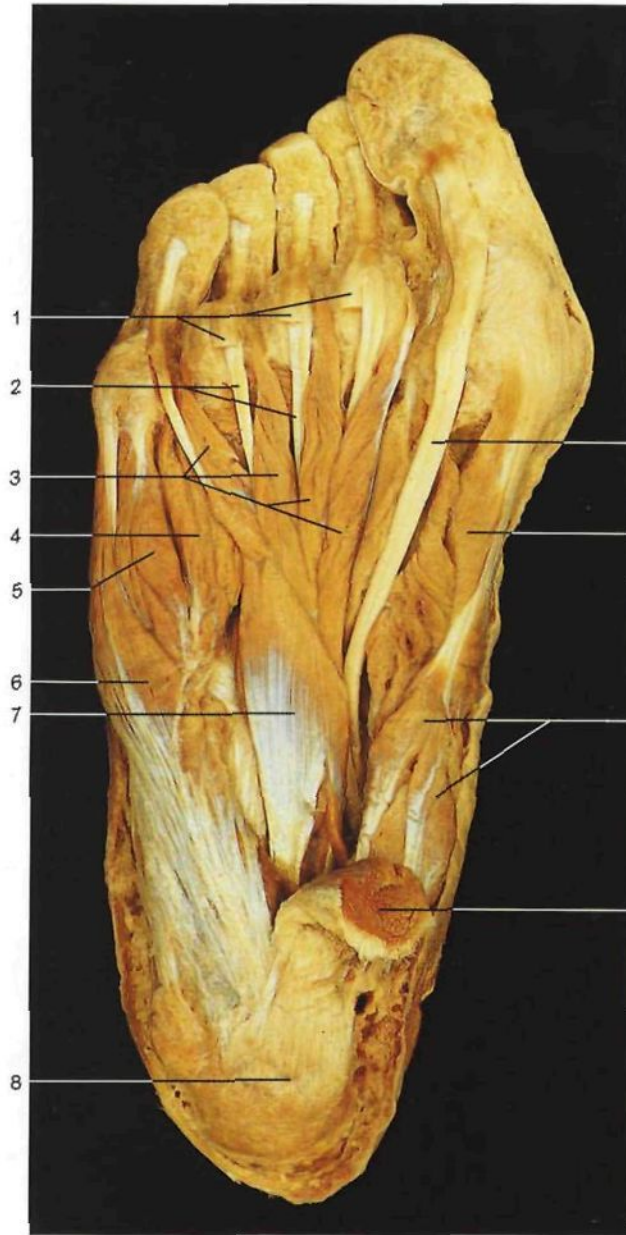Esquema de la disposición de los músculos aductores y abductores del pie. Flechas rojas: abducción; flechas negras: aducción.

- 1 Fascículos longitudinales de la aponeurosis plantar
- 2 Aponeurosis plantar *Aponeurosis plantaris*
- 3 Localización de la apófisis estiloides de la quinta metatarsiano *Tuberositas ossis metatarsalis V*
- 4 Músculos plantares, grupo lateral, con fascia
- 5 Tuberosidad posterior del calcáneo *Tuber calcanei*
- 6 Músculos plantares, grupo interno, con fascia
- 7 Tendones del músculo flexor largo de los dedos *M. flexor digitorum longus, Tendines*

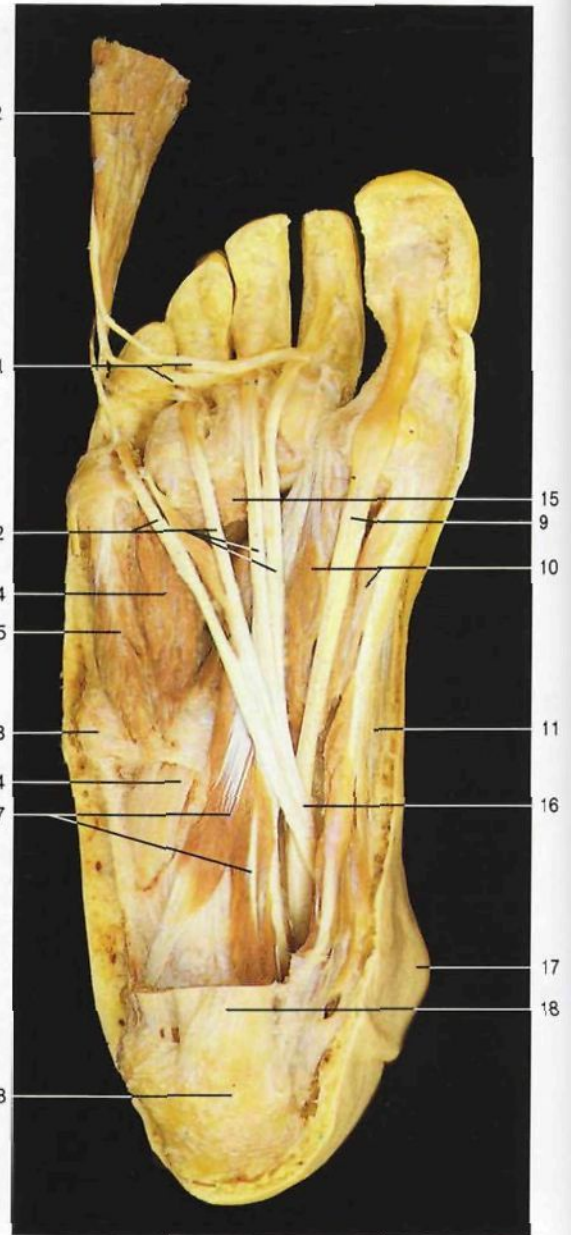- 8 Tendones del músculo flexor corto plantar *M. flexor digitorum brevis, Tendines*
- 9 Músculo lumbrical *M. lumbricalis*
- 10 Músculo flexor corto del quinto dedo *M. flexor digiti minimi brevis*
- 11 Músculo flexor corto plantar *M. flexor digitorum brevis*
- 12 Tendón del músculo peroneo lateral largo *M. peroneus longus, Tendo*
- 13 Músculo abductor del quinto dedo *M. abductor digiti minimi*
- 14 Tendón del músculo largo del primer dedo *M. flexor hallucis longus, Tendo*

- 15 Músculo flexor corto del primer dedo *M. flexor hallucis brevis*
- 16 Músculo abductor del primer dedo *M. abductor hallucis*
- 17 Aponeurosis plantar (seccionada) *Aponeurosis plantaris*
- 18 Músculo peroneo lateral largo *M. peroneus [fibularis] longus*
- 19 Músculo peroneo lateral corto *M. peroneus [fibularis] brevis*
- 20 Músculo tibial anterior *M. tibialis ant.*
- 21 Músculo extensor largo del pulgar *M. extensor hallucis longus*
- 22 Músculo extensor largo de los dedos *M. extensor digitorum longus*

- 1 Músculos interóseos plantares (negros) *Mm. interossei plantares*
- 2 Músculo abductor del quinto dedo (rojo) *M. abductor digiti minimi*
- 3 Músculos interóseos dorsales (rojo) *Mm. interossei dorsales*
- 4 Fascículo transverso del músculo abductor del primer dedo (negro) *Mm. adductor hallucis, caput transversum*
- 5 Fascículo oblicuo del músculo abductor del primer dedo (negro) *Mm. adductor hallucis, caput obliquum*
- 6 Músculo abductor del primer dedo (rojo) *M. abductor hallucis*



Músculos plantares, segunda capa (vista inferior). El músculo flexor corto plantar está seccionado.

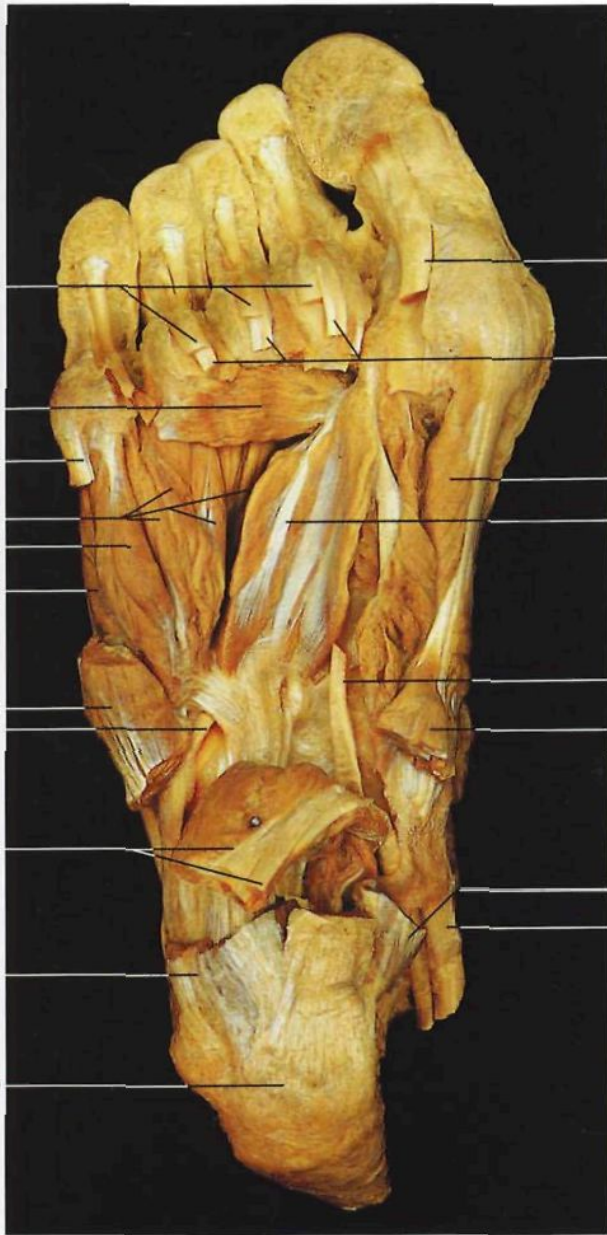

Músculos plantares, segunda capa (vista inferior). Para mostrar los tendones de los músculos flexores largos y el quiasma plantar que forman se ha seccionado y apartado el músculo flexor corto plantar.

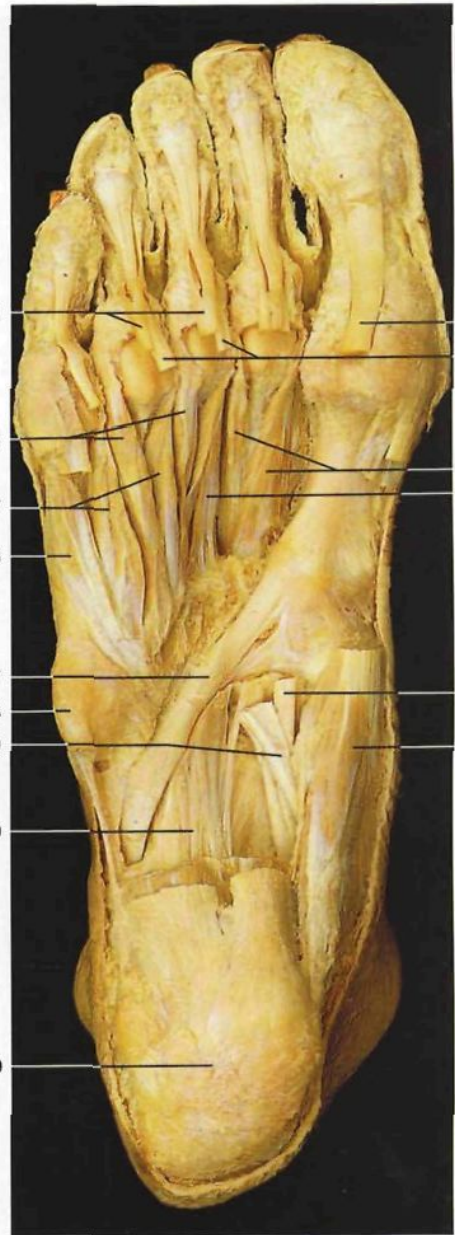- 1 Tendones del músculo flexor corto plantar
M. flexor digitorum brevis, Tendines
- 2 Tendones del músculo flexor largo de los dedos
M. flexor digitorum longus, Tendines
- 3 Músculos lumbricales
Mm. lumbricales
- 4 Músculos interóseos
Mm. interossei
- 5 Músculo flexor corto del quinto dedo
M. flexor digiti minimi brevis
- 6 Músculo abductor del quinto dedo
M. abductor digiti minimi

- 7 Músculo cuadrado plantar
M. quadratus plantae
[M. flexor accessorius]
- 8 Tuberosidad posterior del calcáneo
Tuber calcanei
- 9 Tendón del músculo flexor largo del primer dedo
M. flexor hallucis longus, Tendo
- 10 Músculo flexor corto del primer dedo
M. flexor hallucis brevis
- 11 Músculo abductor del primer dedo
M. abductor hallucis
- 12 Músculo flexor corto plantar (seccionado)
M. flexor digitorum brevis

- 13 Apófisis estiloides del quinto metatarsiano
Tuberositas ossis metatarsalis V
- 14 Tendón del músculo peroneo lateral largo
M. peroneus longus, Tendo
- 15 Fascículo transverso del músculo abductor del primer dedo
M. abductor hallucis, Caput transversum
- 16 Quiasma o decusación plantar
- 17 Maléolo medial [tibial]
Malleolus med.
- 18 Restos de la aponeurosis plantar (dividida)
Aponeurosis plantaris



10
11
12
13
10
14
14
15



10
11
16
17
6
7
18
19
20
9

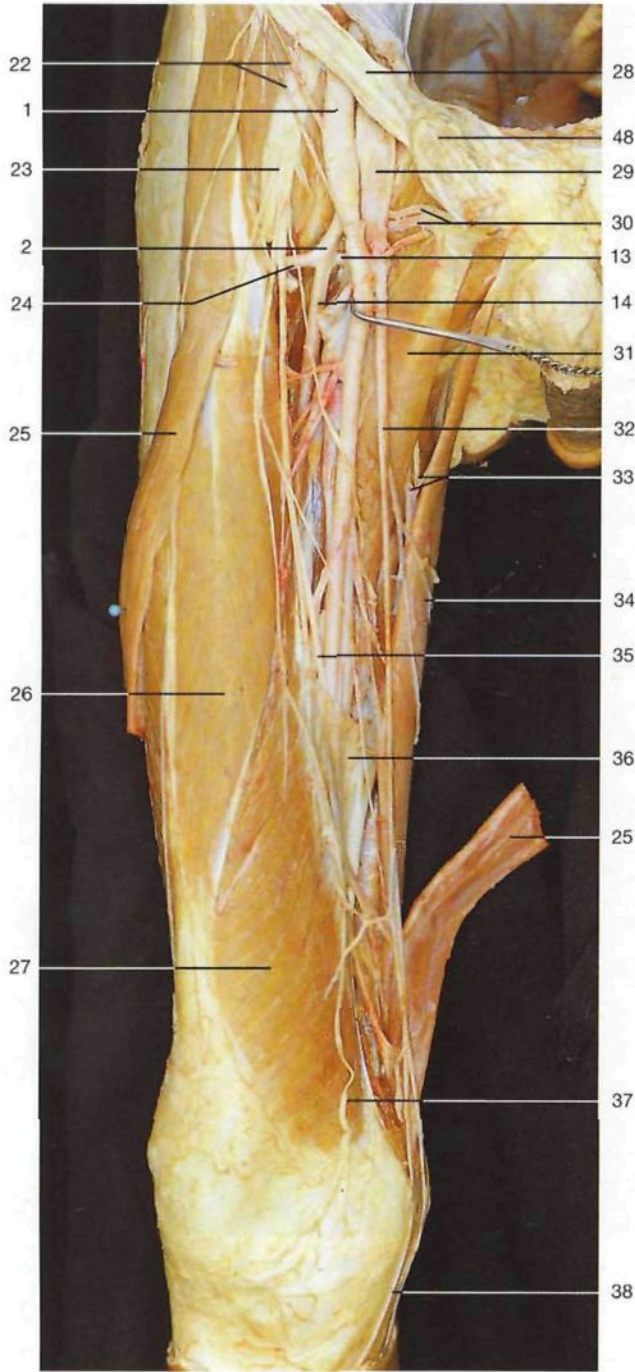
Músculos plantares, tercera capa (vista inferior). Se ha resecado el músculo flexor corto plantar y seccionado los músculos cuadrado plantar y abductores de los dedos primero y quinto.

Músculos plantares, cuarta capa (vista inferior). Se muestran los músculos interósseos y el canal del hueso cuboides con el tendón del músculo peroneo lateral largo.

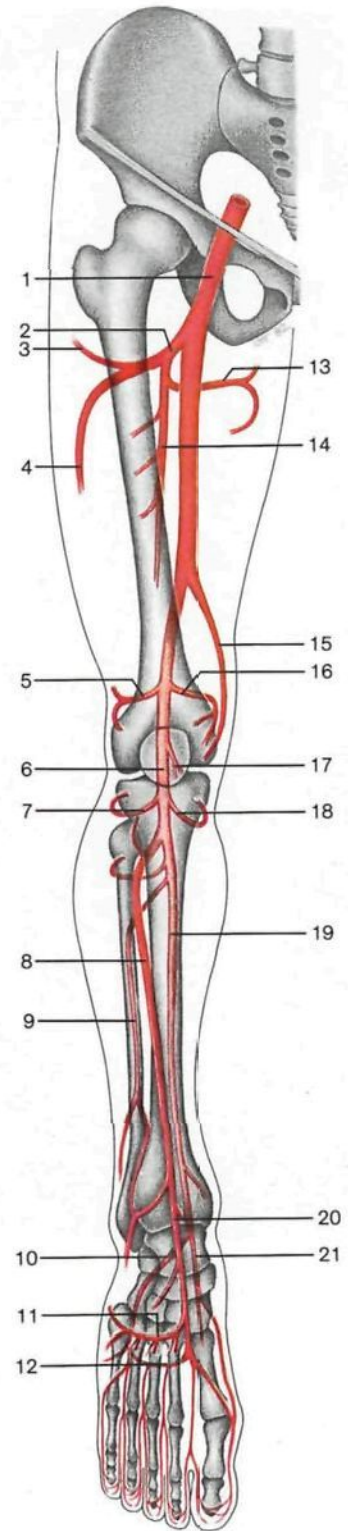
- 1 Tendones del músculo flexor corto plantar
M. flexor digitorum brevis, Tendines
- 2 Fascículo transverso del músculo aductor del primer dedo
M. adductor hallucis, Caput transversum
- 3 Músculo abductor del quinto dedo (seccionado)
M. abductor digiti minimi
- 4 Músculos interósseos
Mm. interossei
- 5 Músculo flexor corto del quinto dedo
M. flexor digiti minimi brevis
- 6 Músculo oponente del quinto dedo
M. opponens digiti minimi

- 7 Tendón del músculo peroneo lateral largo
M. peroneus longus, Tendo
- 8 Músculo cuadrado plantar (seccionado) con el tendón del músculo flexor largo de los dedos
M. quadratus plantae et M. flexor digitorum longus, Tendo
- 9 Tuberosidad posterior del calcáneo
Tuber calcanei
- 10 Tendón del músculo flexor largo del primer dedo (seccionado)
M. flexor hallucis longus, Tendo
- 11 Tendones del músculo flexor largo de los dedos
M. flexor digitorum longus, Tendines
- 12 Músculo flexor corto del primer dedo
M. flexor hallucis brevis

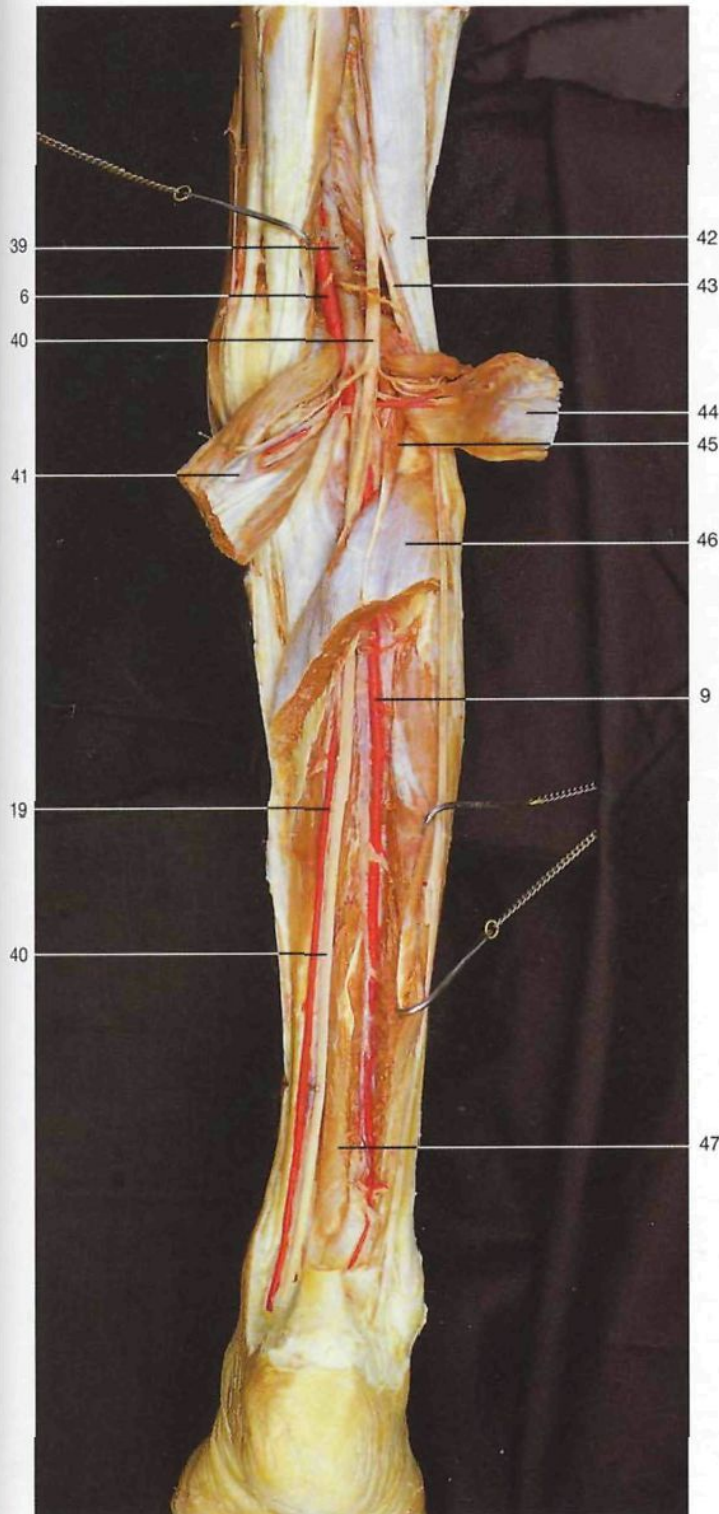
- 13 Fascículo oblicuo del músculo aductor del primer dedo
M. adductor hallucis, Caput obliquum
- 14 Músculo abductor del primer dedo (seccionado)
M. abductor hallucis
- 15 Tendón del músculo tibial posterior
M. tibialis post., Tendo
- 16 Músculos interósseos dorsales
Mm. interossei dorsales
- 17 Músculos interósseos plantares
Mm. interossei plantares
- 18 Apófisis estiloides del quinto metatarsiano
Tuberositas ossis metatarsalis
- 19 Quiasma o decusación plantar
- 20 Gran ligamento plantar
Lig. plantare longum



Principales arterias y nervios del muslo derecho (vista anterior).
 El músculo sartorio ha sido seccionado y desplazado. La vena femoral ha sido parcialmente reseca para mostrar la arteria femoral profunda. Obsérvese que los vasos penetran en el conducto de los aductores en su trayecto hacia la fosa poplítea.



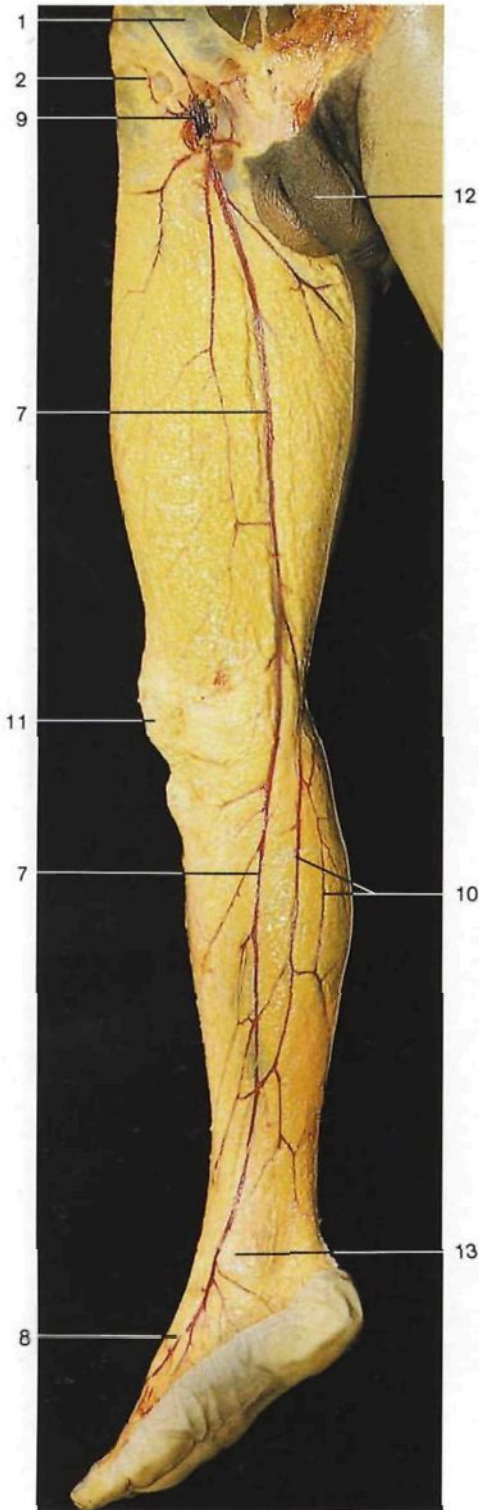
Esquema de las principales arterias del miembro inferior, lado derecho (vista anterior).



Arterias de la pierna derecha (vista posterior).

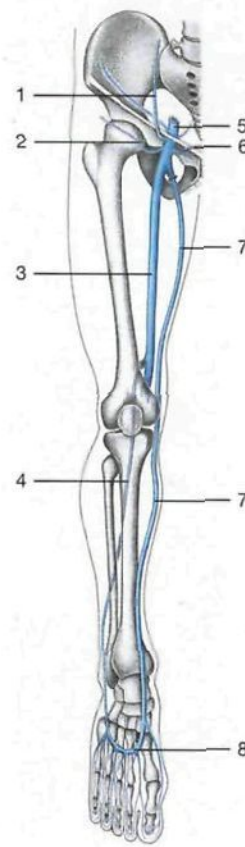- 1 **Arteria femoral**
A. femoralis
- 2 **Arteria femoral profunda**
A. prof. femoris
- 3 Ramo ascendente de la arteria circunfleja femoral lateral
A. circumflexa femoris med., R. ascendens
- 4 Ramo descendente de la arteria circunfleja femoral lateral
A. circumflexa femoris med., R. descendens
- 5 Arteria superior lateral de la rodilla
A. sup. lat. genus
- 6 Arteria poplítea
A. poplitea
- 7 Arteria inferior lateral de la rodilla
A. inf. lat. genus
- 8 **Arteria tibial anterior**
A. tibialis ant.
- 9 **Arteria peronea**
A. fibularis [peronea]
- 10 **Arteria plantar lateral**
A. plantaris lat.
- 11 Arteria dorsal del metatarso con arterias metatarsianas dorsales
A. arcuata cum Aa. metatarsales dorsales
- 12 **Arco arterial plantar profundo** con las arterias interóseas plantares
Arcus metatarsales plantares
- 13 Arteria circunfleja femoral medial
A. circumflexa femoris med.
- 14 Arteria femoral profunda con las arterias perforantes
A. prof. femoris, Aa. perforantes
- 15 Arteria anastomótica magna
A. genicularis descendens
- 16 Arteria superior medial de la rodilla
A. sup. med. genus
- 17 Arteria articular media
A. media genus
- 18 Arteria inferior medial de la rodilla
A. inf. med. genus
- 19 **Arteria tibial posterior**
A. tibialis post.
- 20 **Arteria pedia**
A. dors. pedis
- 21 **Arteria plantar medial interna**
A. plantaris med.
- 22 Arterias circunflejas ilíacas superficial y profunda
A. circumflexa ilium superf., A. circumflexa ilium prof.
- 23 **Nervio crural [femoral]**
N. femoralis
- 24 Arteria circunfleja femoral lateral
A. circumflexa femoris lat.
- 25 Músculo sartorio (cortado y desplazado)
M. sartorius
- 26 Músculo recto anterior del muslo
M. rectus femoris
- 27 Músculo vasto medial
M. vastus med.
- 28 Ligamento inguinal [arco inguinal o crural]
Lig. inguinale (Arcus inguinalis)
- 29 **Vena femoral (cortada)**
V. femoralis
- 30 Arteria y vena pudenda externa
A. et V. pudenda ext.
- 31 Músculo aductor mediano
M. adductor mediano
- 32 Vena safena interna [mayor]
V. saphena magna
- 33 Arteria obturatriz y nervio obturador
A. obturatoria, N. obturatorius
- 34 Músculo recto interno [grácil]
M. gracilis
- 35 Nervio safeno
N. saphenus
- 36 Membrana vastoconductora
- 37 Ramo cutáneo anterior del nervio crural [femoral]
N. femoralis, R. cutaneus ant.
- 38 Ramo intrarrotuliano del nervio safeno
N. saphenus, R. infrapatellaris
- 39 Vena poplítea
V. poplitea
- 40 **Nervio ciático poplíteo interno [tibial]**
N. tibialis
- 41 Músculo gemelo interno
M. gastrocnemius, Capu: mediale
- 42 Músculo bíceps crural [femoral]
M. biceps femoris
- 43 Nervio ciático poplíteo externo [peroneo común]
N. fibularis communis
- 44 Músculo gemelo lateral
M. gastrocnemius, Capu: laterale
- 45 Músculo plantar delgado
M. plantaris
- 46 Músculo sóleo
M. soleus
- 47 Músculo flexor largo del primer dedo
M. flexor hallucis longus
- 48 Cordón espermático
Funiculus spermaticus

454

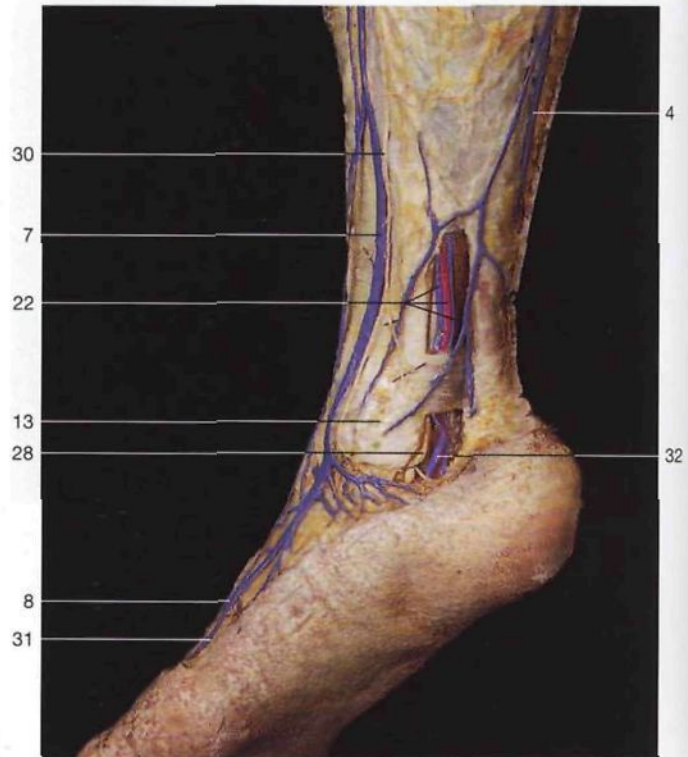


Venas superficiales del miembro inferior (*Vv. superficiales membri inferioris*), derecha. Las venas han sido inyectadas con una solución roja.

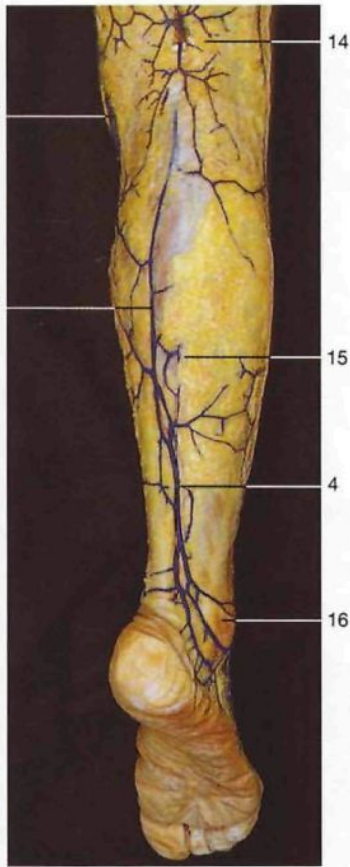
Esquema de las principales venas del miembro inferior derecho (vista anterior).



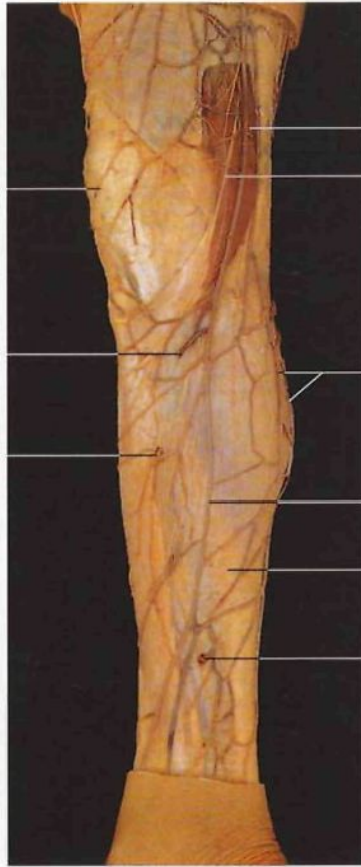
- 1 Vena epigástrica superficial
V. epigastrica superf.
- 2 Vena circunfleja ilíaca superficial
V. circumflexa ilium superf.
- 3 Vena femoral
V. femoralis
- 4 Vena safena externa [menor]
V. saphena parva
- 5 Vena iliaca externa
V. iliaca ext.
- 6 Vena pudenda externa
V. pudenda ext.
- 7 Vena safena interna [mayor]
V. saphena magna
- 8 Arco venoso del dorso del pie
Arcus venosus dors. pedis
- 9 Hiato safeno con la vena femoral
Hiatus saphenus cum V. femoralis
- 10 Venas anastomóticas entre las venas safena externa e interna
Anastomosis: V. saphena magna - V. saphena parva
- 11 Rótula
Patella
- 12 Pene
Penis
- 13 Maléolo medial [tibial]
Malleolus med.
- 14 Fosa poplítea
Fossa poplitea
- 15 Venas perforantes
Vv. perforantes
- 16 Maléolo lateral [peroneo] o peroneo
Malleolus lat.
- 17 Venas digitales dorsales del pie
Vv. digitales dorsales pedis
- 18 Arco venoso dorsal del pie
Arcus venosum dors. pedis



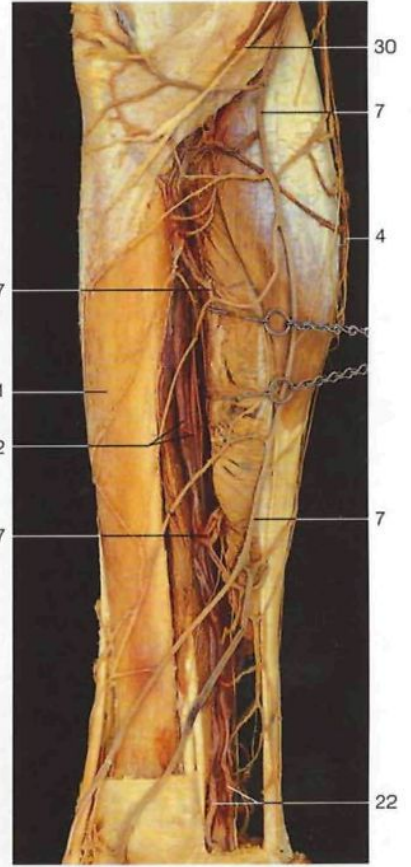
Región maleolar interna. Disección del nervio tibial, de los vasos tibiales posteriores y de la vena safena interna (las venas están inyectadas con resina azul).



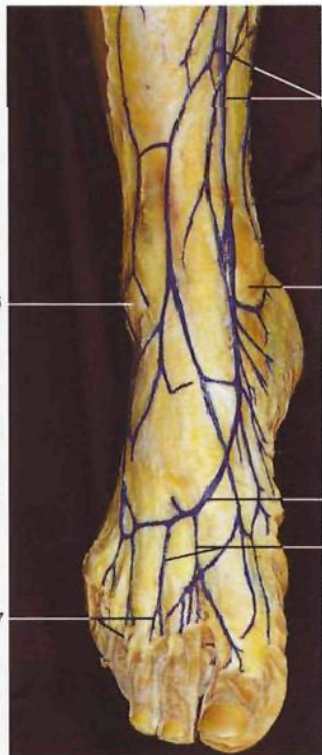
Venas superficiales de la pierna (inyectadas con resina azul) (vista posterior).



Venas superficiales de la pierna. Se han diseccionado las venas perforantes de Cockett. (lado izquierdo, vista medial).



Venas de la pierna. Se han diseccionado las anastomosis entre las venas superficiales y las profundas (lado izquierdo, vista medial).



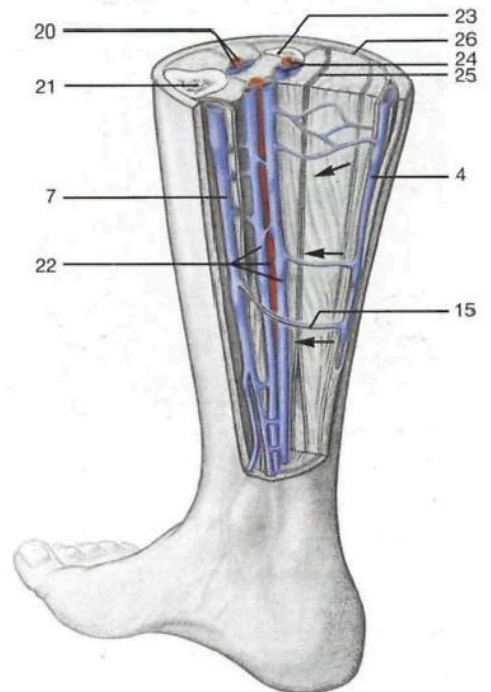
Esquema de las anastomosis entre las venas profundas y superficiales de la pierna (según Aigner). Flechas: dirección del flujo sanguíneo.

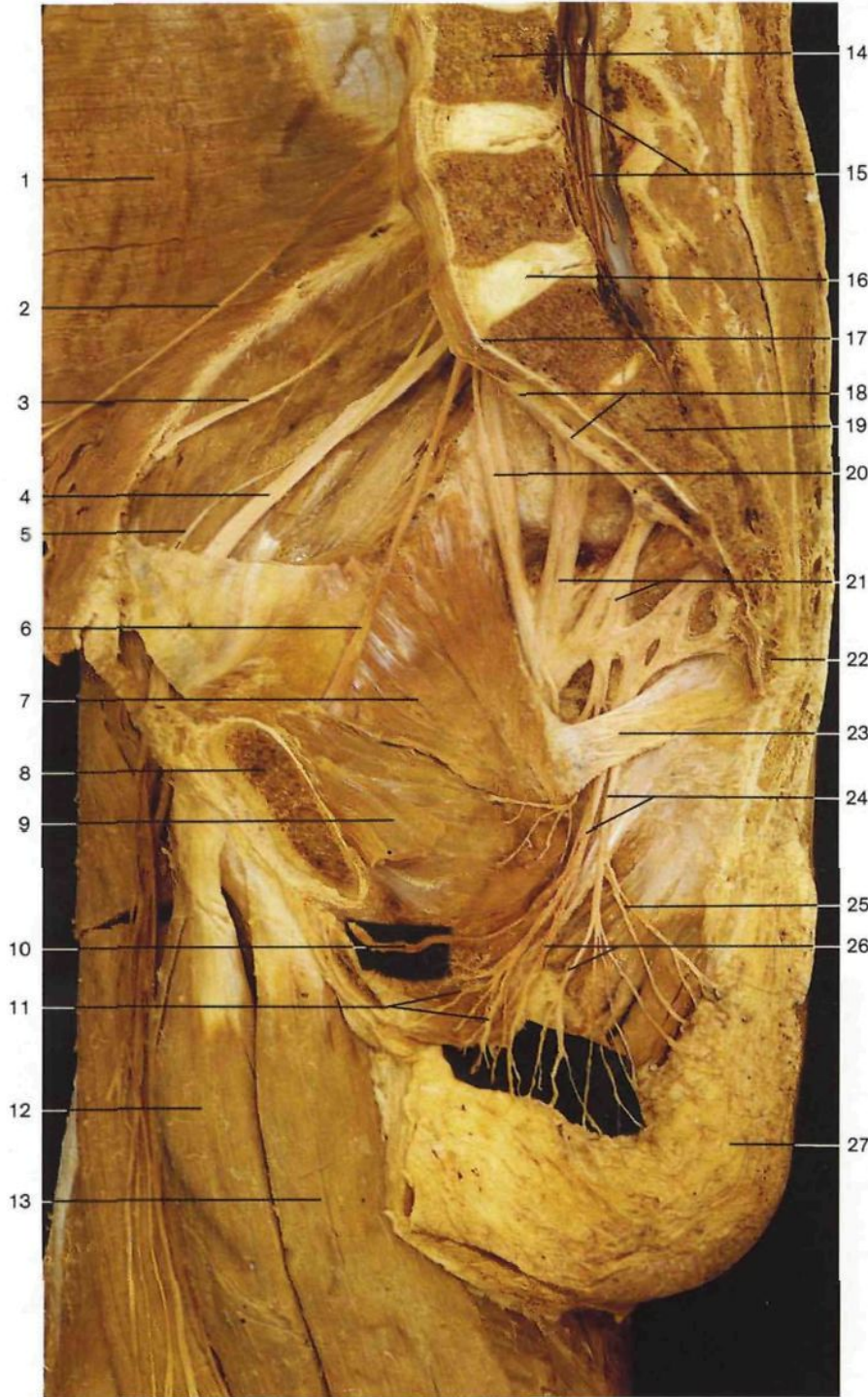◀ en la página 454

- | | |
|---|---|
| 19 Venas metatarsianas dorsales del pie
<i>Vv. metatarsales dorsales</i> | 26 Fascia superficial de la pierna
<i>Fascia cruris</i> |
| 20 Arteria tibial anterior y venas
<i>A. tibialis ant. et Vv.</i> | 27 Venas perforantes I-III (de Cockett)
<i>Vv. perforantes</i> |
| 21 Tibia
<i>Tibia</i> | 28 Nervio ciático poplíteo interno [tibial]
<i>N. tibialis</i> |
| 22 Arteria tibial posterior y venas
<i>A. tibialis post. et Vv.</i> | 29 Vena arciforme |
| 23 Peroné
<i>Fibula</i> | 30 Nervio safeno
<i>N. saphenus</i> |
| 24 Arteria y vena peronea
<i>A. et V. fibularis</i> | 31 Nervio cutáneo dorsal medial (ramo del nervio musculocutáneo)
<i>N. cutaneus dors. int. med. (N. fibularis superf.)</i> |
| 25 Fascia profunda de la pierna
<i>Fascia cruris</i> | 32 Vena tibial posterior
<i>V. tibialis post.</i> |

◀

Venas superficiales del dorso del pie (inyectadas con resina azul) (vista anterior).

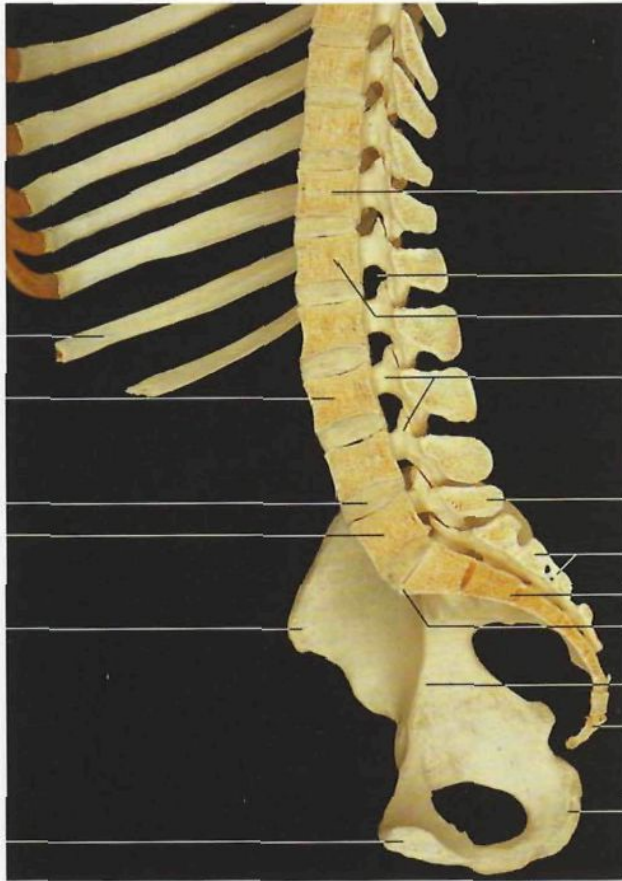




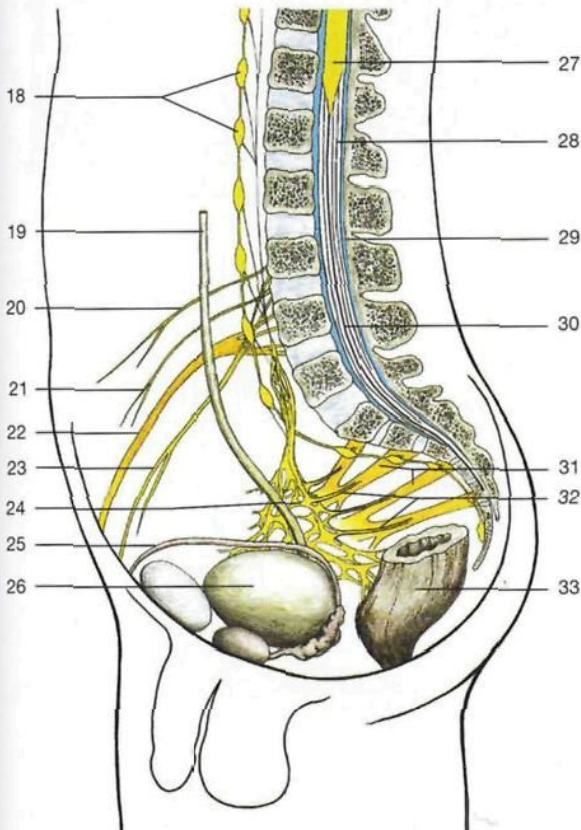
- 1 Músculo transverso del abdomen
M. transversus abdominis
- 2 Nervio abdominogenital mayor
[iliohipogástrico]
N. iliohypogastricus
- 3 Nervio abdominogenital menor
[ilioinguinal]
N. ilioinguinalis
- 4 **Nervio crural [femoral]**
N. femoralis
- 5 Nervio femorocutáneo [cutáneo lateral del muslo]
N. cutaneus femoris lat.
- 6 Nervio obturador
N. obturatorius
- 7 Músculo obturador interno
M. obturatorius int.
- 8 Hueso pubis [pubis] (seccionado)
Os pubis [Pubis]
- 9 Restos del músculo elevador del ano
M. levator ani
- 10 Nervio dorsal del pene
N. dors. penis
- 11 Nervios escrotales posteriores
Nn. scrotales posteriores
- 12 Músculo aductor mediano
M. adductor longus
- 13 Músculo recto interno [grácil]
M. gracilis
- 14 Cuerpo de la cuarta vértebra lumbar
Corpus vertebrae LIV
- 15 Coña de caballo
Cauda equina
- 16 Disco intervertebral
Discus intervertebralis
- 17 Promontorio
Promontorium
- 18 Tronco simpático
Truncus sympathicus
- 19 Hueso sacro
Os sacrum
- 20 **Tronco lumbosacro**
Truncus lumbosacralis
- 21 **Plexo sacro**
Plexus sacralis
- 22 Cóccix
Os coccygis [Coccyx]
- 23 Ligamento sacrociático menor
[sacro-espinoso]
Lig. sacrospinale
- 24 **Nervio pudendo**
N. pudendus
- 25 Nervios hemorroidales inferiores
Nn. rectales [anales] inf.
- 26 Nervios perineales
Nn. perineales
- 27 Tejido adiposo subcutáneo de la nalga

Plexo lumbosacro in situ (lado derecho, vista medial). Se han resecado los órganos pelvianos, el peritoneo y la parte del músculo elevador del ano.

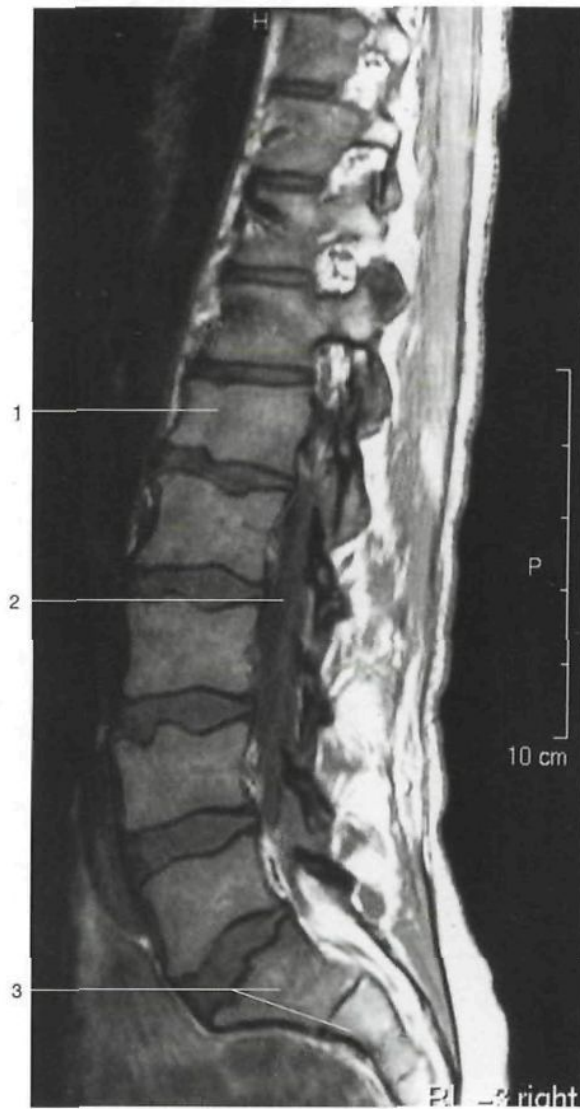
Columna vertebral lumbar y pelvis
(corte sagital, vista medial).



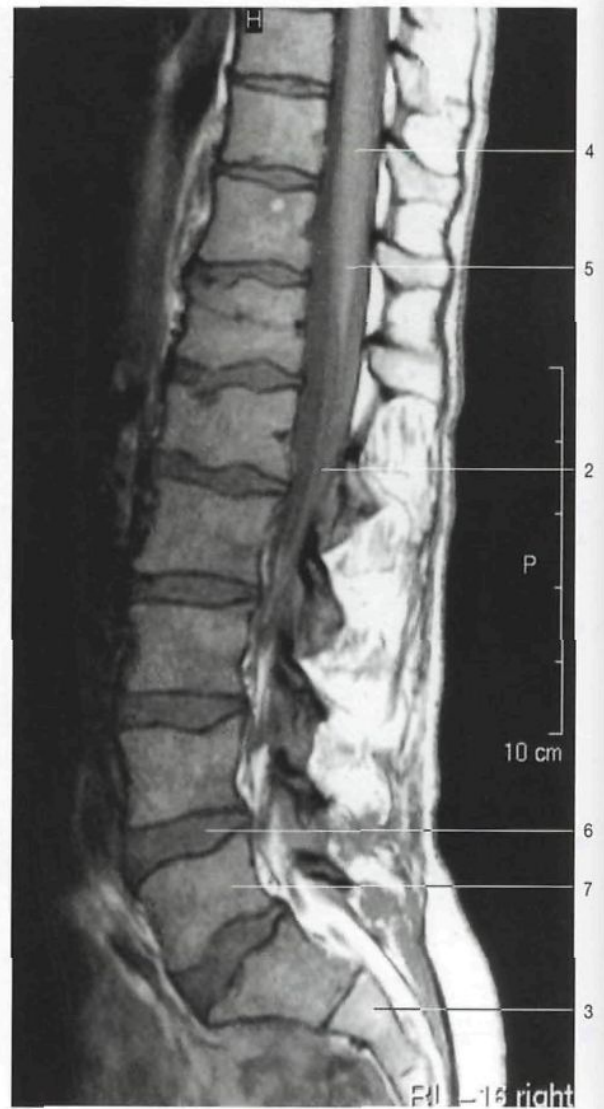- 1 Costilla XI
Costa XI
- 2 Tercera vértebra lumbar [LIII] (cuerpo vertebral)
Vertebra lumbalis [LIII] (Corpus vertebrae)
- 3 Disco intervertebral
Discus intervertebralis
- 4 Cuarta vértebra lumbar [LV] (cuerpo vertebral)
Vertebra lumbalis [LV] (Corpus vertebrae)
- 5 Espina iliaca anterosuperior
Spina iliaca ant. sup.
- 6 Superficie de la sínfisis
Facies symphysialis
- 7 12ª vértebra torácica [TXII] (cuerpo vertebral)
Vertebra thoracica [TXII] (Corpus vertebrae)
- 8 Foramen intervertebral [agujero de conjunción]
For. intervertebrale
- 9 Primera vértebra lumbar [LI] (cuerpo vertebral)
Vertebra lumbalis [LI] (Corpus vertebrae)
- 10 **Conducto raquídeo**
Canalis vertebralis
- 11 Apósis espinosa (LV)
Proc. spinosus (LV)
- 12 Hueso sacro (cresta sacra media)
Os sacrum (Crista sacralis mediana)
- 13 Promontorio
Promontorium
- 14 Hueso sacro
Os sacrum
- 15 Línea arcuata
Línea arcuata
- 16 Cóccix [coxis]
Os coccygis [Coccyx]
- 17 Tuberosidad isquiática
Tuber ischiadicum
- 18 Tronco simpático con ganglios
Truncus sympathicus cum G.gil.
- 19 Uréter
Ureter
- 20 Nervio abdominogenital mayor [iliohipogástrico] (TXII-LI)
N. iliohypogastricus
- 21 Nervio abdominogenital menor [ilioinguinal] (LI)
N. ilioinguinalis
- 22 **Nervio crural [femoral]**
N. femoralis
- 23 Nervio genitocrural [genitofemoral] (L1, L2)
N. genitofemoralis
- 24 **Plexo hipogástrico inferior**
Plexus hypogastricus inf.
- 25 Conducto deferente
Ductus deferens
- 26 Vejiga urinaria
Vesica urinaria
- 27 Cono medular
Conus medullaris
- 28 Filetes radiculares de los nervios raquídeos [espirales]
Fila radicularia
- 29 Espacio subaracnoideo (lleno de líquido cefalorraquídeo) (azul)
Spatium subarachnoideum
- 30 Cola de caballo
Cauda equina
- 31 **Plexo sacro**
Plexus sacralis
- 32 Nervios espláncnicos sacros
Nn. splanchnici sacrales
- 33 Recto
Rectum



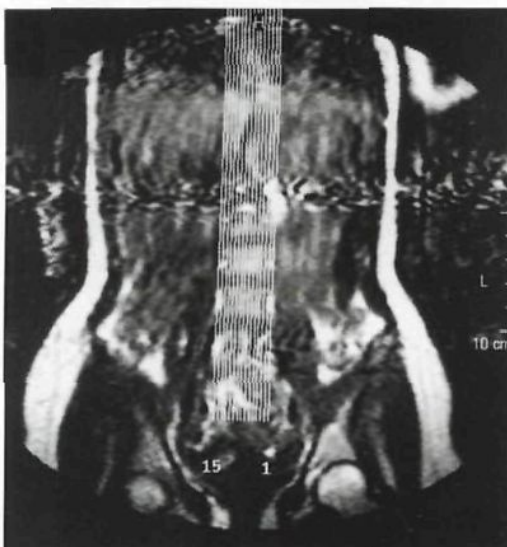Conducto raquídeo con la médula espinal y los filetes radiculares. Obsérvese la localización alta del cono medular. Se muestran esquemáticamente los plexos sacro e hipogástrico inferior.



RM del conducto raquídeo lumbar
(corte parasagital).

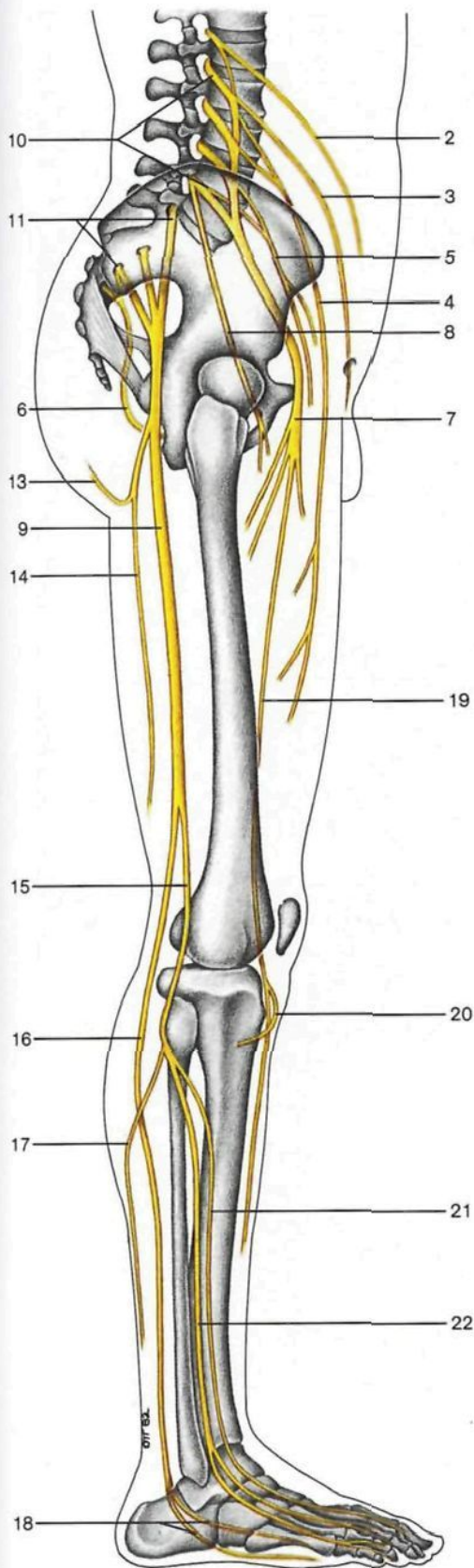


RM del conducto raquídeo lumbar por el cono medular (*Conus medullaris*) (corte mediosagital).



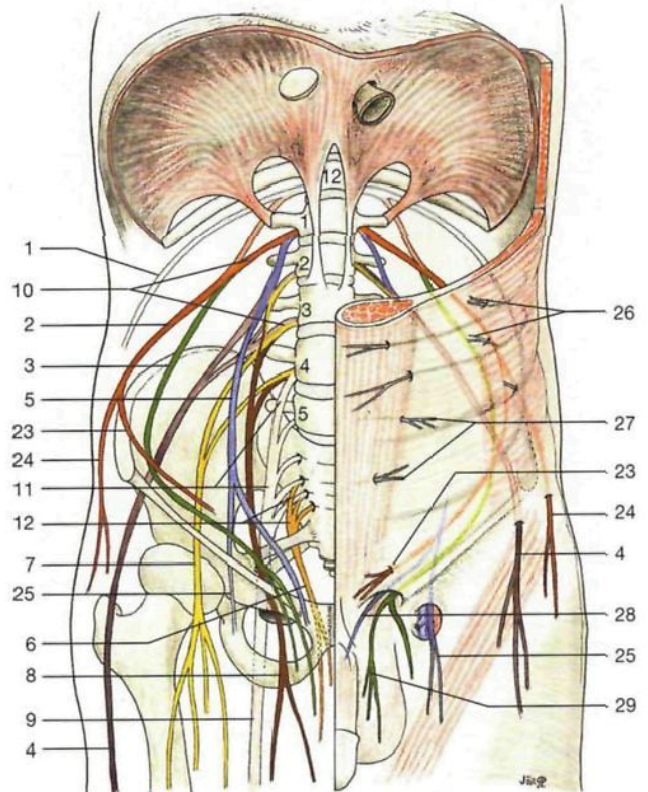
- 1 Primera vértebra lumbar [L1]
Vertebra lumbalis [L1]
- 2 Filetes radiculares de los nervios raquídeos [espinales]
Fila radicularia
- 3 Hueso sacro
Os sacrum
- 4 **Médula espinal**
Medulla spinalis
- 5 Cono medular
Conus medullaris
- 6 Disco intervertebral entre las vértebras LIV y LV
Discus intervertebralis
- 7 Quinta vértebra lumbar [LV]
Vertebra lumbalis [LV]

Localización de los cortes sagitales del conducto raquídeo.
(Los cortes 7 y 11 se muestran arriba; cortesía del Prof. W. Bautz, Erlangen, Alemania.)



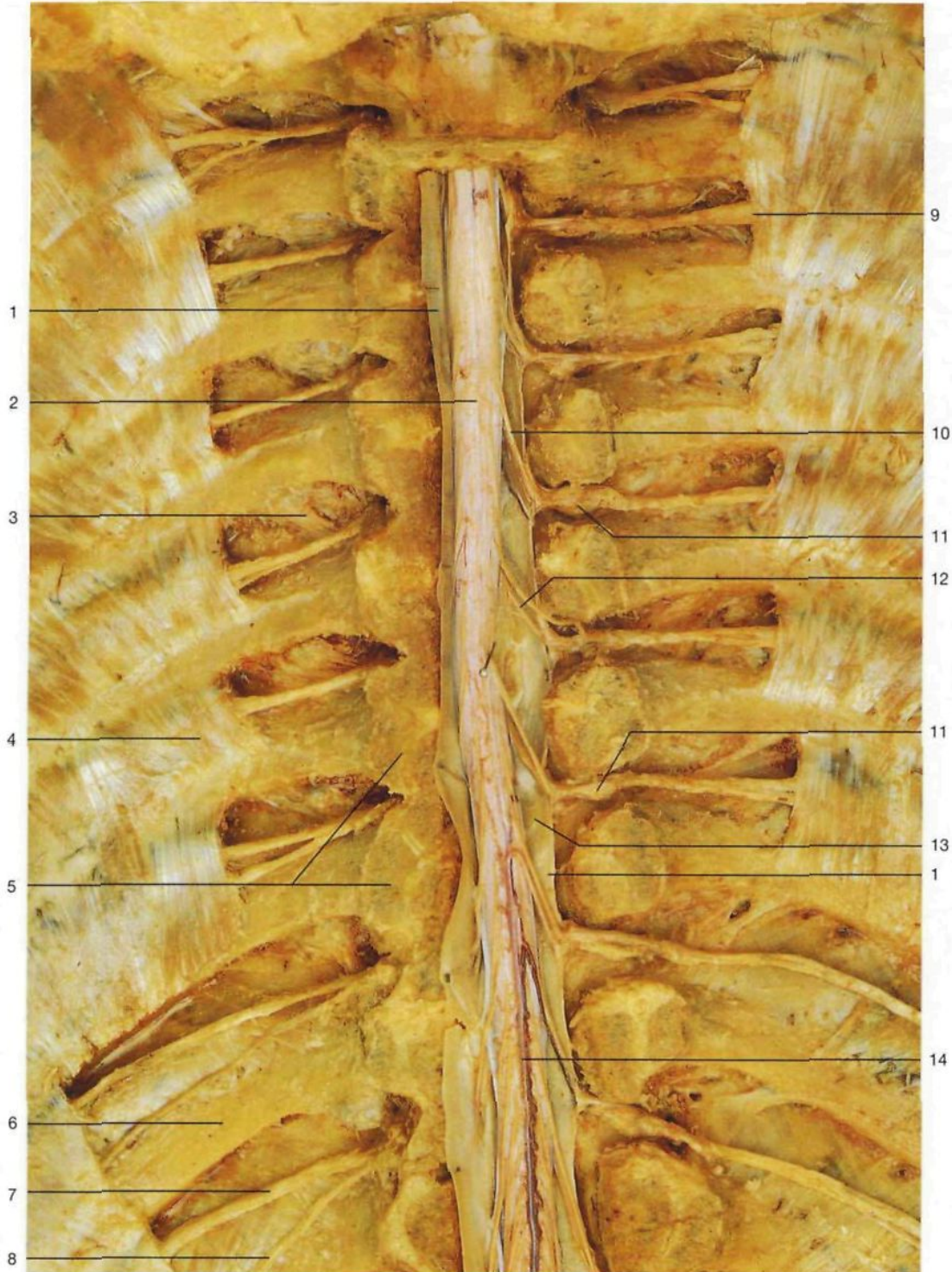- 1 Nervio subcostal
N. subcostalis
- 2 Nervio abdominogenital mayor [iliohipogástrico]
N. iliohipogástricus
- 3 Nervio abdominogenital menor [ilioinguinal]
N. ilioinguinalis
- 4 Nervio femorocutáneo [cutáneo lateral del muslo]
N. cutaneus femoris lat.
- 5 Nervio genitocrural [genitofemoral]
N. genitofemoralis
- 6 **Nervio pudendo**
N. pudendus
- 7 **Nervio crural [femoral]**
N. femoralis
- 8 Nervio obturador
N. obturatorius
- 9 **Nervio ciático [ciático mayor]**
N. ischiadicus
- 10 Plexo lumbar (L₁-L₄)
- 11 Plexo sacro (L₄-S₄)
- 12 "Plexo pudendo" (S₁-S₄)
- 13 Nervio glúteo inferior
N. gluteus inf.
- 14 Nervio cutáneo posterior del muslo
N. cutaneus femoris post.
- 15 Nervio ciático poplíteo externo [peroneo común]
N. fibularis communis
- 16 **Nervio ciático poplíteo interno o nervio tibial**
N. tibialis

- 17 Nervio cutáneo sural lateral [cutáneo peroneo]
N. cutaneus surae lat.
- 18 Nervios plantares interno y lateral
N. plantaris med., N. plantaris lat.
- 19 Nervio safeno
N. saphenus
- 20 Ramo infrarrotuliano del nervio safeno
R. infrapatellaris (N. saphenus)
- 21 **Nervio tibial anterior [peroneo profundo]**
N. fibularis prof.
- 22 **Nervio musculocutáneo [peroneo superficial]**
N. fibularis superf.
- 23 Ramo cutáneo anterior del nervio abdominogenital mayor
N. iliohipogástricus, R. cutaneus ant.
- 24 Ramos cutáneos laterales del nervio abdominogenital mayor
N. iliohipogástricus, R. cutaneus lat.
- 25 Nervio genitocrural [genitofemoral]
N. genitofemoralis
- 26 Nervio intercostal, ramos cutáneos laterales
N. intercostalis
- 27 Nervio intercostal, ramos cutáneos anteriores
Nn. intercostales
- 28 Ramo genital del nervio genitocrural
N. genitofemoralis, R. genitalis
- 29 Nervio escrotal ant.
N. scrotalis ant.



Nervios del miembro inferior, lado derecho (vista lateral). (Dibujo esquemático.)

Esquema de los principales ramos del plexo lumbosacro (vista anterior).



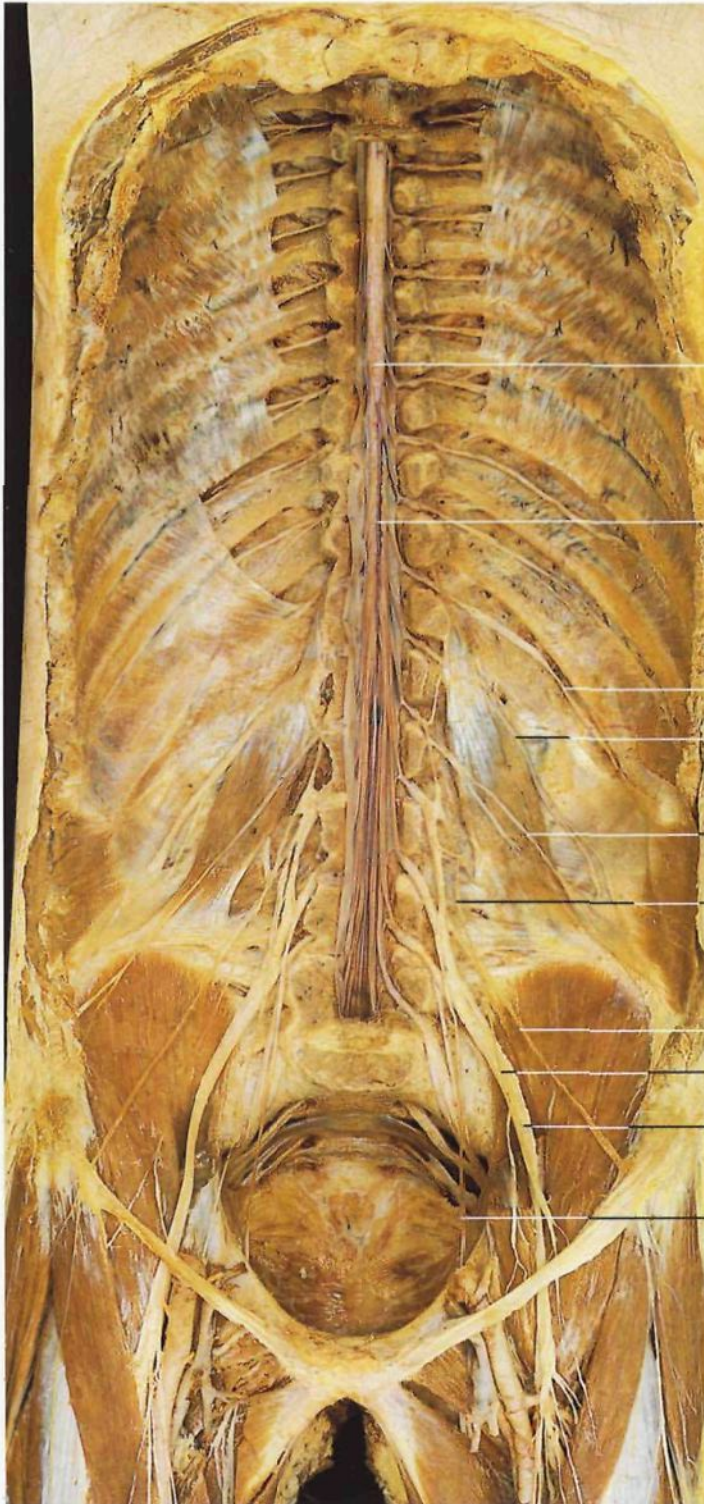
Médula espinal y nervios intercostales. Región torácica inferior (vista anterior). Se ha resecado la parte anterior de las vértebras torácicas, se ha abierto la vaina dural y se ha desplazado ligeramente hacia la derecha la médula espinal para poder observar las raíces anteriores y posteriores de los nervios raquídeos.

1 Duramadre espinal
Dura mater spinalis
2 **Médula espinal**
Medulla spinalis
3 Ligamento costotransverso
Lig. costotransversarium
4 Músculo intercostal interno
M. intercostalis intimi

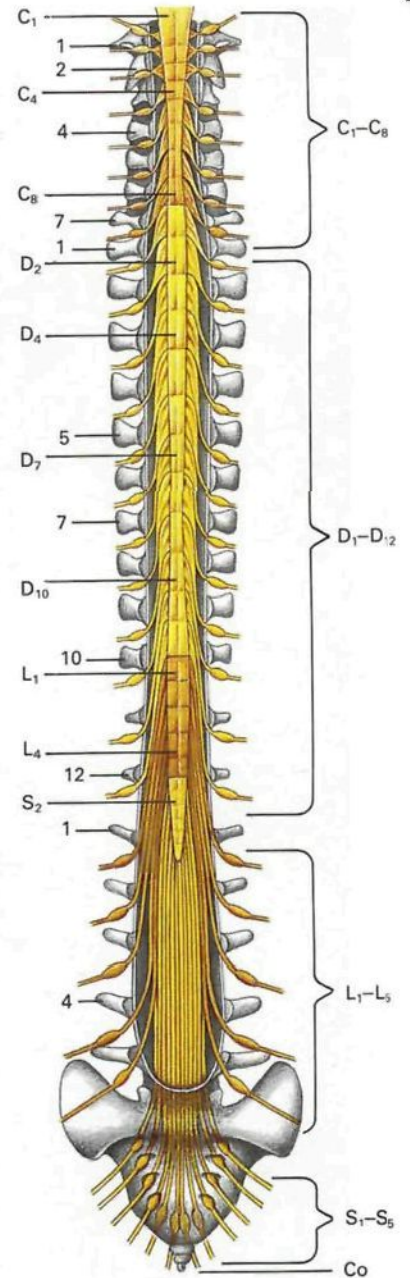
5 Arco vertebral
Arcus vertebrae
6 Costilla XI
Costa XI
7 **Nervio intercostal**
N. intercostalis
8 Ramo colateral del nervio intercostal
N. intercostalis, R. collateralis

9 Nervio intercostal que penetra en el espacio intermuscular intercostal
N. intercostalis
10 Filetes radiculares anteriores
Fila radicularia

11 Ganglio espinal [raquídeo]
Ggl. sensorium nn. spinalis
12 Filetes radiculares posteriores
Fila radicularia
13 Aracnoides espinal
Arachnoidea mater spinalis
14 Arteria espinal anterior
F. spinalis ant.



Médula espinal y plexo lumbar *in situ* (vista anterior).



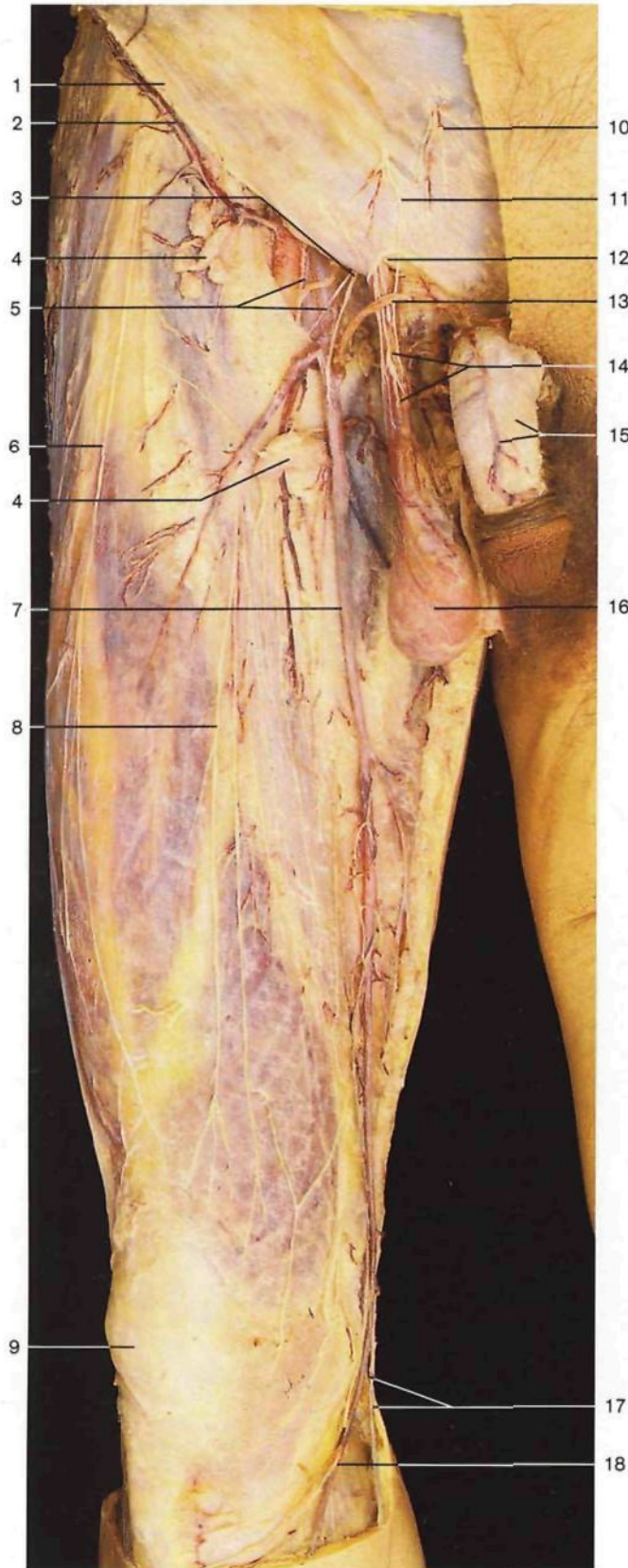
Organización metamérica o segmentaria de la médula espinal y su relación con la columna vertebral (vista anterior). C: segmentos cervicales; D: segmentos dorsales o torácicos; L: segmentos lumbares; S: segmentos sacros; Co: cóccix. Las diferentes cotas vertebrales están indicadas por números.

- 1 Cono medular
Conus medullaris
- 2 Filum terminale
Filum terminale
- 3 Nervio subcostal
N. subcostalis

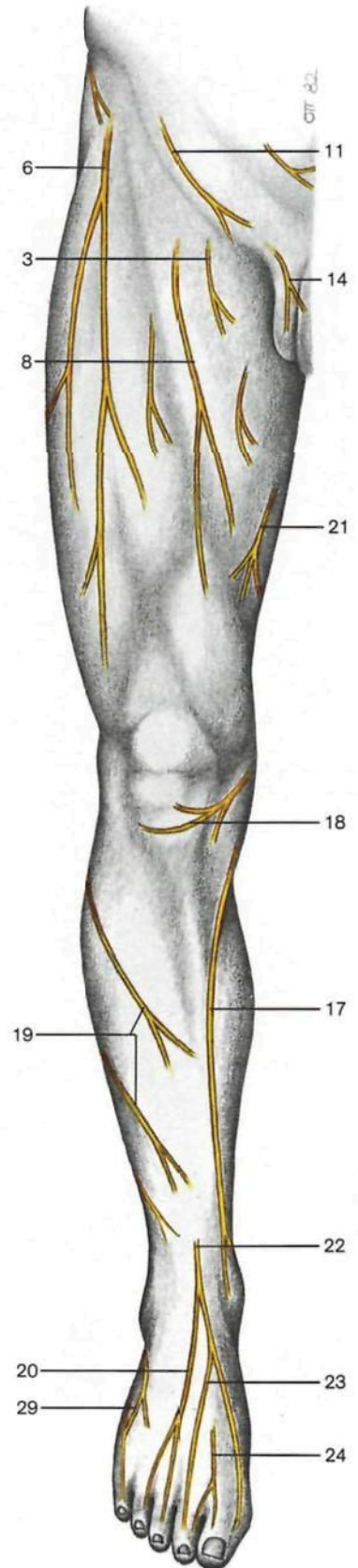
- 4 Nervio abdominogenital mayor [iliohipogástrico]
N. iliohipogastricus
- 5 Nervio abdominogenital menor [ilioinguinal]
N. ilioinguinalis
- 6 Nervio genitocrural [genitofemoral]
N. genitofemoralis

- 7 Nervio femorocutáneo [cutáneo lateral del muslo]
N. cutaneus femoris lat.
- 8 Nervio crural [femoral]
N. femoralis
- 9 Nervio obturador
N. obturatorius

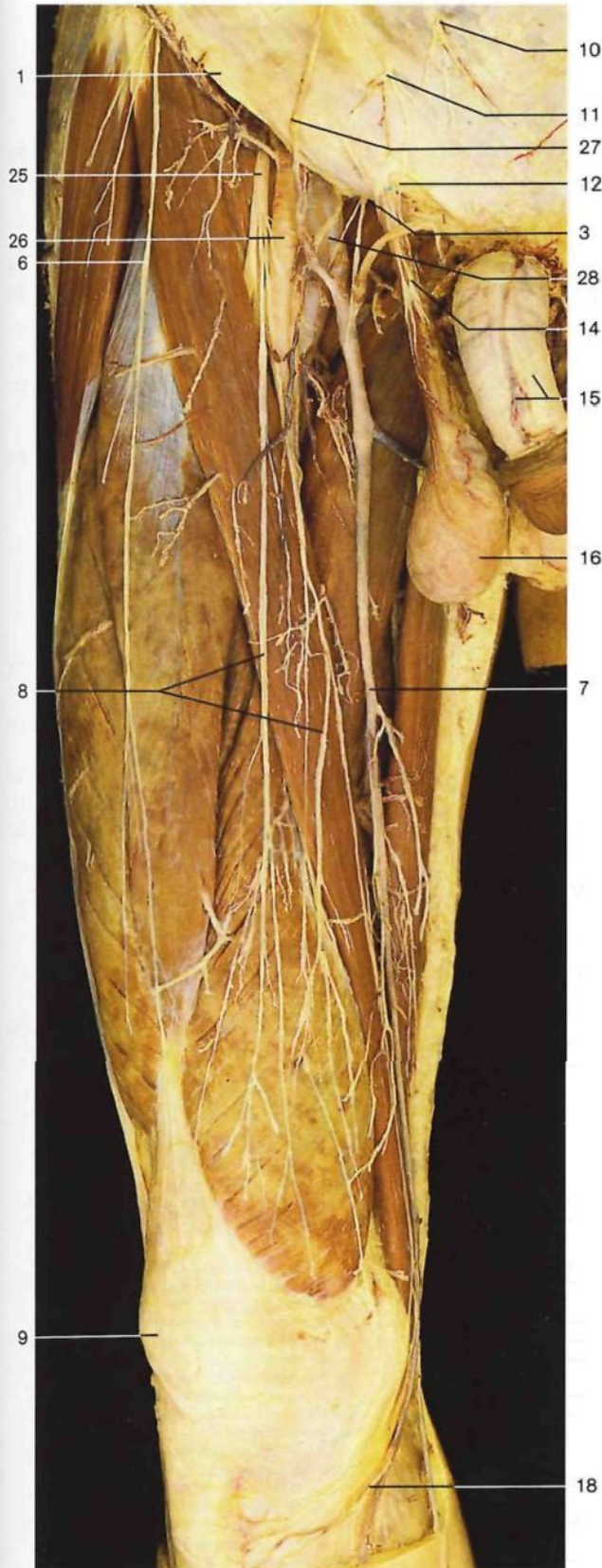
462



Nervios cutáneos y venas superficiales del muslo (vista anterior).

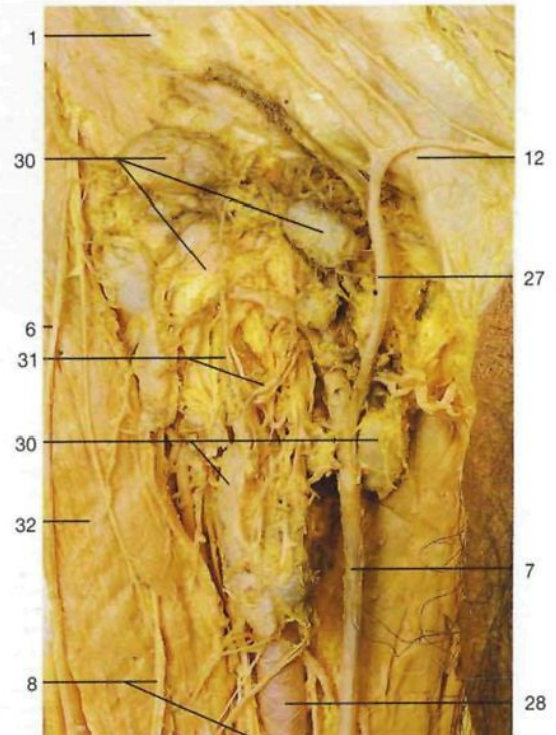


Esquema de los nervios cutáneos del miembro inferior (vista anterior).

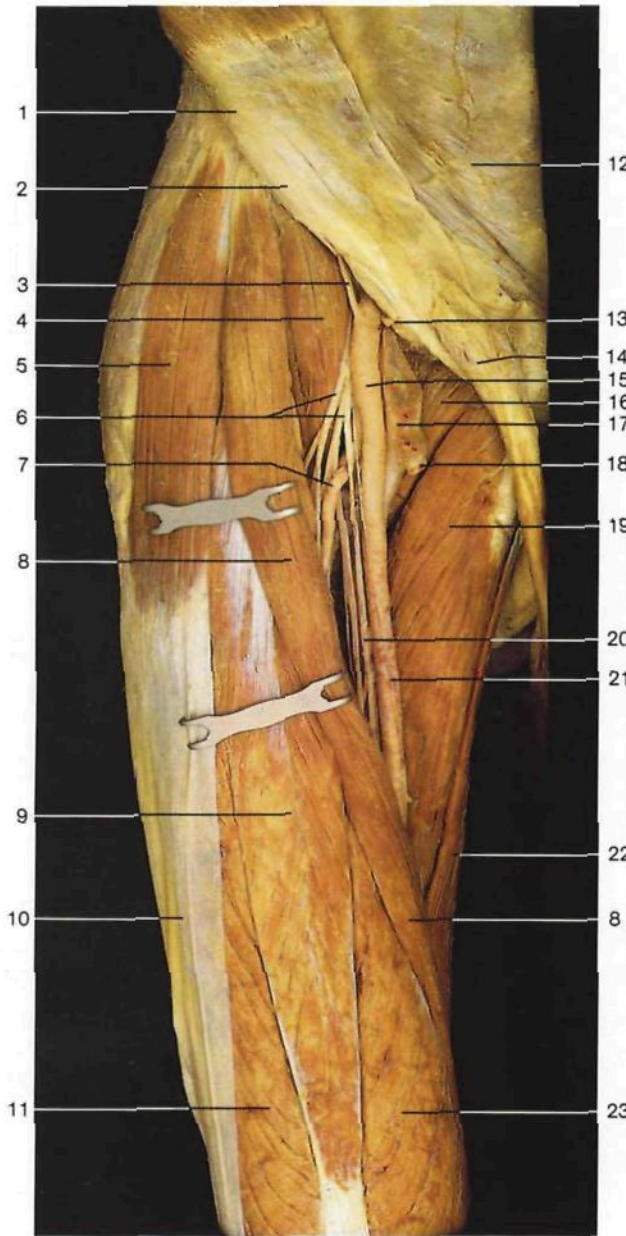


Nervios cutáneos y venas superficiales del muslo derecho (vista anterior). Se han resecado la *fascia lata* y las fascias de los músculos del muslo.

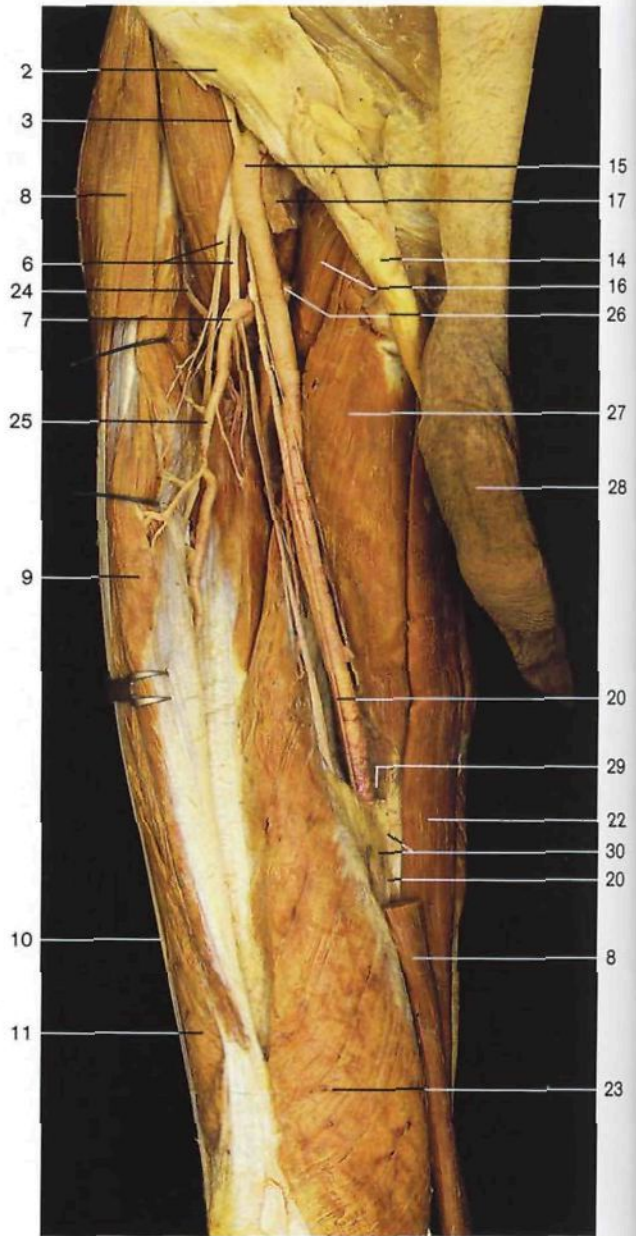
- | | |
|---|---|
| 1 Ligamento inguinal [arco inguinal o crural]
<i>Lig. inguinale</i>
[<i>Arcus inguinalis</i>] | 16 Testículo con sus cubiertas
<i>Testis [Orchis]</i> |
| 2 Vena circunfleja ilíaca superficial
<i>V. circumflexa ilium superf.</i> | 17 Nervio safeno
<i>N. saphenus</i> |
| 3 Ramo crural del nervio genitocrural [genitofemoral]
<i>R. femoralis, N. genitofemoralis</i> | 18 Ramo infrarrotuliano del nervio safeno
<i>R. infrapatellaris (N. saphenus)</i> |
| 4 Ganglios linfáticos inguinales superficiales
<i>Nodi lymphoidei inguinales superficiales</i> | 19 Ramos del nervio cutáneo sural lateral [cutáneo peroneo]
<i>N. cutanei surae lat. (Rr.)</i> |
| 5 Hiato safeno con la arteria y vena femorales
<i>Hiatus saphenus, A. et V. femoralis</i> | 20 Nervio cutáneo dorsal intermedio
<i>N. cutaneus dors. intermedius</i> |
| 6 Nervio femorocutáneo [cutáneo lateral del muslo]
<i>N. cutaneus femoris lat.</i> | 21 Ramo cutáneo del nervio obturador
<i>R. cutaneus (N. obturatorius)</i> |
| 7 Vena safena interna [mayor]
<i>V. saphena magna</i> | 22 Nervio musculocutáneo [peroneo superficial]
<i>N. fibularis superf.</i> |
| 8 Ramos cutáneos anteriores del nervio crural [femoral]
<i>Rr. cutanei anteriores, N. femoralis</i> | 23 Nervio cutáneo dorsal interno
<i>N. cutaneus dors. med.</i> |
| 9 Rótula
<i>Patella</i> | 24 Nervio tibial anterior [peroneo profundo]
<i>N. fibularis prof.</i> |
| 10 Ramos terminales del nervio subcostal
<i>N. subcostalis (Rr.)</i> | 25 Nervio crural [femoral]
<i>N. femoralis</i> |
| 11 Ramos terminales del nervio abdominogenital mayor [iliohipogástrico]
<i>N. iliohypogastricus (Rr.)</i> | 26 Arteria femoral
<i>A. femoralis</i> |
| 12 Anillo inguinal superficial
<i>Anulus inguinalis superf.</i> | 27 Vena epigástrica superficial
<i>V. epigastrica superf.</i> |
| 13 Vena pudenda externa
<i>V. pudenda ext.</i> | 28 Vena femoral
<i>V. femoralis</i> |
| 14 Cordón espermático con el ramo genital del nervio genitocrural [genitofemoral]
<i>Funiculus spermaticus, R. genitalis, N. genitofemoralis</i> | 29 Nervio cutáneo dorsal lateral (nervio sural)
<i>N. cutaneus dors. lat. (N. suralis)</i> |
| 15 Pene con la vena dorsal del pene superficial
<i>Penis, V. dors. penis superf.</i> | 30 Ganglios inguinales linfáticos
<i>Nodi lymphoidei inguinales</i> |
| | 31 Vasos linfáticos
<i>Vasa lymphatica</i> |
| | 32 Músculo sartorio
<i>M. sartorius</i> |



Ganglios linfáticos inguinales (*Nodi lymphoidei inguinales*) y vasos linfáticos (*Vasa lymphatica*) (vista anterior).



Región anterior del muslo derecho (vista anterior). La fascia lata ha sido reseca y el músculo sartorio ligeramente desplazado.

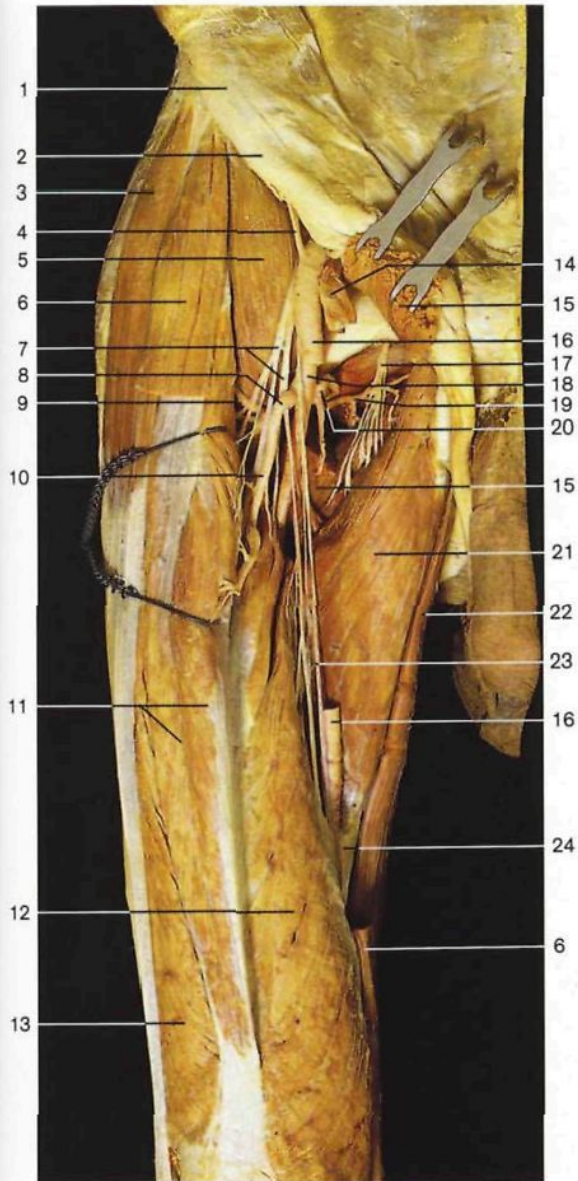


Región anterior del muslo derecho (vista anterior). La fascia lata ha sido eliminada y el músculo sartorio seccionado.

- 1 Espina iliaca anterosuperior
Spina iliaca ant. sup.
- 2 Ligamento inguinal [arco inguinal o crural]
Lig. inguinalis [Arcus inguinalis]
- 3 Arteria circunfleja iliaca profunda
A. circumflexa ilium prof.
- 4 Músculo psoasiliaco
M. iliopsoas
- 5 Músculo tensor de la fascia lata
M. tensor fasciae latae
- 6 Nervio crural [femoral]
N. femoralis
- 7 Arteria circunfleja femoral lateral
A. circumflexa femoris lat.
- 8 Músculo sartorio
M. sartorius
- 9 Músculo recto anterior del muslo
M. rectus femoris
- 10 Tracto iliotibial [cintilla de Maissiat]
Tractus iliotibial

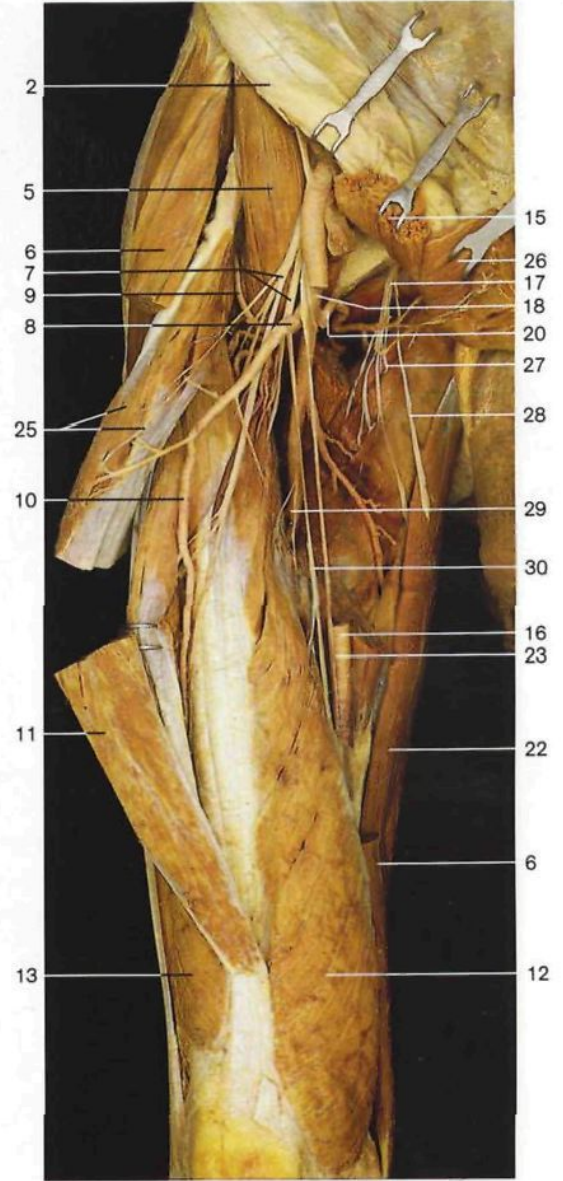
- 11 Músculo vasto lateral
M. vastus lat.
- 12 Lámina anterior de la vaina de los músculos rectos del abdomen
Vagina mm. recti abdominis, Lamina ant.
- 13 Arteria epigástrica inferior
A. epigastrica inf.
- 14 Cordón espermático
Funiculus spermaticus
- 15 Arteria femoral
A. femoralis
- 16 Músculo pectíneo
M. pectineus
- 17 Vena femoral
V. femoralis
- 18 Vena safena interna [mayor] (seccionada)
V. saphena magna
- 19 Músculo aductor mediano
M. adductor longus
- 20 Nervio safeno
N. saphenus

- 21 Ramo muscular del nervio crural [femoral]
R. muscularis (N. femoralis)
- 22 Músculo recto interno [grácil]
M. gracilis
- 23 Músculo vasto medial
M. vastus med.
- 24 Ramo ascendente de la arteria circunfleja femoral lateral
A. circumflexa femoris lat., R. ascendens
- 25 Ramo descendente de la arteria circunfleja femoral lateral
A. circumflexa femoris lat., R. descendens
- 26 Arteria circunfleja femoral medial
A. circumflexa femoris med.
- 27 Músculo aductor mediano
M. adductor longus
- 28 Pene
Penis
- 29 Entrada al conducto de Hunter
Canalis adductorius
- 30 Membrana vastoconductora

**Región anterior del muslo derecho (vista anterior).**

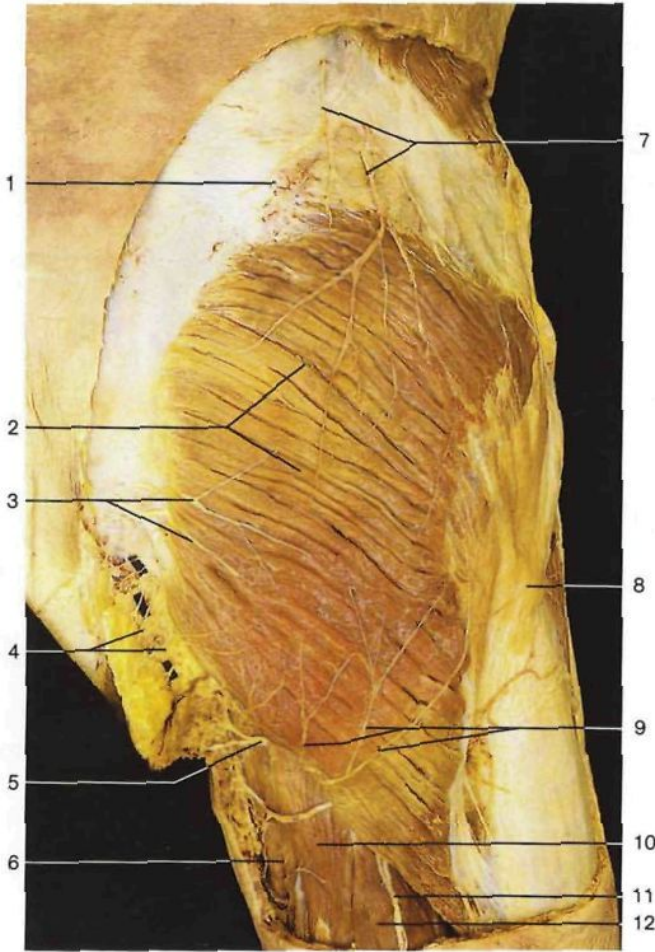Se ha resecao la *fascia lata*. Para mostrar la arteria femoral profunda y sus ramas se han seccionado los músculos sartorio y pectíneo y la arteria femoral. El músculo recto anterior del muslo está ligeramente levantado.

- | | |
|---|---|
| 1 Espina iliaca anterosuperior
<i>Spina iliaca ant. sup.</i> | 11 Músculo recto anterior del muslo
<i>M. rectus femoris</i> |
| 2 Ligamento inguinal [arco inguinal o crural]
<i>Lig. inguinale [Arcus inguinalis]</i> | 12 Músculo vasto medial
<i>M. vastus med.</i> |
| 3 Músculo tensor de la fascia lata
<i>M. tensor fasciae latae</i> | 13 Músculo vasto lateral
<i>M. vastus lat.</i> |
| 4 Arteria circunfleja iliaca profunda
<i>A. circumflexa iliium prof.</i> | 14 Vena femoral
<i>V. femoralis</i> |
| 5 Músculo psoasiliaco
<i>M. iliopsoas</i> | 15 Músculo pectíneo (seccionado)
<i>M. pectineus</i> |
| 6 Músculo sartorio (seccionado)
<i>M. sartorius</i> | 16 Arteria femoral (seccionada)
<i>A. femoralis</i> |
| 7 Nervio crural [femoral]
<i>N. femoralis</i> | 17 Nervio obturador
<i>N. obturatorius</i> |
| 8 Arteria circunfleja femoral lateral
<i>A. circumflexa femoris lat.</i> | 18 Arteria femoral profunda
<i>A. prof. femoris</i> |
| 9 Ramo ascendente, arteria circunfleja femoral lateral
<i>A. circumflexa femoris lat., R. ascendens</i> | 19 Ramo ascendente de la arteria circunfleja femoral medial
<i>A. circumflexa femoris med., R. ascendens</i> |
| 10 Ramo descendente, arteria circunfleja femoral lateral
<i>A. circumflexa femoris lat., R. descendens</i> | 20 Arteria circunfleja femoral medial
<i>A. circumflexa femoris med.</i> |
| | 21 Músculo aductor mediano
<i>M. adductor longus</i> |

**Región anterior del muslo derecho (vista anterior).**

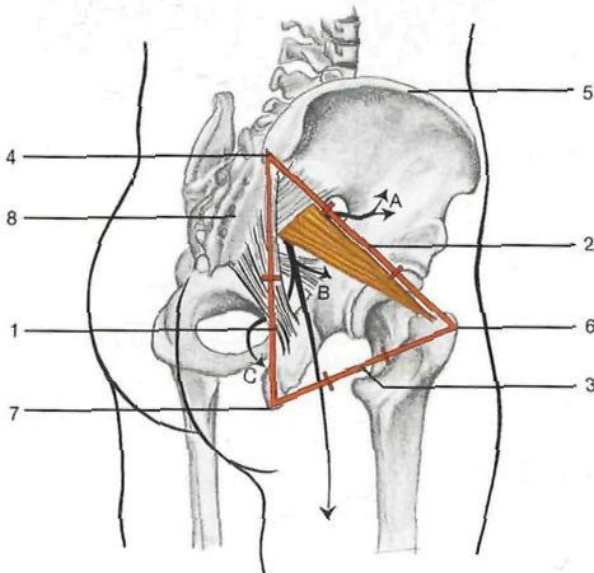
Los músculos sartorio, pectíneo, aductor mediano y recto anterior del muslo están seccionados y desplazados. La mayor parte de la arteria femoral ha sido resecao.

- | | |
|---|----|
| 22 Músculo recto interno [grácil]
<i>M. gracilis</i> | 15 |
| 23 Nervio safeno
<i>N. saphenus</i> | 26 |
| 24 Porción distal de la membrana vastoconductoria | 17 |
| 25 Músculo recto anterior del muslo con ramos musculares del nervio crural [femoral]
<i>M. rectus femoris, Rr. musculares (N. femoralis)</i> | 18 |
| 26 Músculo aductor mediano (seccionado)
<i>M. adductor longus</i> | 20 |
| 27 Ramo posterior, nervio obturador
<i>N. obturatorius, R. post.</i> | 27 |
| 28 Ramo anterior, nervio obturador
<i>N. obturatorius, R. ant.</i> | 28 |
| 29 Punto de emergencia de una arteria perforante en la arteria femoral profunda
<i>A. perforans, A. prof. femoris</i> | 29 |
| 30 Ramos musculares para el músculo vasto medial (nervio crural [femoral])
<i>R. muscularis, M. vastus med. (N. femoralis)</i> | 30 |



Región glútea, lado derecho (vista posterior).

- 1 Cresta ilíaca
Crista iliaca
- 2 Músculo glúteo mayor
M. gluteus maximus
- 3 Nervios cutáneos internos de la nalga [clúneos medios]
Nn. clunium mediales
- 4 Nervios anococcigeos
Nn. anococcygeus
- 5 Ramo perineal del nervio cutáneo posterior del muslo
R. perinealis (N. cutaneus femoralis post.)
- 6 Músculo aductor mayor
M. adductor magnus
- 7 Nervios cutáneos superiores de la nalga [clúneos superiores]
Nn. clunium superiores
- 8 Localización del trocánter mayor
Trochanter major
- 9 Nervios cutáneos inferiores de la nalga [clúneos inferiores]
Nn. clunium inferiores
- 10 Músculo semitendinoso
M. semitendinosus
- 11 Nervio cutáneo posterior del muslo
N. cutaneus femoralis post.
- 12 Porción larga del músculo bíceps crural [femoral]
M. biceps femoris, Caput longum



Esquema de la región glútea derecha (vista laterodorsal). Localización de los agujeros ciáticos en relación con el esqueleto.

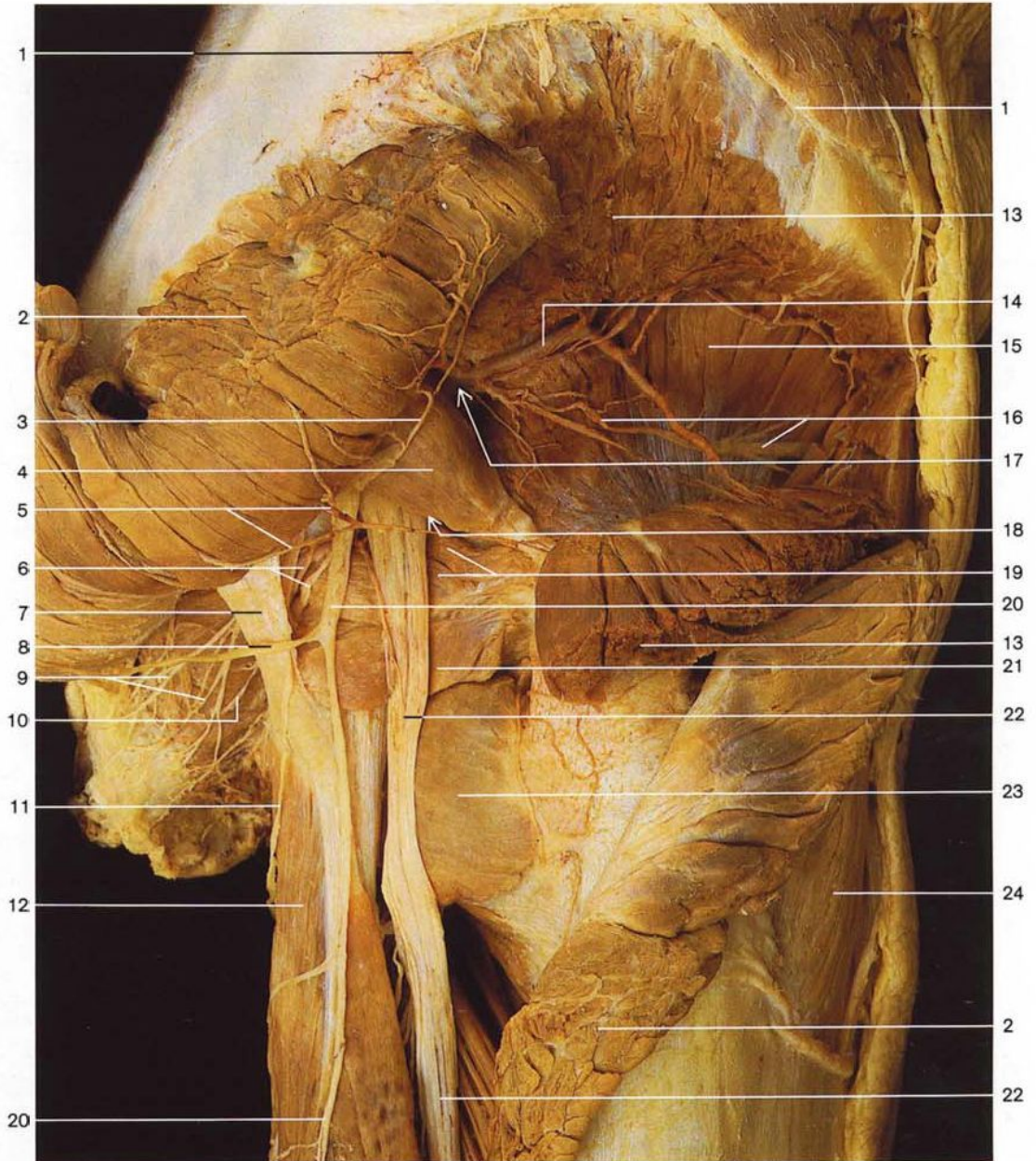
- | | |
|----------|---|
| A | Espacio suprapiriforme (agujero ciático mayor)
(arteria, vena y nervio glúteos superiores) |
| B | Espacio infrapiriforme (agujero ciático mayor)
(nervio ciático mayor; arteria, vena glútea inferior y nervio glúteo inferior; nervio cutáneo posterior del muslo; arteria y vena pudenda interna; nervio pudendo) |
| C | Agujero ciático menor
(nervio pudendo; arteria y vena pudenda interna) |

Líneas rojas

- 1 **Línea espinotuberosa.** El espacio infrapiriforme está situado en la mitad de esta línea
- 2 **Línea espinotrocantérica.** El espacio suprapiriforme está situado en la unión de los tercios superior y medio
- 3 **Línea tuberosotrocantérica.** Se puede localizar el nervio ciático en la unión entre los tercios posterior y medio

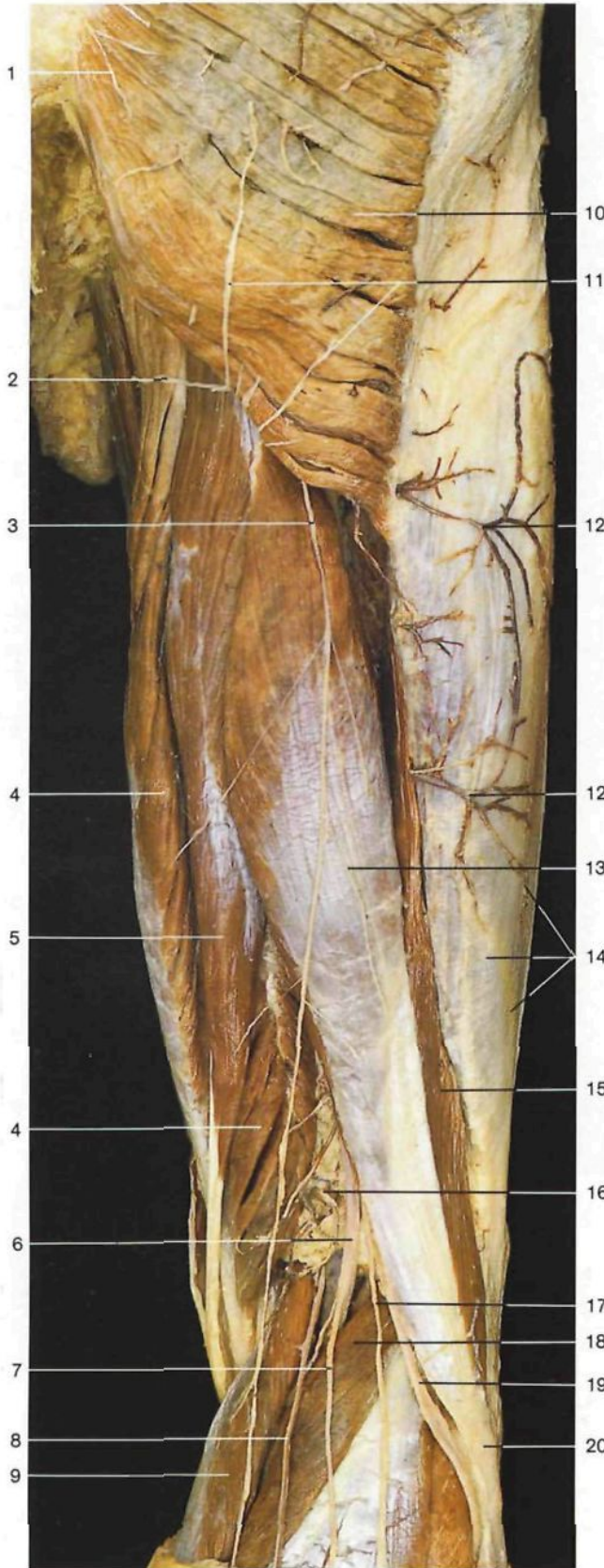Otras estructuras

- 4 Espina ilíaca posterosuperior
Spina iliaca post. sup.
- 5 Cresta ilíaca
Crista iliaca
- 6 Trocánter mayor
Trochanter major
- 7 Tuberosidad isquiática
Tuber ischiadicum
- 8 Hueso sacro
Os sacrum [sacrale]



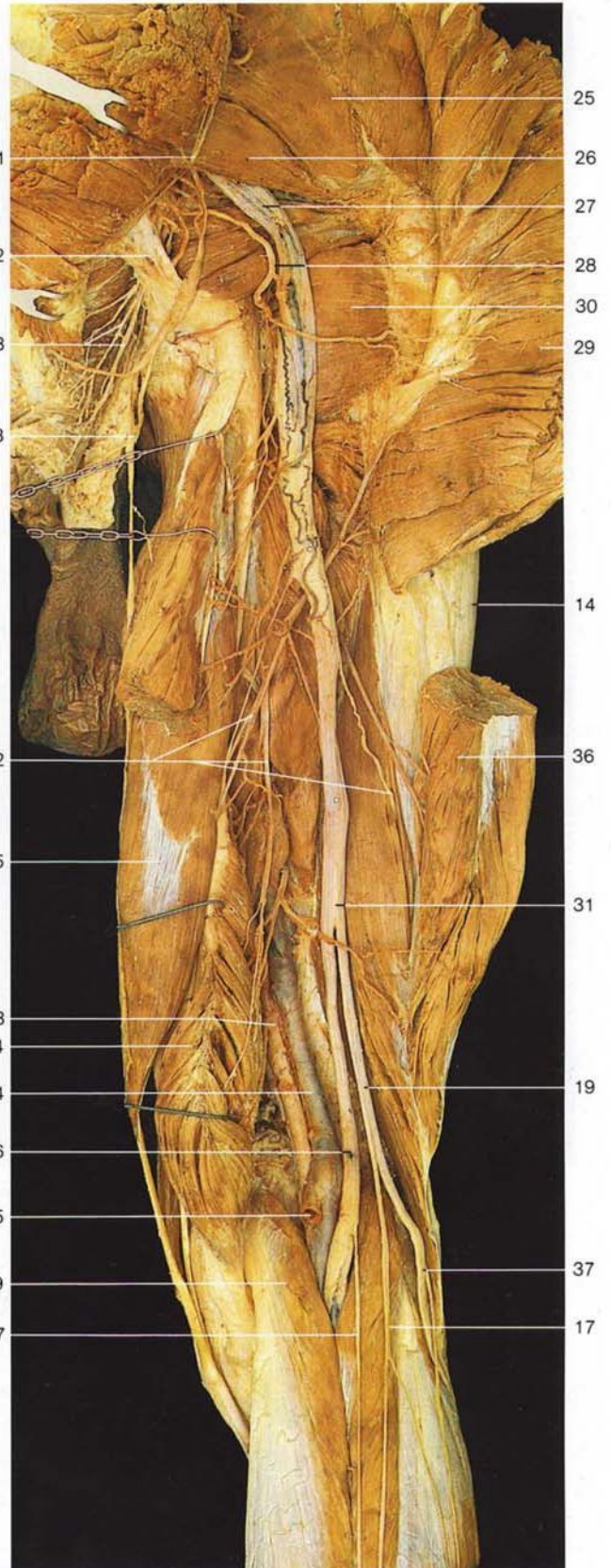
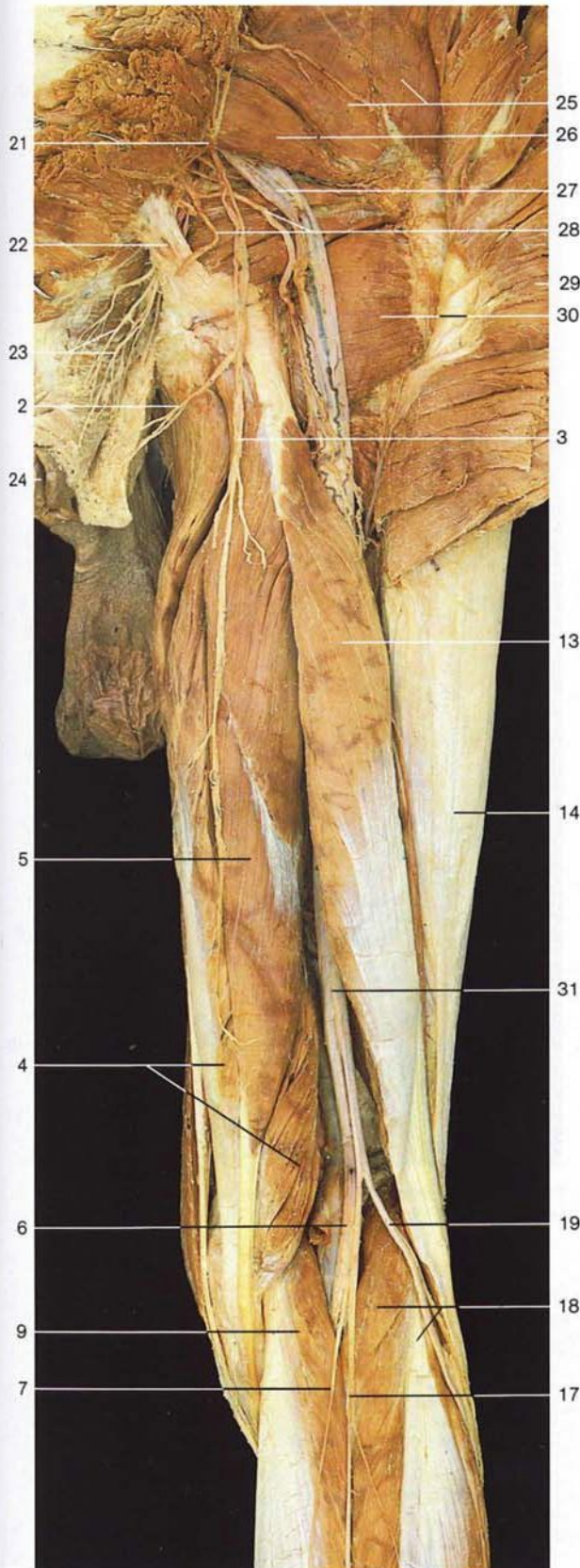
Región glútea derecha (vista posterior). Los músculos glúteos mayor y mediano están seccionados y desplazados. Obsérvense los espacios supra e infrapiriformes y el agujero ciático menor.

- | | | | |
|---|---|---|--|
| 1 Cresta ilíaca
<i>Crista iliaca</i> | 8 Nervio glúteo inferior
<i>N. gluteus inf.</i> | 17 Espacio suprapiriforme | } Agujero ciático mayor
<i>For. ischiadicum majus</i> |
| 2 Músculo glúteo mayor (seccionado)
<i>M. gluteus maximus</i> | 9 Nervios rectales [hemorroidales] inferiores
<i>Nn. rectales [anales] inf.</i> | 18 Espacio infrapiriforme | |
| 3 Nervio glúteo inferior
<i>N. gluteus inf.</i> | 10 Arterias rectales [hemorroidales] inferiores
<i>Aa. rectales inf.</i> | 19 Músculo obturador interno y músculo gémimo superior
<i>M. obturatorius int., M. gemellus sup.</i> | |
| 4 Músculo piramidal
<i>M. piriformis</i> | 11 Nervio cutáneo perforante (del ligamento sacrociático mayor)
<i>N. cutaneus perforans</i> | 20 Nervio cutáneo posterior del muslo
<i>N. cutaneus femoralis post.</i> | |
| 5 Ramos musculares de la arteria glútea inferior
<i>A. glutea inf., Rr. musculares</i> | 12 Porción larga del músculo bíceps crural [femoral]
<i>M. biceps femoris, Caput longum</i> | 21 Músculo gémimo inferior
<i>M. gemellus inf.</i> | |
| 6 Nervio pudendo y arteria pudenda interna en el agujero ciático menor (que penetra en el conducto pudendo o de Alcock)
<i>N. pudendus et A. pudenda int. in For. ischiaticum minus (canalis pudendalis)</i> | 13 Músculo glúteo mediano (seccionado)
<i>M. gluteus medius</i> | 22 Nervio ciático [ciático mayor]
<i>N. ischiadicus</i> | |
| 7 Ligamento sacrociático mayor [sacrotuberoso]
<i>Lig. sacrotuberosale</i> | 14 Ramo profundo de la arteria glútea superior
<i>A. glutea sup., R. prof.</i> | 23 Músculo cuadrado crural [femoral]
<i>M. quadratus femoris</i> | |
| | 15 Músculo glúteo menor
<i>M. gluteus minimus</i> | 24 Músculo tensor de la fascia lata
<i>M. tensor fasciae latae</i> | |
| | 16 Nervio glúteo superior
<i>N. gluteus sup.</i> | | |



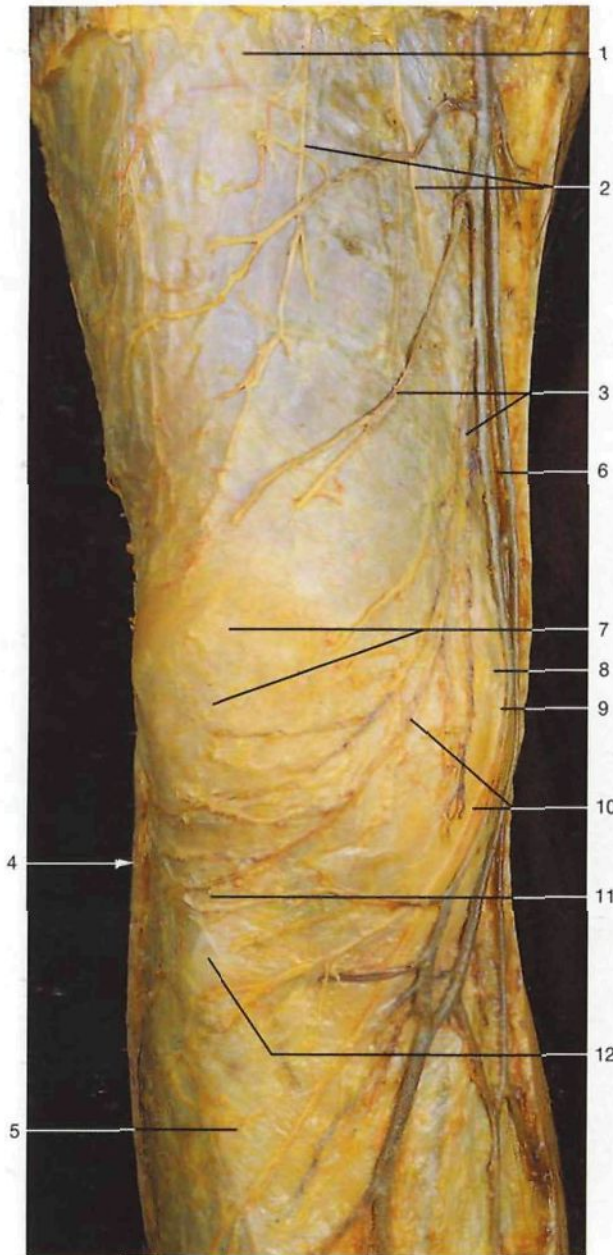
- 1 Nervios cutáneos internos de la nalga [clúneos medios]
Nn. clunium mediales
- 2 Ramo perineal del nervio cutáneo posterior del muslo
R. perinealis (N. cutaneus femoris post.)
- 3 **Nervio cutáneo posterior del muslo**
N. cutaneus femoralis post.
- 4 Músculo semimembranoso
M. semimembranosus
- 5 Músculo semitendinoso
M. semitendinosus
- 6 **Nervio ciático poplíteo interno o nervio tibial**
N. tibialis
- 7 Nervio cutáneo sural medial
N. cutaneus surae med.
- 8 **Vena safena externa [menor]**
V. saphena parva
- 9 Músculo gemelo interno
Caput mediale mm. gastrocnemii
- 10 Músculo glúteo mayor
M. gluteus maximus
- 11 **Nervios cutáneos inferiores de la nalga [clúneos inferiores]**
Nn. clunium inferiores
- 12 Venas subcutáneas o superficiales
- 13 Porción larga del músculo bíceps crural [femoral]
Caput longum mm. bicipitis femoris
- 14 Tracto ilirotibial [Cintilla de Maissiat]
Tractus ilirotibialis
- 15 Porción corta del músculo bíceps crural [femoral]
Caput breve mm. bicipitis femoris
- 16 Fosa poplítea
Fossa poplitea
- 17 Nervio cutáneo sural lateral [cutáneo peroneo]
N. cutaneus surae lat.
- 18 Músculo gemelo lateral
Caput laterale mm. gastrocnemii
- 19 **Nervio ciático poplíteo externo [peroneo común]**
N. fibularis communis
- 20 Tendón del músculo bíceps crural [femoral]
M. biceps femoris, Tendo
- 21 Nervio glúteo inferior
N. gluteus inf.
- 22 Ligamento sacrociático mayor [sacrotuberoso]
Lig. sacrotuberale
- 23 Ramos rectales [hemorroidales] inferiores (nervio pudendo)
Rr. rectales [anales] inferiores (N. pudendus)
- 24 Ano
Anus
- 25 Músculo glúteo mediano
M. gluteus medius
- 26 Músculo piramidal
M. piriformis
- 27 **Nervio ciático [ciático mayor]**
N. ischiadicus
- 28 Arteria glútea inferior
A. glutea inf.
- 29 Músculo glúteo mayor (seccionado)
M. gluteus maximus
- 30 Músculo cuadrado crural [femoral] (seccionado)
M. quadratus femoris
- 31 Nervio ciático dividiéndose en sus dos ramos: los nervios ciáticos poplíteo interno [tibial] y poplíteo externo [peroneo común]
N. ischiadicus, N. fibularis communis et N. tibialis
- 32 Ramos musculares del nervio ciático para los músculos isquiosurales
Rr. musculares, N. ischiadicus
- 33 **Arteria poplítea**
A. poplitea
- 34 **Vena poplítea (seccionada)**
V. poplitea
- 35 Vena safena externa [menor] (seccionada)
V. saphena parva
- 36 Porción larga del músculo bíceps crural [femoral] (seccionado)
Caput longum mm. bicipitis femoris
- 37 **Nervio musculocutáneo [peroneo superficial]**
N. fibularis superf.

Nervios subcutáneos del muslo (vista posterior). Se han resecaado la *fascia lata* (fascia del muslo) y las fascias de los músculos.

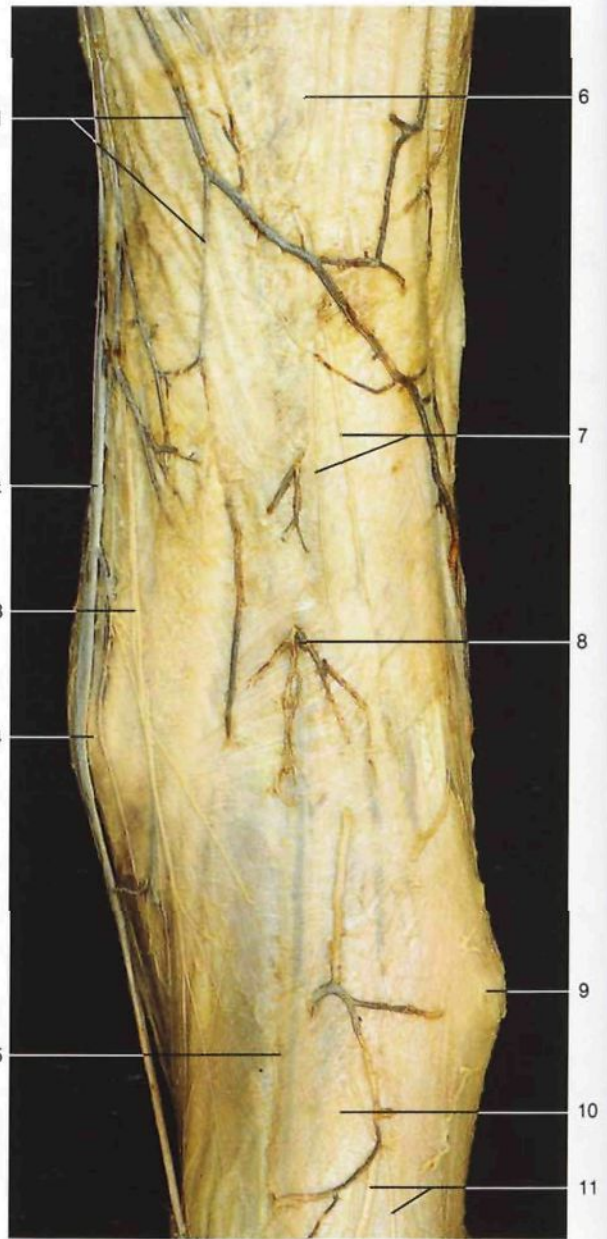


Región posterior del muslo, región glútea derecha (vista posterior).
El músculo glúteo mayor está seccionado y rechazado.

Región posterior del muslo, región glútea derecha (vista posterior).
El músculo glúteo mayor y la porción larga del músculo bíceps crural [femoral] están seccionados y rechazados.



Región anterior de la rodilla derecha: nervios cutáneos y venas superficiales (vista anterior).



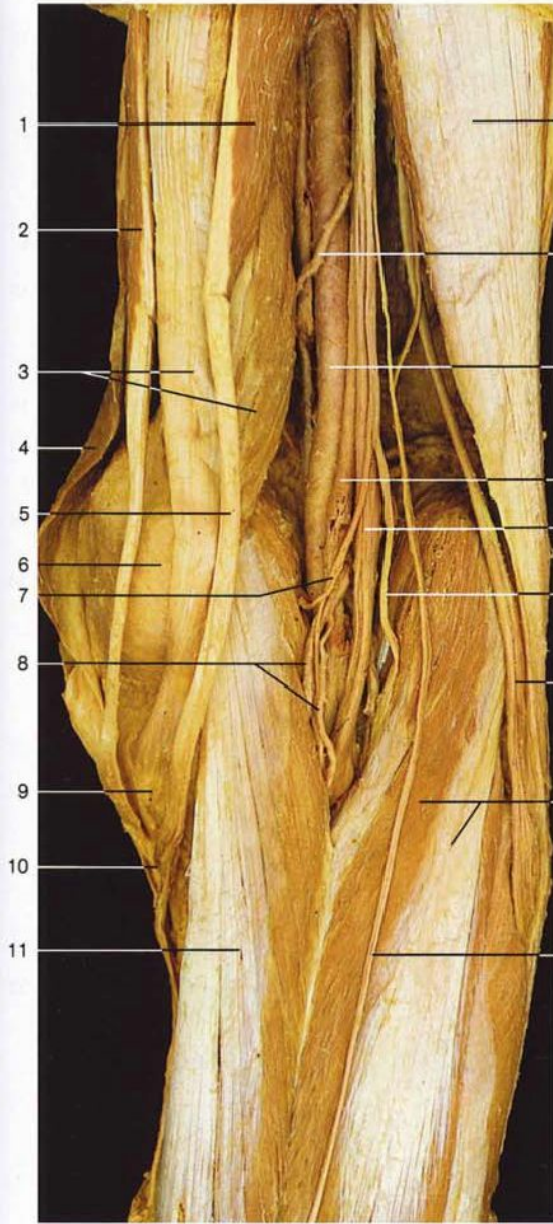
Región posterior de la rodilla derecha: nervios y venas subcutáneos (vista dorsal).

- 1 *Fascia lata* (fascia del muslo)
Fascia lata
- 2 Ramos terminales de los ramos cutáneos anteriores del nervio crural [femoral]
Rr. cutanei anteriores, N. femoralis
- 3 Red venosa de la rodilla
- 4 Localización de la cabeza del peroné
Caput fibulae
- 5 Fascia de la pierna
Fascia cruris
- 6 **Ramo cutáneo del nervio obturador**
N. obturatorius, N. cutaneus

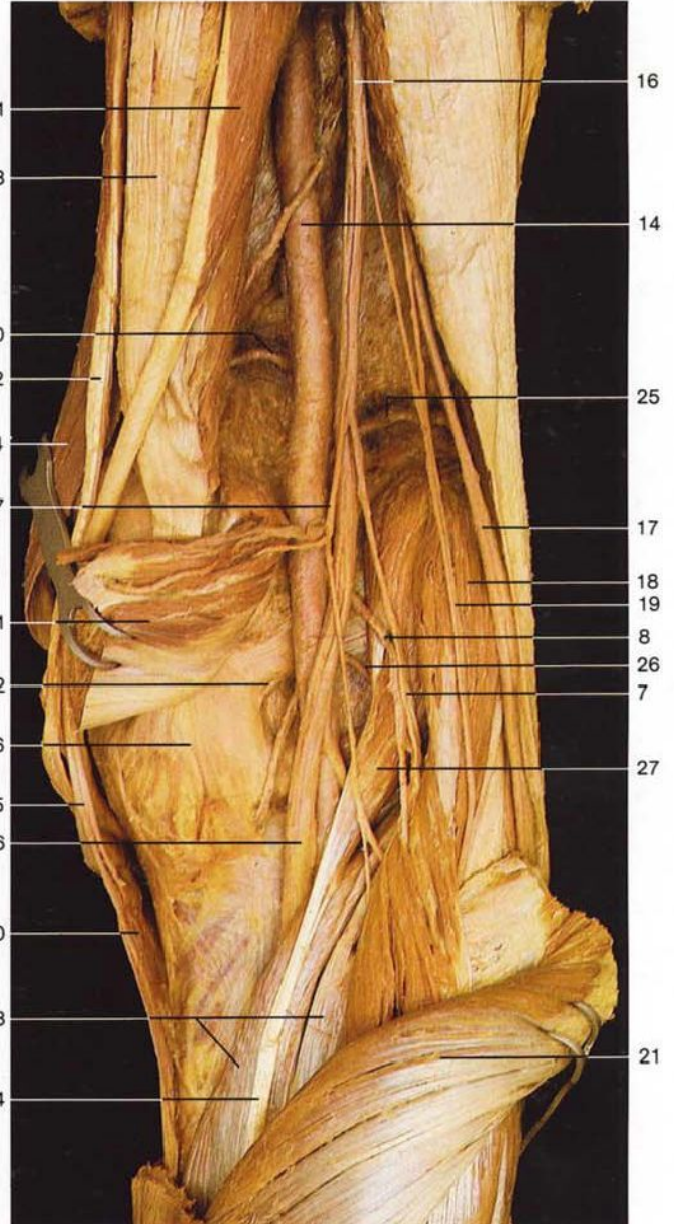
- 7 Rótula
Patella
- 8 Localización del epicóndilo medial del fémur
Epicondylus med.
- 9 Nervio safeno
N. saphenus
- 10 **Ramos infrarrotulianos del nervio safeno**
N. saphenus, R. infrapatellaris
- 11 Ligamento rotuliano
Lig. patellae
- 12 Localización de la tuberosidad anterior de la tibia
Tuberositas tibiae

- 1 Ramos cutáneos tributarias de la vena safena interna [mayor]
V. saphena magna
- 2 **Vena safena interna [mayor]**
V. saphena magna
- 3 Ramo cutáneo del nervio crural [femoral]
N. femoralis, R. cutaneus
- 4 Localización del epicóndilo medial del fémur
Epicondylus med.
- 5 Vena safena externa [menor], vista por transparencia a través de la fascia de la pierna
V. saphena parva
- 6 *Fascia lata*
Fascia lata

- 7 **Ramos terminales del nervio cutáneo posterior del muslo**
N. cutaneus femoralis post. (Rr.)
- 8 Venas subcutáneas de la fosa poplítea
- 9 Localización de la cabeza del peroné
Caput fibulae
- 10 Capa superficial de la fascia de la pierna
Fascia cruris
- 11 Nervio cutáneo sural lateral [cutáneo peroneo]
N. cutaneus surae lat.



Fosa poplítea derecha, capa media (vista posterior). Las venas y los nervios subcutáneos han sido eliminados.

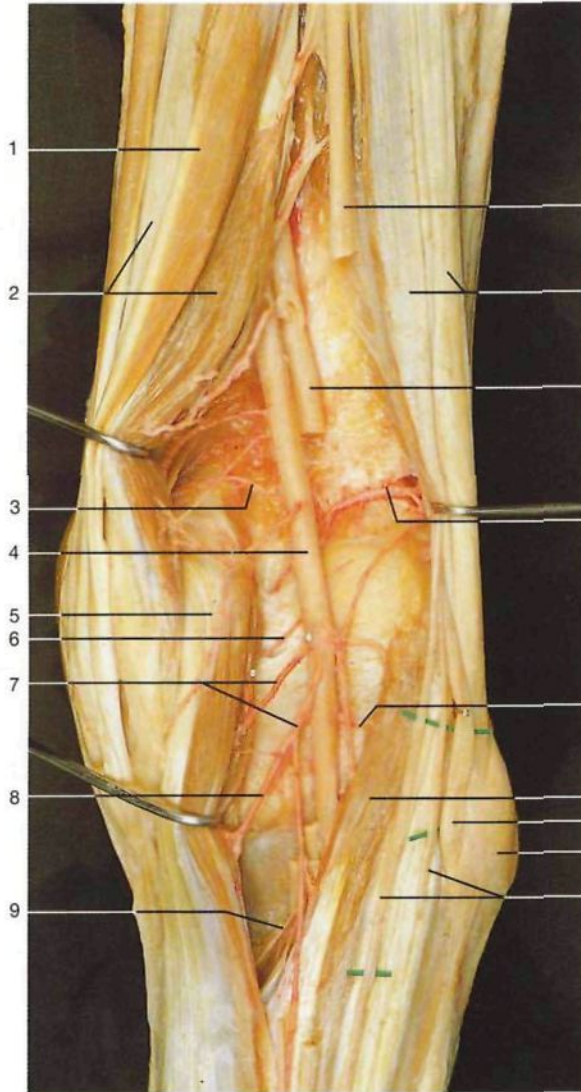


Fosa poplítea derecha, capa profunda (vista posterior). Se ha seccionado y desplazado el músculo gemelo interno.

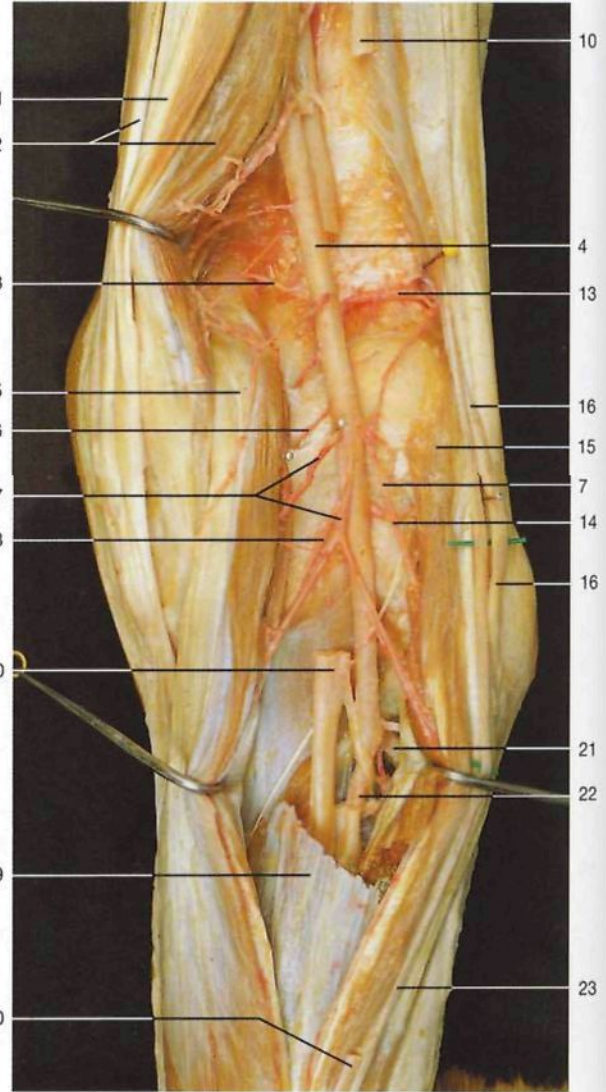
- 1 Músculo semitendinoso
M. semitendinosus
- 2 Músculo recto interno [grácil]
M. gracilis
- 3 Músculo semimembranoso
M. semimembranosus
- 4 Músculo sartorio
M. sartorius
- 5 Tendón del músculo semitendinoso
M. semitendinosus, Tendo
- 6 Localización del cóndilo medial del fémur
Condylus med.
- 7 Ramos musculares del nervio tibial
Rr. musculares (N. tibialis)
- 8 Arterias y venas gemelas
Aa. et Vv. surales
- 9 Tendón del músculo semimembranoso
M. semimembranosus, Tendo

- 10 "Pata de ganso superficial" (tendón común de los músculos sartorio, recto interno [grácil] y semitendinoso)
- 11 Músculo gemelo interno
M. gastrocnemius, Caput mediale
- 12 Músculo bíceps crural [femoral]
M. biceps femoris
- 13 Ramo muscular de la arteria poplítea
A. poplitea, R. muscularis
- 14 **Arteria poplítea**
A. poplitea
- 15 **Vena poplítea**
V. poplitea
- 16 Nervio ciático poplíteo interno [tibial]
N. tibialis
- 17 Nervio ciático poplíteo externo [peroneo común]
N. fibularis communis

- 16 Músculo gemelo lateral
M. gastrocnemius, Caput laterale
- 19 Nervio cutáneo sural medial
N. cutaneus surae med.
- 20 Arteria articular superior interna
A. sup. med. genus
- 21 Músculo gemelo interno (seccionado y levantado)
M. gastrocnemius, Caput mediale
- 22 Arteria inferior medial de la rodilla
A. inf. med. genus
- 23 Músculo sóleo
M. soleus
- 24 Tendón del músculo plantar delgado
M. plantaris, Tendo
- 25 Arteria articular superior lateral
A. sup. lat. genus
- 26 Arteria articular inferior lateral
A. inf. lat. genus
- 27 Músculo plantar delgado
M. plantaris



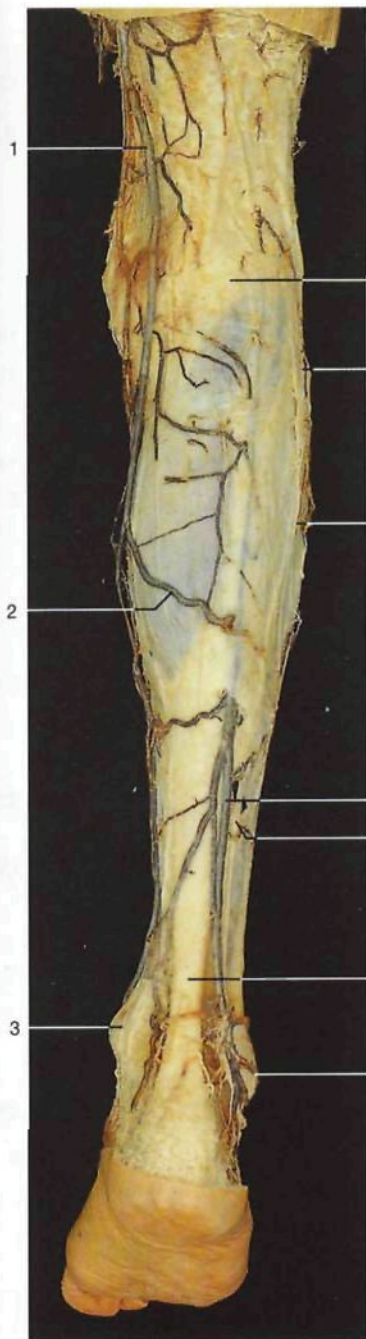Fosa poplítea derecha, capa profunda (vista posterior). Los músculos han sido desplazados para observar las arterias articulares.



Fosa poplítea derecha, capa profunda (vista posterior). Para observar la arteria tibial anterior se han resecado parcialmente tanto el nervio ciático poplíteo interno (nervio tibial) como la vena poplítea y una porción del músculo sóleo.

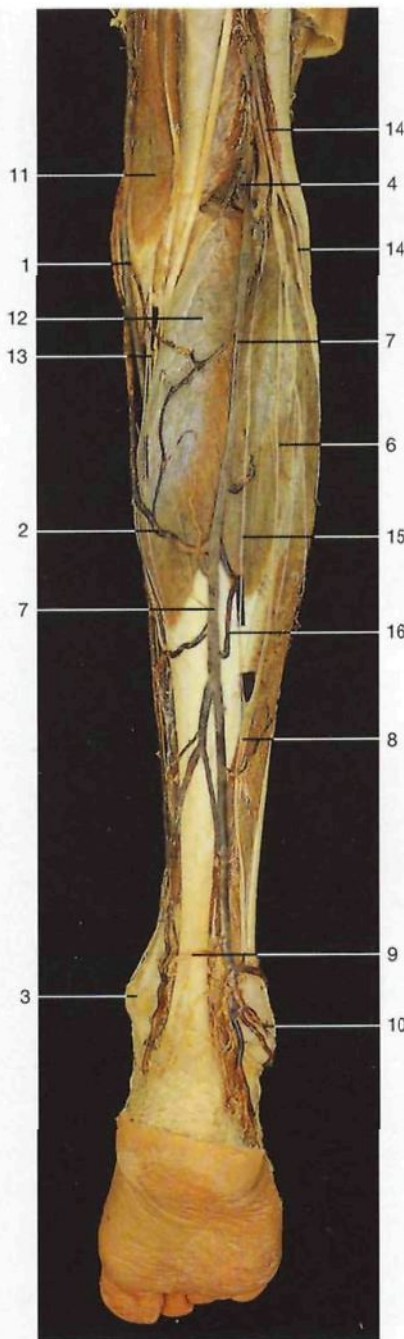
- 1 Músculo semitendinoso
M. semitendinosus
- 2 Músculo semimembranoso
M. semimembranosus
- 3 Arteria articular superior interna
A. sup. med. genus
- 4 **Arteria poplítea**
A. poplitea
- 5 Músculo gemelo interno
M. gastrocnemius, Caput mediale
- 6 Arteria articular media
A. media genus
- 7 Ramos musculares
Rr. musculares
- 8 Arteria articular superior interna
A. sup. med. genus
- 9 Músculo plantar delgado
M. plantaris
- 10 **Nervio ciático poplíteo interno [tibial]**
N. tibialis
- 11 Músculo bíceps crural [femoral]
M. biceps femoris

- 12 Vena poplítea
V. poplitea
- 13 Arteria articular superior lateral
A. sup. lat. genus
- 14 Arteria articular inferior lateral
A. inf. lat. genus
- 15 Músculo gemelo lateral
M. gastrocnemius, Caput laterale
- 16 **Nervio ciático poplíteo externo (nervio peroneo)**
N. fibularis communis
- 17 Cabeza del peroné
Caput fibulae
- 18 Nervio cutáneo sural lateral [cutáneo peroneo] (ramos)
N. cutaneus surae lat.
- 19 Músculo sóleo
M. soleus
- 20 Nervio cutáneo sural medial
N. cutaneus surae med.
- 21 **Arteria tibial anterior**
A. tibialis ant.
- 22 **Arteria tibial posterior**
A. tibialis post.
- 23 Nervio cutáneo sural lateral [cutáneo peroneo]
N. cutaneus surae lat.



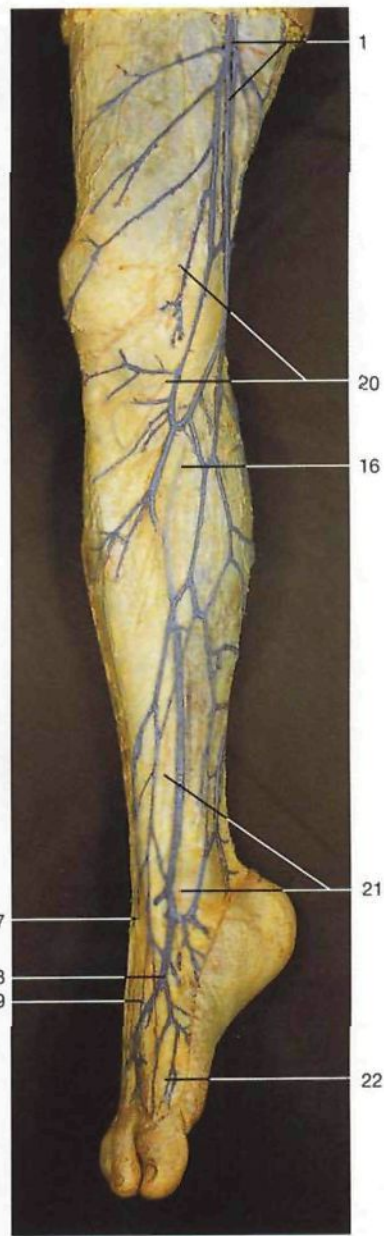
Pierna derecha. Venas y nervios del plano subcutáneo (vista posterior).

- 1 Vena safena interna [mayor]
V. saphena magna
- 2 Vena safena accesoria
V. saphena accessoria
- 3 Malleolo medial [tibial]
Malleolus med.
- 4 Fosa poplítea
Fossa poplitea
- 5 Posición de la cabeza del peroné
- 6 Nervio cutáneo sural lateral [cutáneo peroneo]
N. cutaneus surae lat.
- 7 Vena safena interna [mayor]
V. saphena magna
- 8 Nervio sural
N. suralis



Pierna derecha. Venas y nervios del plano subcutáneo (vista posterior). La fascia superficial de la pierna ha sido resecada.

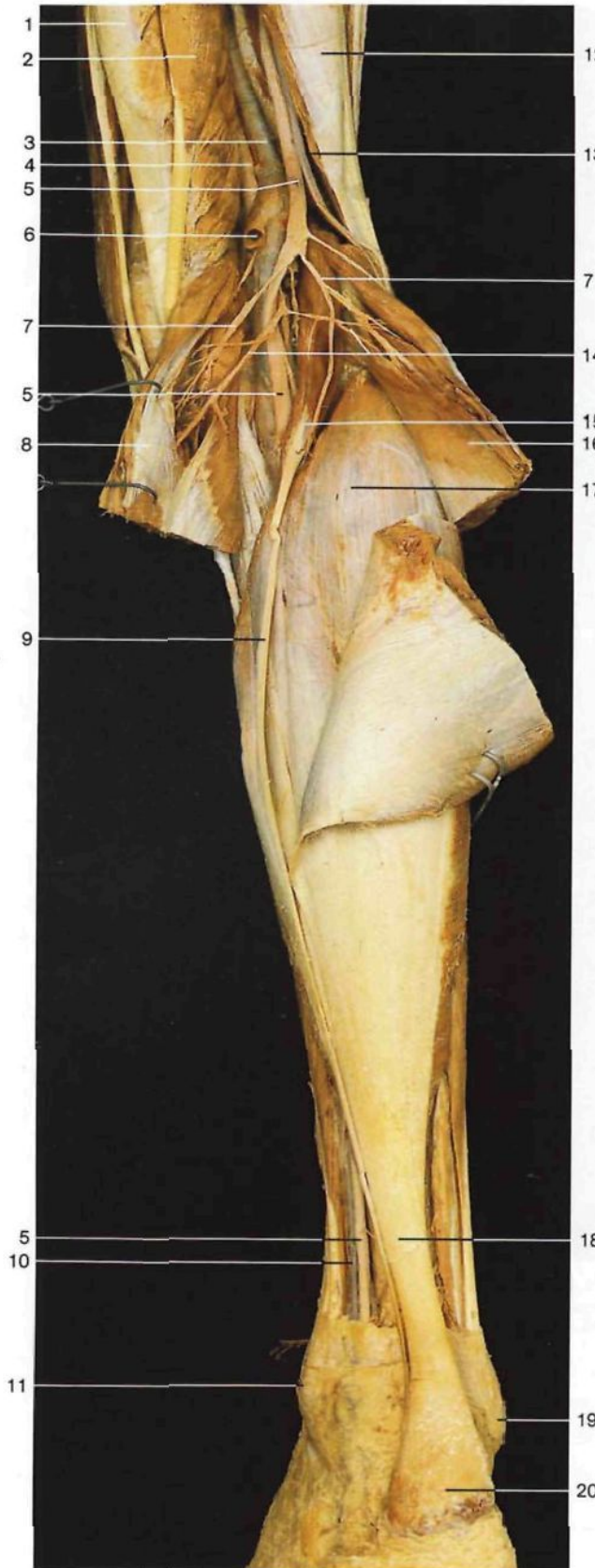- 9 Tendón de Aquiles [calcáneo]
Tendo calcaneus
- 10 Malleolo lateral [peroneo]
Malleolus lat.
- 11 Músculo semimembranoso
M. semimembranosus
- 12 Músculo gemelo
M. gastrocnemius, Caput mediale
- 13 Nervio safeno
N. saphenus
- 14 Nervio ciático poplíteo externo [peroneo común]
N. fibularis communis
- 15 Nervio cutáneo sural medial
N. cutaneus surae med.



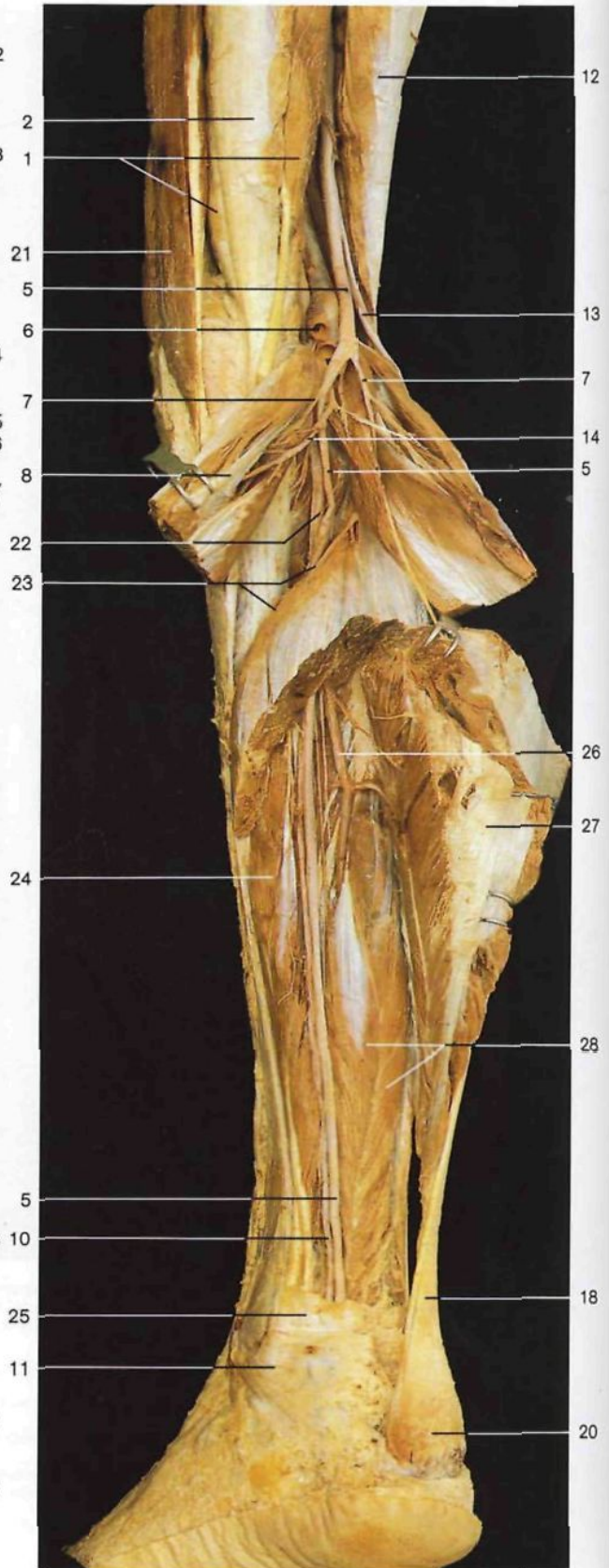
Pierna derecha. Venas y nervios del plano subcutáneo (vista anteromedial; las venas están coloreadas).

- 16 Venas perforantes
Vv. perforantes
- 17 Nervio musculocutáneo [peroneo superficial]
N. fibularis superf.
- 18 Arco venoso dorsal del pie
Arcus venosus dors. pedis
- 19 Nervio cutáneo dorsal intermedio (nervio musculocutáneo)
N. cutaneus dors. intermedius (N. fibularis superf.)
- 20 Ramos infrartrotulianos del nervio safeno
N. saphenus, R. infrapatellaris
- 21 Nervio safeno, ramos terminales
N. saphenus
- 22 Nervio cutáneo dorsal medial (nervio musculocutáneo)
N. cutaneus dors. int. med. (N. fibularis superf.)

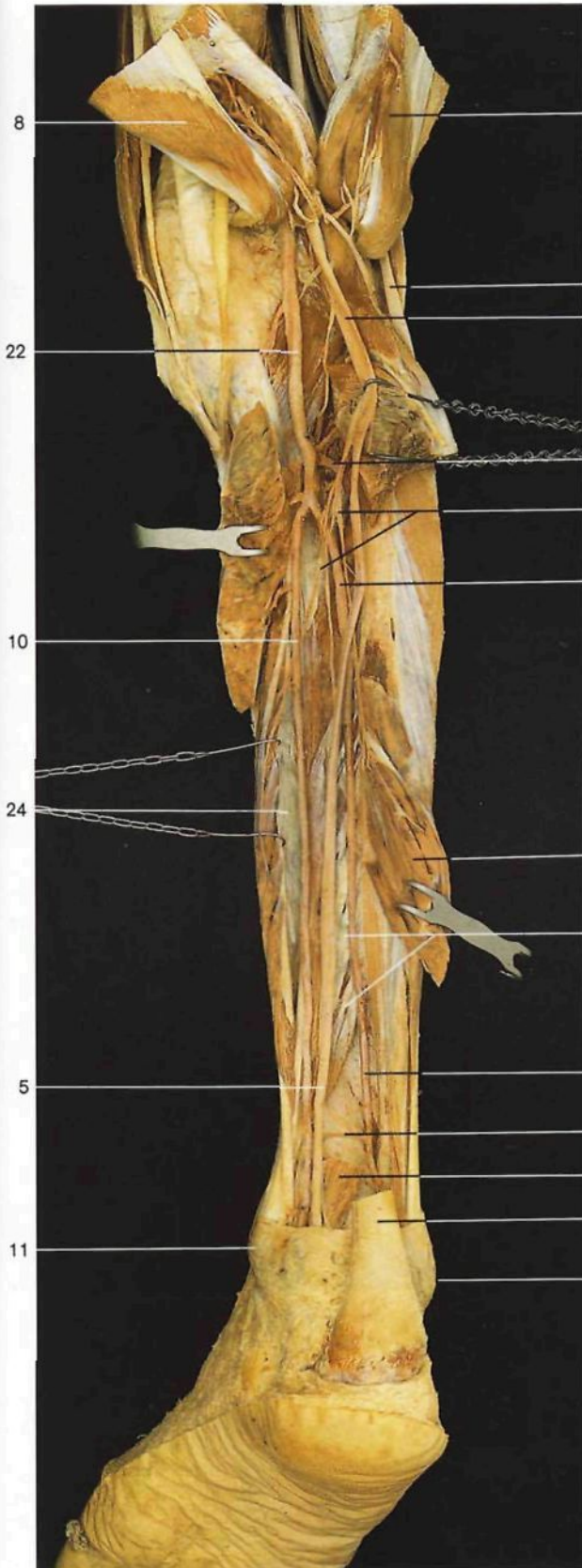474



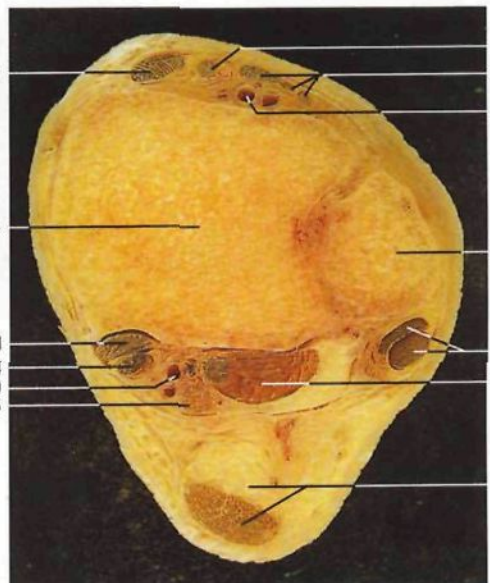
Fosa poplítea y región posterior de la pierna derecha, capa media (vista posterior). Ambos músculos gemelos están seccionados y rechazados.



Fosa poplítea y región posterior de la pierna, capa profunda (vista posterior). Los músculos gemelos y sóleo están seccionados y desplazados.

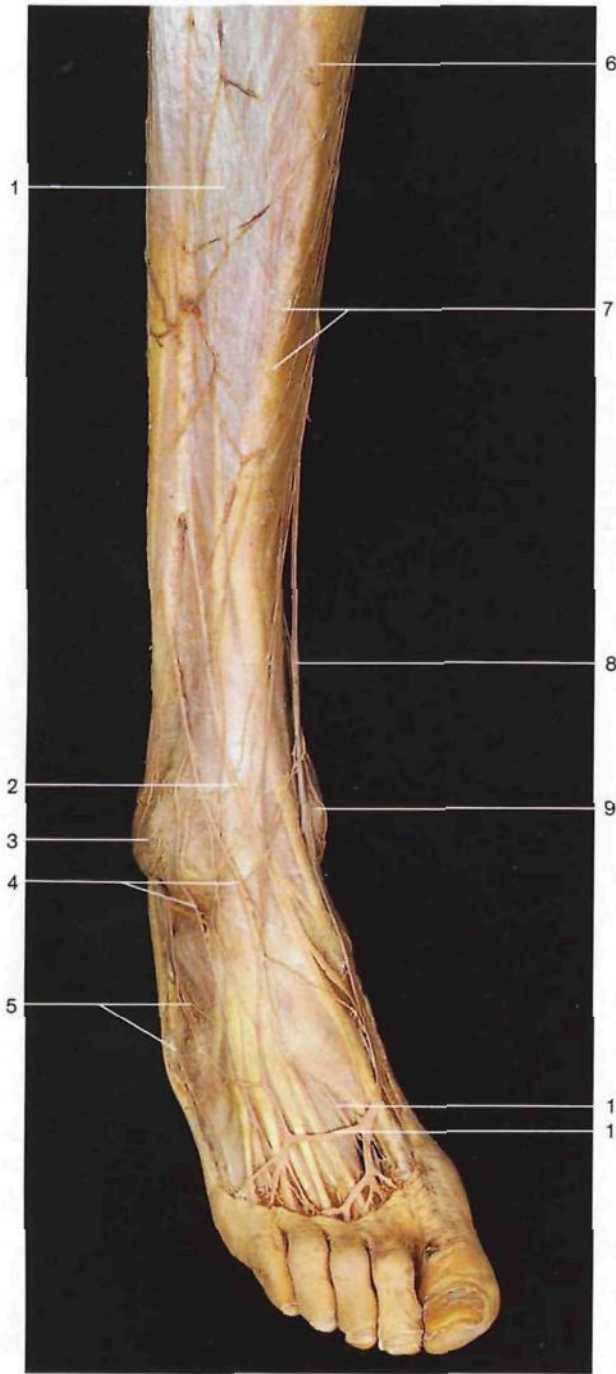

- | | |
|--|--|
| <p>1 Músculo semimembranoso
<i>M. semimembranosus</i></p> <p>2 Músculo semiendinoso
<i>M. semitendinosus</i></p> <p>3 Vena poplítea
<i>V. poplítea</i></p> <p>4 Arteria poplítea
<i>A. poplítea</i></p> <p>5 Nervio ciático poplíteo interno [tibial]
<i>N. tibialis</i></p> <p>6 Vena safena externa [menor] (seccionada)
<i>V. saphena parva</i></p> <p>7 Ramo muscular del nervio tibial para el músculo gemelo interno
<i>R. muscularis, N. tibialis, M. gastrocnemius</i></p> <p>8 Músculo gemelo interno
<i>M. gastrocnemius, Caput mediale</i></p> <p>9 Tendón del músculo plantar delgado
<i>M. plantaris, Tendo</i></p> <p>10 Arteria tibial posterior
<i>A. tibialis post.</i></p> <p>11 Maléolo medial [tibial]
<i>Malleolus med.</i></p> <p>12 Músculo bíceps crural [femoral]
<i>M. biceps femoris</i></p> <p>13 Nervio ciático poplíteo externo [peroneo común]
<i>N. fibularis communis</i></p> <p>14 Arterias gemelas
<i>Aa. surales</i></p> <p>15 Músculo plantar delgado
<i>M. plantaris</i></p> <p>16 Músculo gemelo lateral
<i>M. gastrocnemius, Caput laterale</i></p> <p>17 Músculo sóleo
<i>M. soleus</i></p> <p>18 Tendón de Aquiles [calcáneo]
<i>Tendo calcaneus</i></p> <p>19 Maléolo lateral [peroneo común]
<i>Malleolus lat.</i></p> <p>20 Tuberosidad posterior del calcáneo
<i>Tuber calcanei</i></p> <p>21 Músculo sartorio
<i>M. sartorius</i></p> <p>22 Arteria poplítea
<i>A. poplítea</i></p> | <p>23 Arco tendíneo del músculo sóleo
<i>Arcus tendineus mm. solei</i></p> <p>24 Músculo flexor largo de los dedos
<i>M. flexor digitorum longus</i></p> <p>25 Ligamento anular interno del tarso [retináculo de los músculos flexores]
<i>Retinaculum musculorum flexorum</i></p> <p>26 Arteria peronea
<i>A. fibularis [peronea]</i></p> <p>27 Músculo tríceps sural (seccionado)
<i>M. triceps surae</i></p> <p>28 Músculo flexor largo del primer dedo
<i>M. flexor hallucis longus</i></p> <p>29 Arteria tibial anterior
<i>A. tibialis ant.</i></p> <p>30 Ramos musculares del nervio tibial
<i>Rr. musculares, N. tibialis</i></p> <p>31 Músculo tibial posterior
<i>N. tibialis post.</i></p> <p>32 Rama comunicante de la arteria peronea
<i>A. fibularis, R. communicans</i></p> <p>33 Músculo tibial anterior (tendón)
<i>M. tibialis ant. (Tendo)</i></p> <p>34 Tibia</p> <p>35 Músculo extensor largo del primer dedo (tendón)
<i>M. extensor hallucis longus (Tendo)</i></p> <p>36 Músculo extensor largo de los dedos (tendón)
<i>M. extensor digitorum longus (Tendines)</i></p> <p>37 Arteria tibial anterior
<i>A. tibialis ant.</i></p> <p>38 Peroné
<i>Fibula</i></p> <p>39 Músculos peroneo lateral largo y corto (tendones)
<i>M. peroneus [fibularis] longus et M. peroneus brevis (tendines)</i></p> |
|--|--|

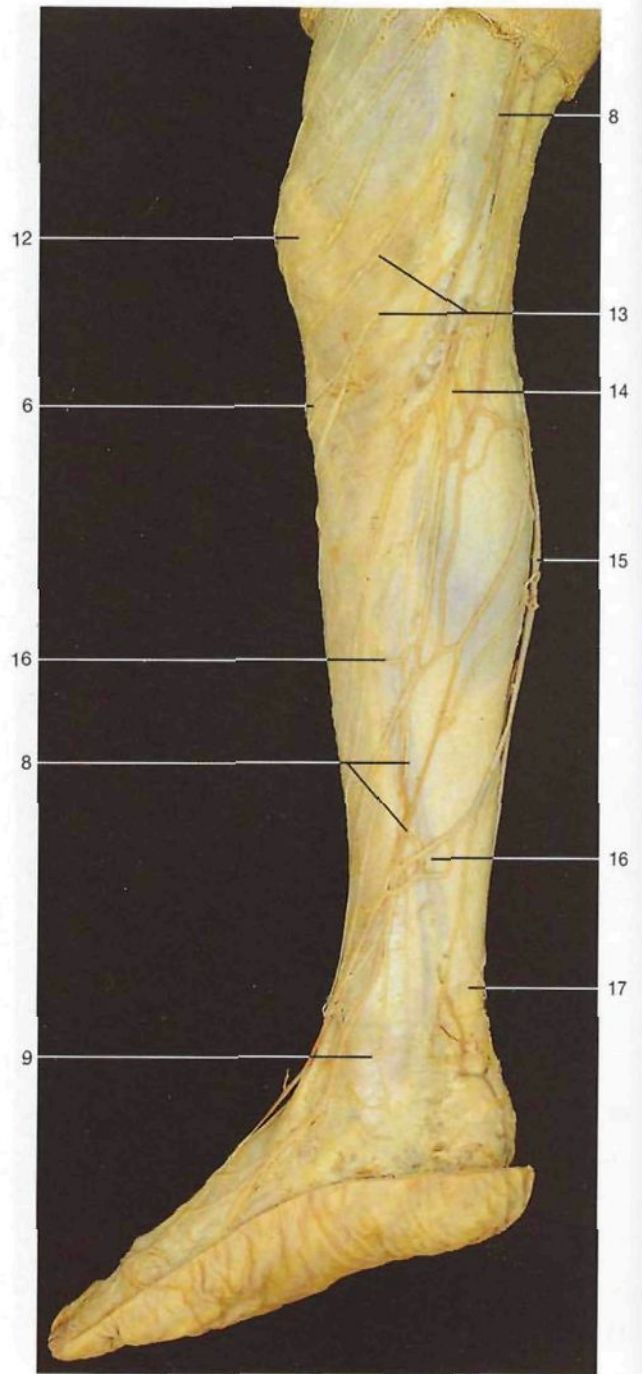


Región posterior de la pierna, capa profunda (vista posterior). Los músculos tríceps sural y flexor largo del primer dedo han sido seccionados y separados.

Corte transversal de la pierna por encima de los maléolos (vista inferior).



Pierna y pie derechos, región anterior de la pierna y dorso del pie: venas y nervios subcutáneos (vista anterior).

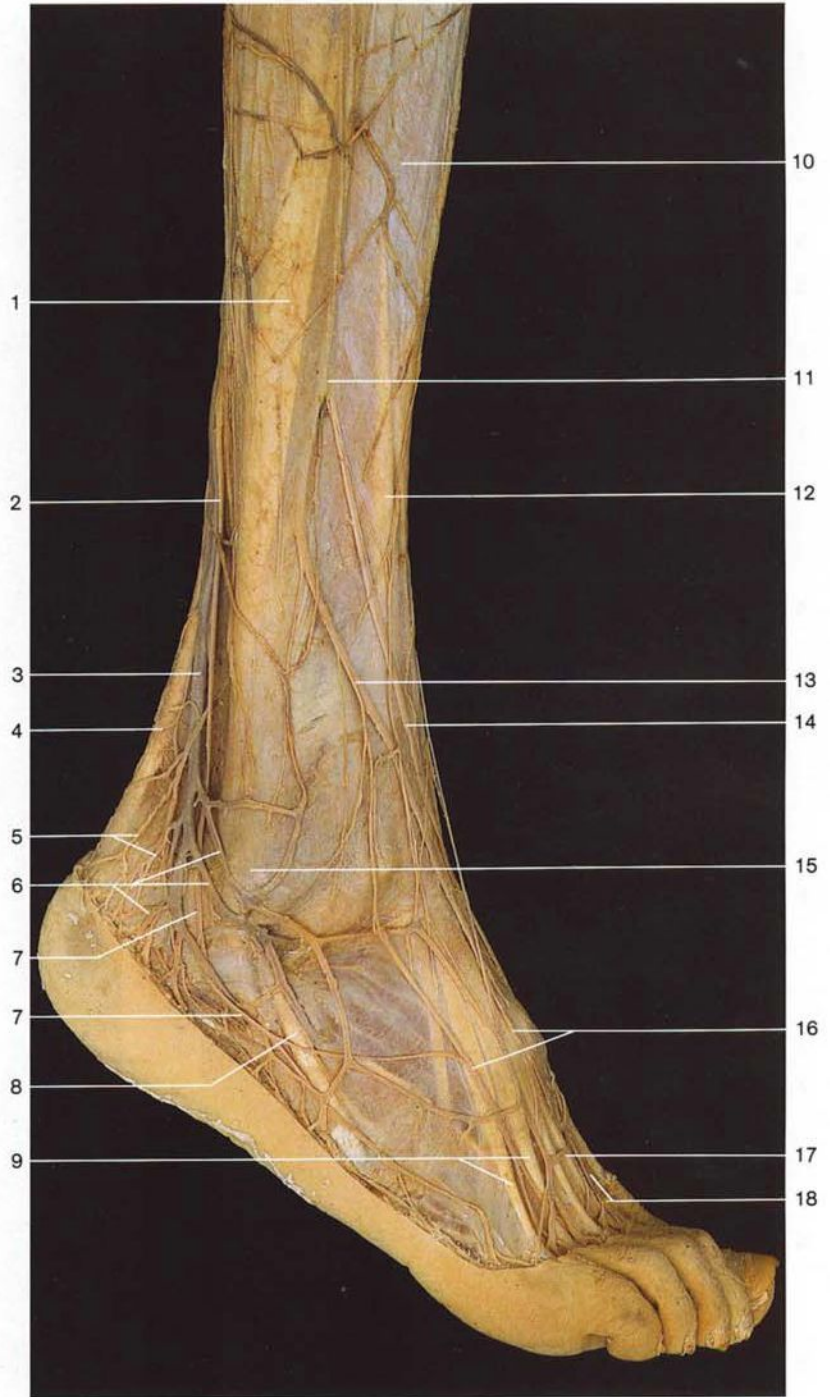


Pierna y pie derechos: venas y nervios superficiales (vista medial).

- 1 Fascia de la pierna
Fascia cruris
- 2 Nervio cutáneo dorsal medial
(nervio musculocutáneo)
N. cutaneus dors. int. (N. fibularis superf.)
- 3 Maléolo lateral [peroneo común]
Malleolus lat.
- 4 Nervio cutáneo dorsal intermedio
(nervio musculocutáneo)
N. cutaneus dors. intermedius
(*N. fibularis superf.*)
- 5 Nervio cutáneo dorsal lateral (nervio sural)
N. cutaneus dors. lat. (N. suralis)

- 6 Localización de la tuberosidad anterior de la tibia
Tuberositas tibiae
- 7 Borde anterior de la tibia
Tibia, Margo ant.
- 8 Vena safena interna [mayor]
V. saphena magna
- 9 Maléolo medial [tibial]
Malleolus med.
- 10 Nervio tibial anterior [peroneo profundo]
N. fibularis prof.
- 11 Arco venoso del dorso del pie
Arcus venosus dors. pedis

- 12 Localización de la rótula
Patella
- 13 Ramo infrapatelario del nervio safeno
R. infrapatellaris (N. saphenus)
- 14 Nervio safeno
N. saphenus
- 15 Vena safena externa [menor]
V. saphena parva
- 16 Vena perforante
V. perforans
- 17 Tendón de Aquiles [calcáneo]
Tendo calcaneus



Pierna derecha y dorso del pie: venas y nervios subcutáneos (vista lateral).

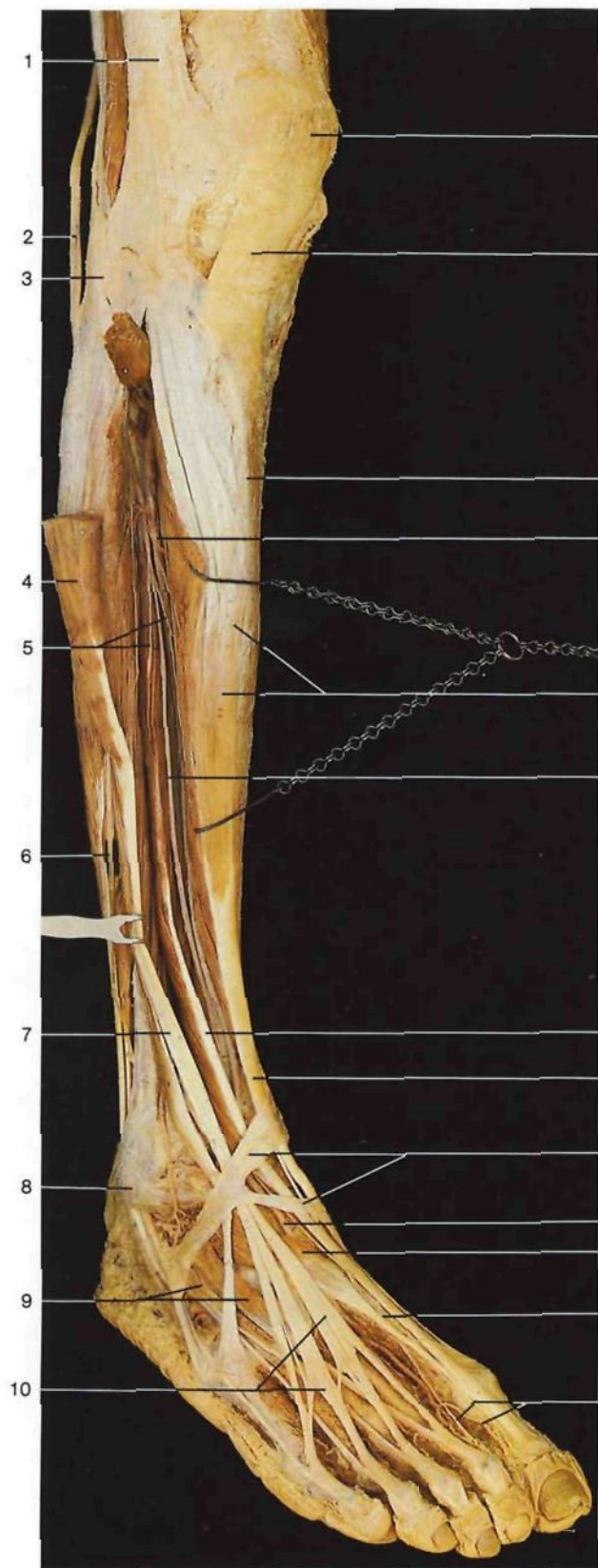
- 1 Localización del peroné
Fibula
- 2 **Nervio sural**
N. suralis
- 3 **Vena safena externa [menor]**
V. saphena parva
- 4 Tendón de Aquiles [calcáneo]
Tendo calcaneus
- 5 Ramos calcáneos laterales del nervio sural
N. suralis, Rr. calcanei laterales
- 6 Red venosa del maléolo lateral
- 7 Nervio cutáneo dorsal lateral del nervio sural
N. suralis, N. cutaneus dors. lat.

- 8 Tendón del músculo peroneo lateral corto
M. peroneus brevis, Tendo
- 9 Tendones del músculo extensor largo de los dedos
M. extensor digitorum longus, Tendines
- 10 Fascia de la pierna
Fascia cruris
- 11 Nervio musculocutáneo
N. fibularis superf.
- 12 Localización de la tibia
Tibia

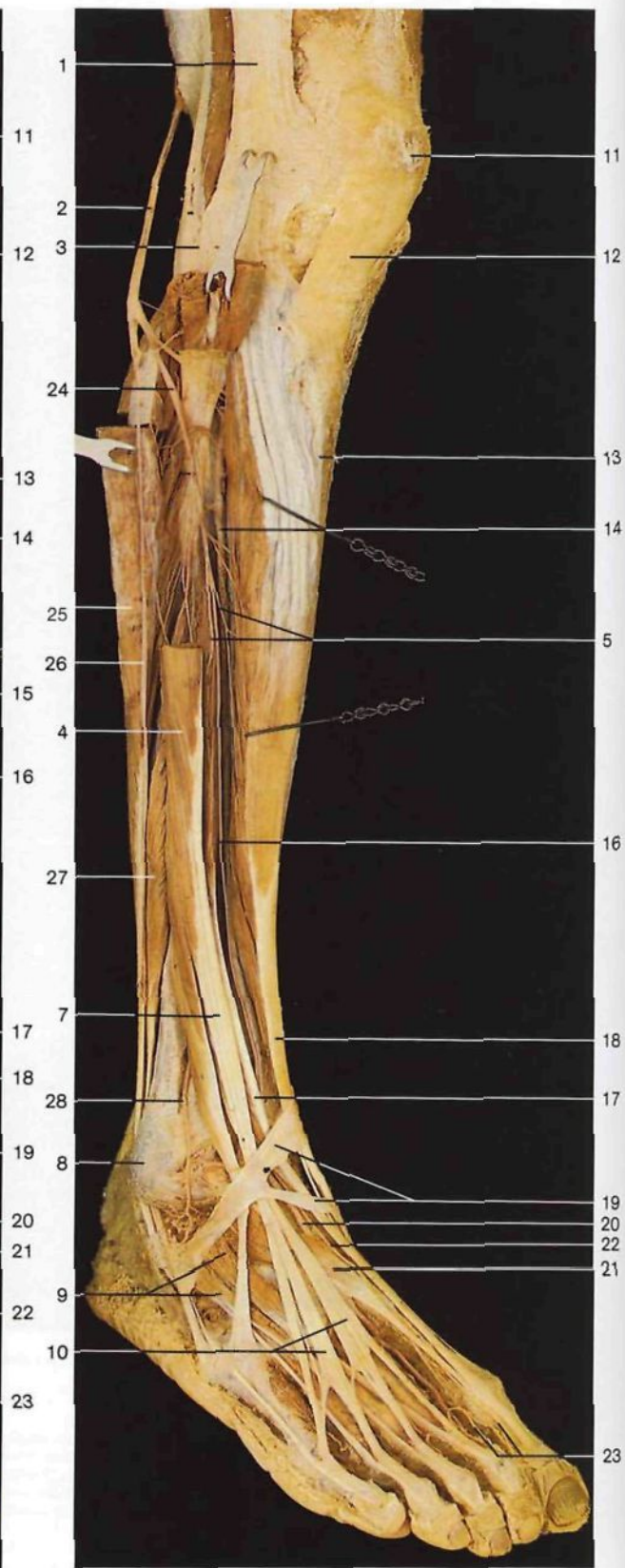
- 13 Nervio cutáneo dorsal intermedio
N. cutaneus dors. intermedius
- 14 Nervio cutáneo dorsal interno
N. cutaneus dors. int.
- 15 Maléolo lateral [peroneo común]
Malleolus lat.
- 16 Nervios digitales dorsales
Nn. digitales dorsales
- 17 Arco venoso dorsal del pie
Arcus venosus dors. pedis
- 18 Nervio tibial anterior [peroneo profundo]
N. fibularis prof.

} **del nervio musculocutáneo [peroneo superficial]**
N. fibularis superf.

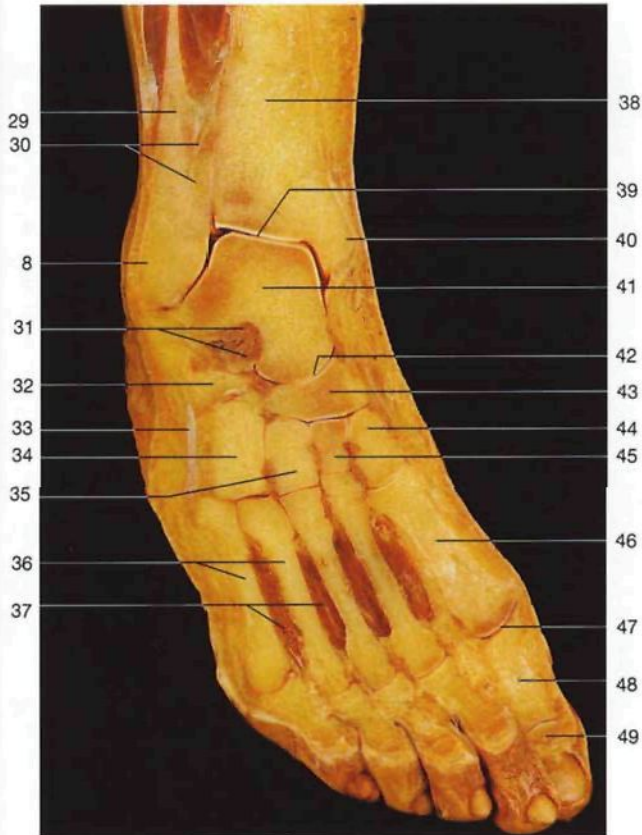
478



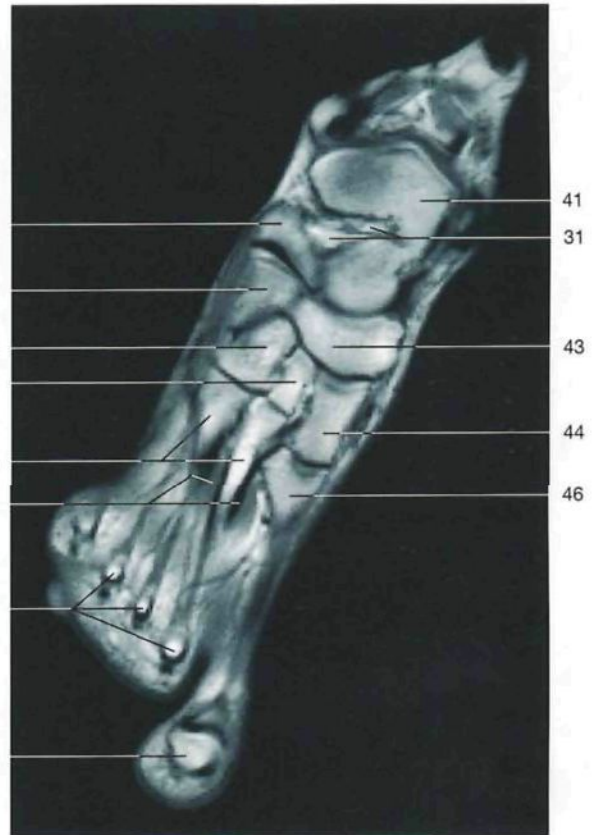
Pierna derecha y dorso del pie, capa media (vista oblicua anterolateral). El músculo extensor largo de los dedos del pie está seccionado y separado lateralmente.



Pierna derecha y dorso del pie, capa profunda (vista oblicua anterolateral). Los músculos extensor largo de los dedos del pie y peroneo lateral largo están parcialmente reseccionados. El nervio ciático poplíteo externo (nervio peroneo) está traccionado para mostrar su curso alrededor de la cabeza del peroné.

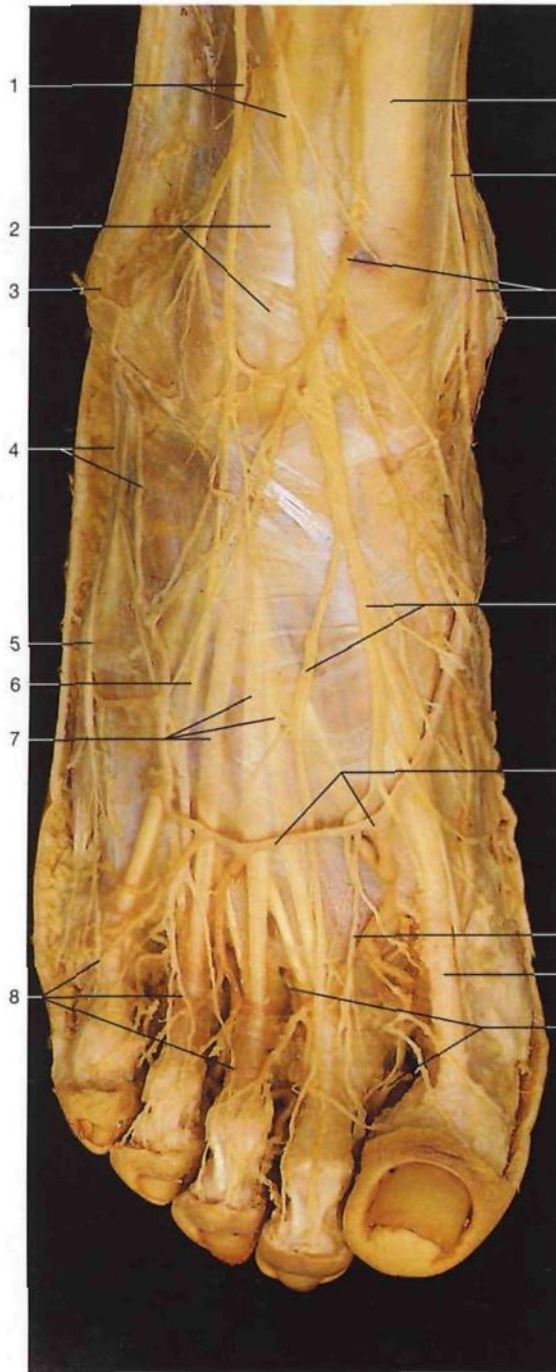


Corte frontal del pie y de la articulación del tobillo (vista anterior).

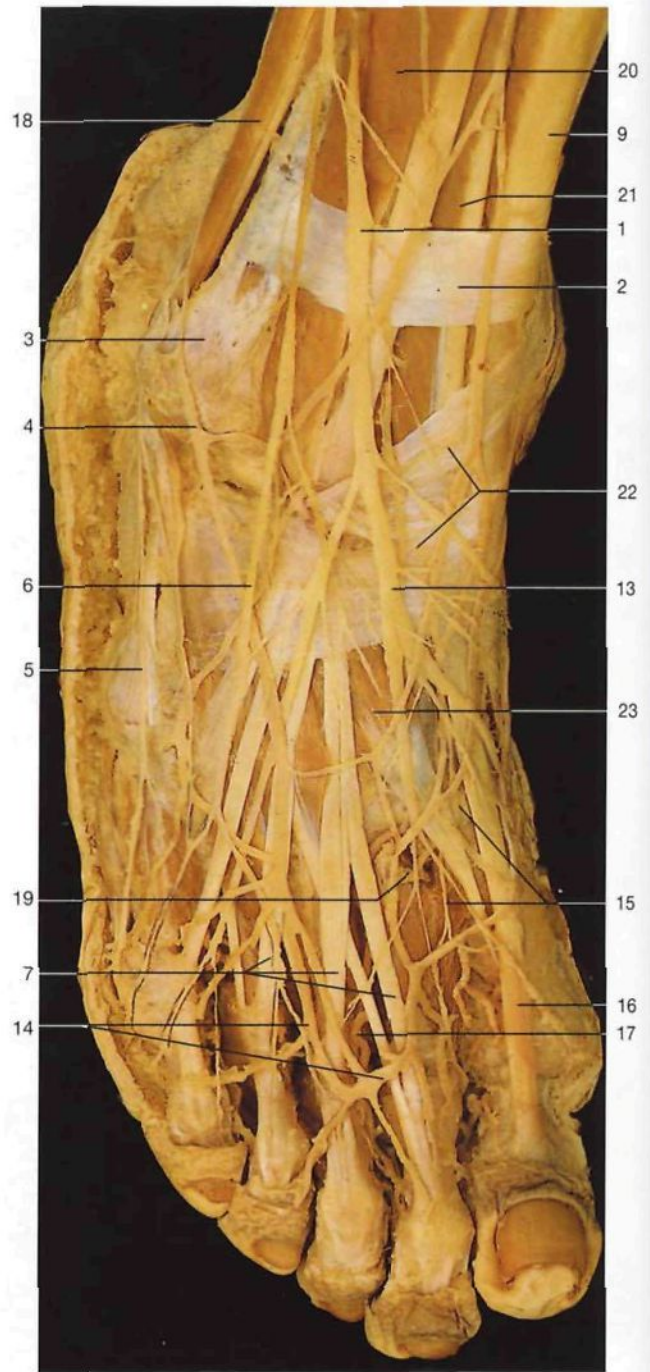


Corte frontal del pie (RM, según A. Heuck, G. Luttky y J.W. Rohen, 1994).

- 1 Tracto iliotalar [Cintilla de Maissiat]
Tractus iliotalaris
- 2 Nervio ciático poplíteo externo [peroneo común]
N. fibularis communis
- 3 Localización de la cabeza del peroné
Caput fibulae
- 4 Músculo extensor largo de los dedos
M. extensor digitorum longus
- 5 Ramos musculares del nervio tibial anterior [peroneo profundo]
N. fibularis prof. Rr. musculares
- 6 Nervio musculocutáneo [peroneo superficial]
N. fibularis superf.
- 7 Tendón del músculo extensor largo de los dedos
M. extensor digitorum longus, Tendo
- 8 Maléolo lateral [peroneo común]
Malleolus lat.
- 9 Músculo pedio [extensor corto de los dedos]
M. extensor digitorum brevis
- 10 Tendones del músculo extensor largo de los dedos
M. extensor digitorum longus
- 11 Rótula
Patella
- 12 Ligamento rotuliano
Lig. patellae
- 13 Borde anterior de la tibia
Tibia, Margo ant.
- 14 Arteria tibial anterior
A. tibialis ant.
- 15 Músculo tibial anterior
M. tibialis ant.
- 16 Nervio tibial anterior [peroneo profundo]
N. fibularis prof.
- 17 Músculo extensor largo del primer dedo
M. extensor hallucis longus
- 18 Tendón del músculo tibial anterior
M. tibialis ant., Tendo
- 19 Porción inferior del ligamento anular anterior del tarso
Retinaculum musculorum extensorum inferius
- 20 Arteria pedia
A. dors. pedis
- 21 Músculo extensor corto del primer dedo (parte del músculo pedio)
M. extensor hallucis brevis
- 22 Nervio tibial anterior [peroneo profundo] (en el dorso del pie)
N. fibularis prof.
- 23 Nervios digitales dorsales (ramos terminales del nervio tibial anterior)
Nn. digitales dorsales (N. fibularis superf.)
- 24 Nervio tibial anterior [peroneo profundo]
N. fibularis prof.
- 25 Músculo peroneo lateral largo (seccionado)
M. peroneus [fibularis] longus
- 26 Nervio musculocutáneo [peroneo superficial] (con los músculos peroneos laterales desplazados)
N. fibularis superf.
- 27 Músculo peroneo lateral corto
M. peroneus [fibularis] brevis
- 28 Arteria maleolar anterior lateral
A. malleolaris ant. lat.
- 29 Peroné
Fibula
- 30 Sindesmosis tibioperonea
Syndesmosis tibiofibularis
- 31 Ligamento calcaneoastragalino interóseo
Lig. talocalcaneum interosseum
- 32 Calcáneo
Calcaneum
- 33 Músculo peroneo lateral corto (tendón)
M. peroneus [fibularis] brevis (Tendo)
- 34 Hueso cuboideos
Os cuboideum
- 35 Tercera cuña [hueso cuneiforme lateral]
Os cuneiforme laterale
- 36 Metatarsianos
Ossa metatarsi [Metatarsalia]
- 37 Músculos interóseos dorsales
Mm. interossei dorsales
- 38 Tibia
Tibia
- 39 Articulación tibioperoneo-astragalina [talocrural]
Articulatio talocruralis
- 40 Maléolo medial [tibial]
Malleolus med.
- 41 Astrágalo
Talus
- 42 Articulación astragalocalcaneonavicular
Articulatio talocalcaneonavicularis
- 43 Hueso navicular
Os naviculare
- 44 Primera cuña [hueso cuneiforme medial]
Os cuneiforme mediale
- 45 Segunda cuña [hueso cuneiforme intermedio]
Os cuneiforme intermedium
- 46 Primer metatarsiano
Os metatarsale I
- 47 Articulación metatarsofalangica I
Articulatio metatarsophalangeale I
- 48 Falange proximal (primer dedo)
Phalanx prox. (Hallux [Digitus primus])
- 49 Falange distal (primer dedo)
Phalanx dist. (Hallux [Digitus primus])
- 50 Cabeza metatarsiana (metatarsianos II-IV)
Caput metatarsalis (Ossa metatarsalia II-IV)



Dorso del pie derecho, plano superficial (vista anterior).

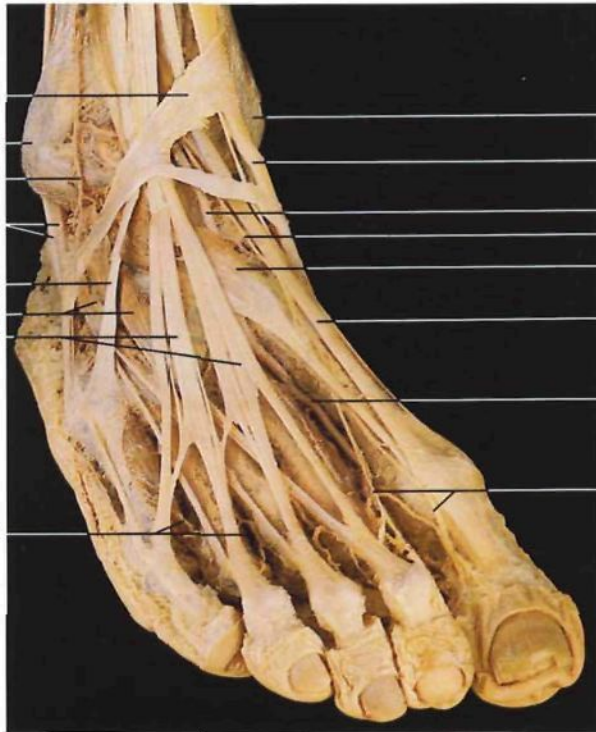


Dorso del pie derecho, plano superficial. Ha sido resecada la fascia dorsal del pie.

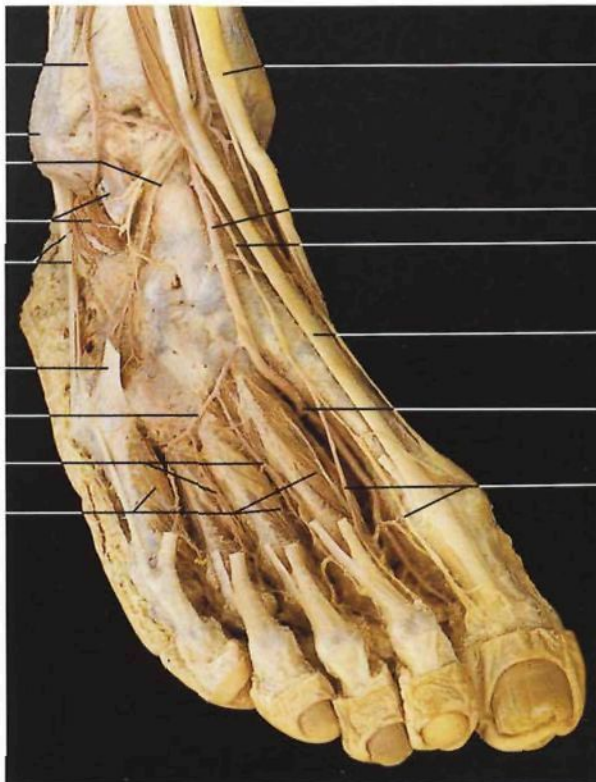- 1 Nervio musculocutáneo [peroneo superficial]
N. fibularis superf.
- 2 Porción superior del ligamento anular anterior del tarso [retináculo superior de los músculos extensores]
Retinaculum musculorum extensorum superius
- 3 Maléolo lateral [peroneo común]
Malleolus lat.
- 4 Red venosa del maléolo lateral, tributaria de la vena safena externa
- 5 Nervio cutáneo dorsal lateral (ramo del nervio sural)
N. cutaneus dors. lat.
- 6 Nervio cutáneo dorsal intermedio
N. cutaneus dors. intermedius
- 7 Tendones del músculo extensor largo de los dedos
M. extensor digitorum longus, Tendines

- 8 Nervios digitales dorsales
Nn. digitales dorsales pedis
- 9 Tendón del músculo tibial anterior
M. tibialis ant., Tendo
- 10 Nervio safeno
N. saphenus
- 11 Red venosa del maléolo medial, tributaria de la vena safena interna
- 12 Maléolo medial [tibial]
Malleolus med.
- 13 Nervios cutáneos dorsales internos
Nn. cutaneus dors. med.
- 14 Arco venoso dorsal del pie
Arcus venosus dors. pedis
- 15 Nervio digital dorsal (del nervio tibial anterior)
N. digitalis dors.

- 16 Tendón del músculo extensor largo del primer dedo
M. extensor hallucis longus, Tendo
- 17 Arterias digitales dorsales
Aa. digitales dorsales
- 18 Músculos peroneos laterales largo y corto
M. peroneus [fibularis] longus et brevis
- 19 Rama plantar profunda (arteria pedia) que se anastomosa con el arco arterial plantar
A. plantaris prof.
- 20 Músculo extensor largo de los dedos
M. extensor digitorum longus
- 21 Músculo extensor largo del primer dedo
M. extensor hallucis longus
- 22 Porción inferior del ligamento anular anterior del tarso [retináculo inferior de los músculos extensores]
Retinaculum musculorum extensorum inferius
- 23 Músculo extensor corto del primer dedo
M. extensor hallucis brevis

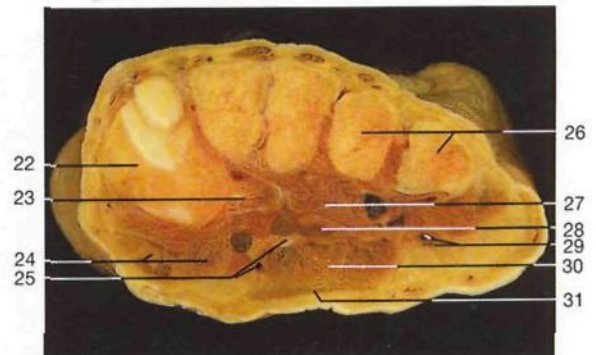


Dorso del pie derecho, plano medio (vista anterior). Los nervios cutáneos han sido eliminados.

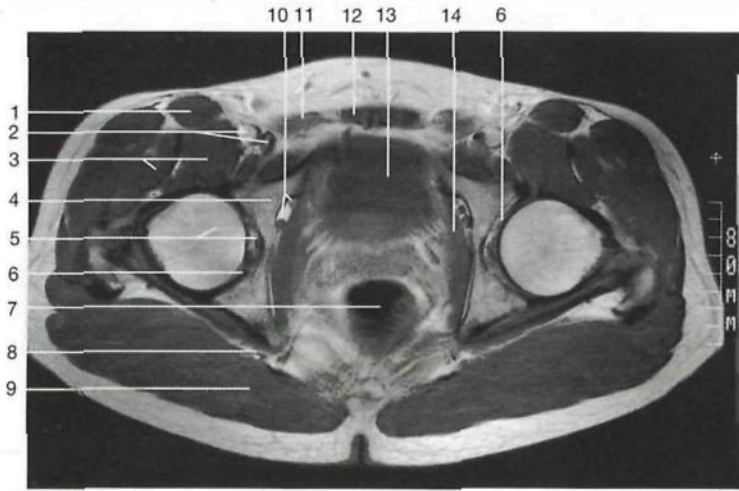


Dorso del pie derecho, plano profundo (vista anterior). Los músculos extensor largo de los dedos y pedio [extensor corto de los dedos] han sido resecaados.

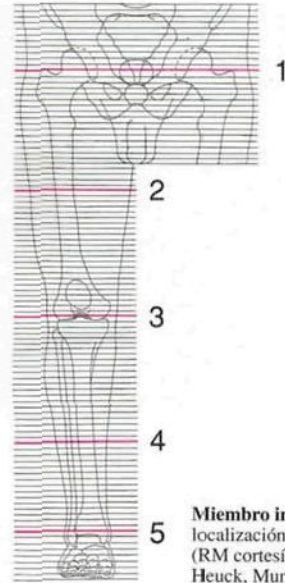
- 1 Porción inferior del ligamento anular anterior del tarso [retináculo inferior de los músculos extensores]
Retinaculum musculorum extensorum inferius
- 2 Maléolo lateral [peroneo común]
Malleolus lat.
- 3 Arteria maleolar anterior lateral
A. malleolaris ant. lat.
- 4 Músculos peroneos laterales largo y corto (tendones)
M. peroneus [fibularis] longus et brevis (Tendines)
- 5 Tendón del músculo peroneo anterior [tercer peroneo]
M. peroneus tertius, Tendo
- 6 Músculo pedio [extensor corto de los dedos]
M. extensor digitorum brevis
- 7 Tendones del músculo extensor largo de los dedos
M. extensor digitorum longus, Tendines
- 8 Arterias metatarsianas dorsales del pie
Aa. metatarsales dorsales
- 9 Maléolo medial [tibial]
Malleolus med.
- 10 Tendón del músculo tibial anterior
M. tibialis ant., Tendo
- 11 **Arteria pedia**
A. dors. pedis
- 12 Nervio tibial anterior [peroneo profundo] (en el dorso del pie)
N. fibularis prof.
- 13 Músculo extensor corto del primer dedo (parte del músculo pedio)
M. extensor hallucis brevis
- 14 Tendón del músculo extensor largo del primer dedo
M. extensor hallucis longus, Tendo
- 15 Anastomosis entre la arteria pedia y el arco arterial plantar a través de la rama plantar profunda
- 16 Ramos digitales dorsales terminales del nervio tibial anterior [peroneo profundo]
Nn. digitales dorsales pedis
- 17 Arteria dorsal del tarso
A. tarsea lat.
- 18 Músculo pedio [extensor corto de los dedos] (seccionado)
M. extensor digitorum brevis
- 19 Arteria dorsal del metatarso
A. arcuata
- 20 Músculos interóseos dorsales
Mm. interossei dorsales
- 21 **Nervio tibial anterior**
N. fibularis prof.
- 22 Primera cuña [hueso cuneiforme medial] y primer metatarsiano
Os cuneiforme mediale et Os metatarsale I
- 23 Músculo peroneo lateral largo (tendón)
M. peroneus fibularis longus
- 24 Músculos abductor y flexor corto del primer dedo
Mm. abductor et flexor hallucis brevis
- 25 Arteria, vena y nervio plantar mediales
A., V. et N. plantaris med.
- 26 Metatarsianos IV y V
Ossa metatarsi IV et V
- 27 Músculo aductor del primer dedo (cabeza o fascículo oblicuo)
M. adductor hallucis (Caput obliquum)
- 28 Músculo flexor largo de los dedos (tendones)
M. flexor digitorum longus (Tendines)
- 29 Arteria, vena y nervio plantar laterales
A., V. et N. plantaris lat.
- 30 Músculo flexor corto de los dedos
M. flexor digitorum brevis
- 31 Aponeurosis plantar
Aponeurosis plantaris



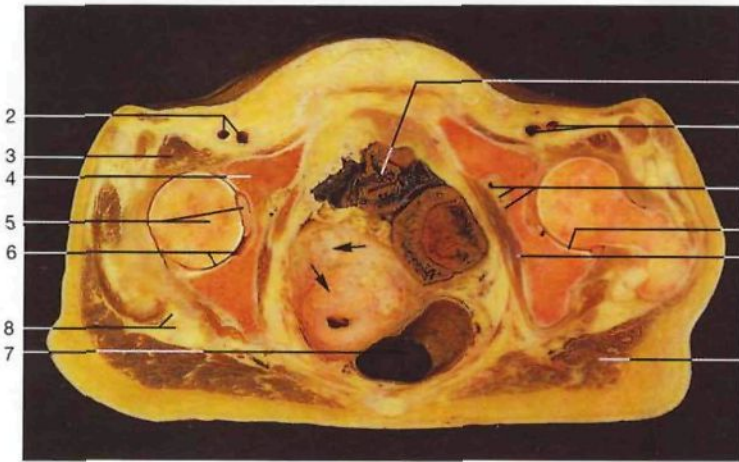
Corte transversal del pie derecho a la altura de los metatarsianos (vista posterior).



Corte transversal de la pelvis y de la articulación coxofemoral (corte 1; RM; vista inferior).

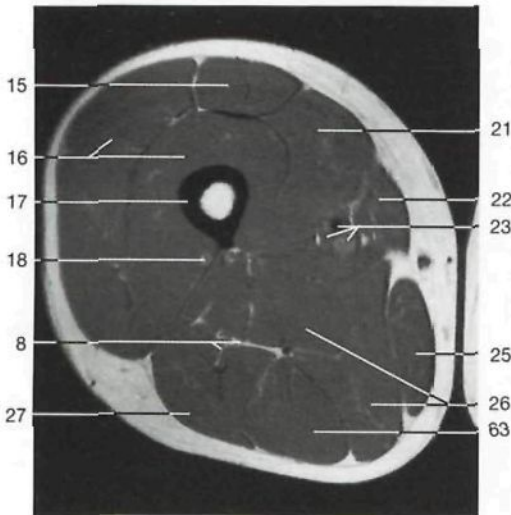


Miembro inferior:
localización de los cortes 1-5
(RM cortesía del Prof. Dr. A. Heuck, Munich, Alemania).

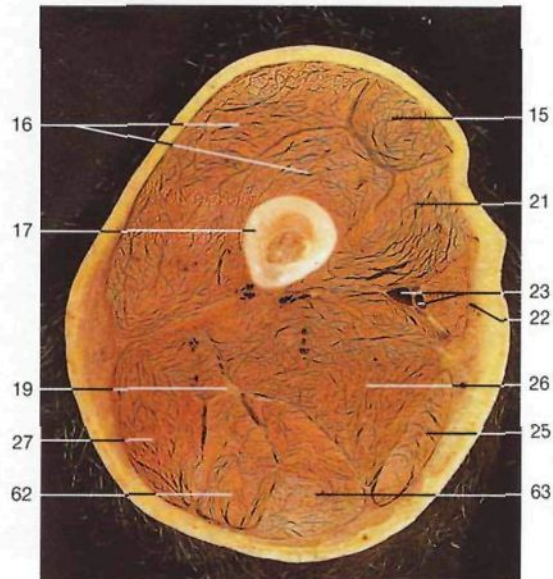


Corte transversal de la pelvis y de la articulación coxofemoral en la mujer (corte 1; vista inferior). (Flechas: útero con mioma.)

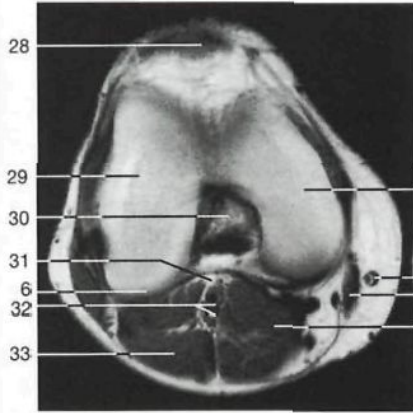
- | | |
|--|--|
| 1 Músculo sartorio
<i>M. sartorius</i> | 10 Arteria obturatriz,
venas obturatrices
y nervio obturador
<i>A. obturatoria,</i>
<i>Vv. obturatoriae,</i>
<i>N. obturatorius</i> |
| 2 Arteria y vena
femoral
<i>A. et V. femoralis</i> | 11 Músculo recto mayor
del abdomen
<i>M. rectus abdominis</i> |
| 3 Músculo psoasiliaco
<i>M. iliopsoas</i> | 12 Músculo piramidal
<i>M. piriformis</i> |
| 4 Hueso coxal
<i>Os coxae</i> | 13 Vejiga urinaria
<i>Vesica urinaria</i> |
| 5 Cabeza del fémur
con ligamento
redondo
<i>Caput ossis femoris,</i>
<i>Lig. capitis femoris</i> | 14 Músculo obturador
interno
<i>M. obturator int.</i> |
| 6 Cavidad articular
<i>Cavitas articularis</i> | 15 Músculo recto
anterior del muslo
<i>M. rectus femoris</i> |
| 7 Recto
<i>Rectum</i> | 16 Músculos vasto
intermedio [crural]
y vasto lateral
<i>M. vastus intermedius,</i>
<i>M. vastus lat.</i> |
| 8 Nervio ciático [ciático
mayor] y su arteria
satélite
<i>N. ischiadicus</i> | |
| 9 Músculo glúteo mayor
<i>M. gluteus maximus</i> | |



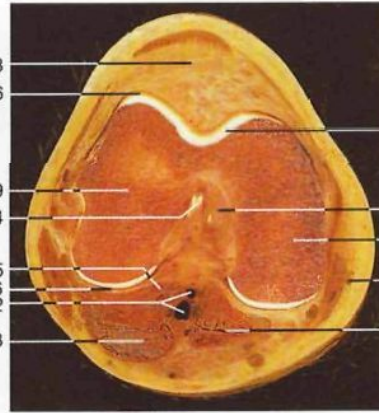
Corte transversal del tercio medio del muslo (corte 2; RM; vista inferior).



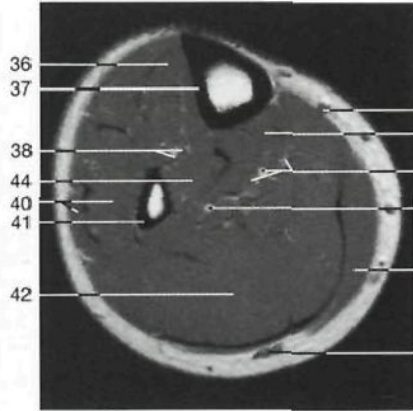
Corte transversal del tercio medio del muslo derecho (corte 2; vista inferior).



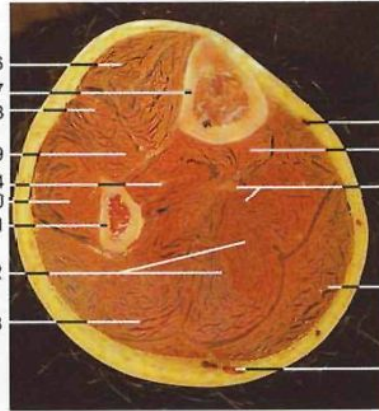
Corte transversal de la articulación de la rodilla (corte 3; RM; vista inferior).



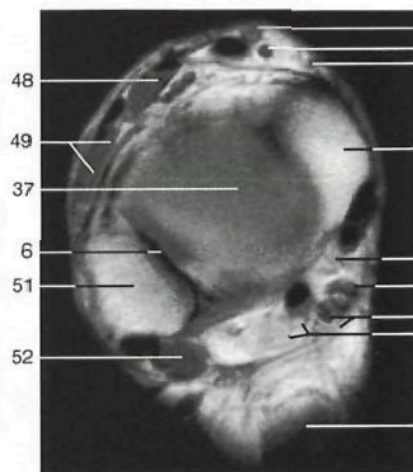
Corte transversal de la articulación de la rodilla derecha (corte 3; vista inferior).



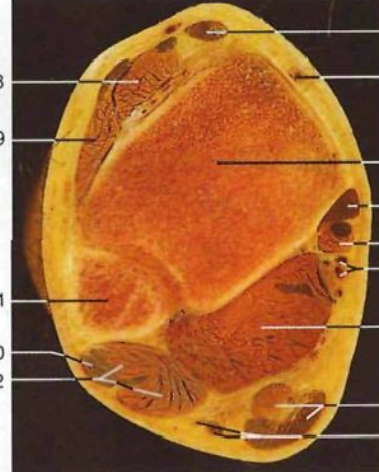
Corte transversal del tercio medio de la pierna (corte 4; RM; vista inferior).



Corte transversal del tercio medio de la pierna derecha (corte 4; vista inferior).

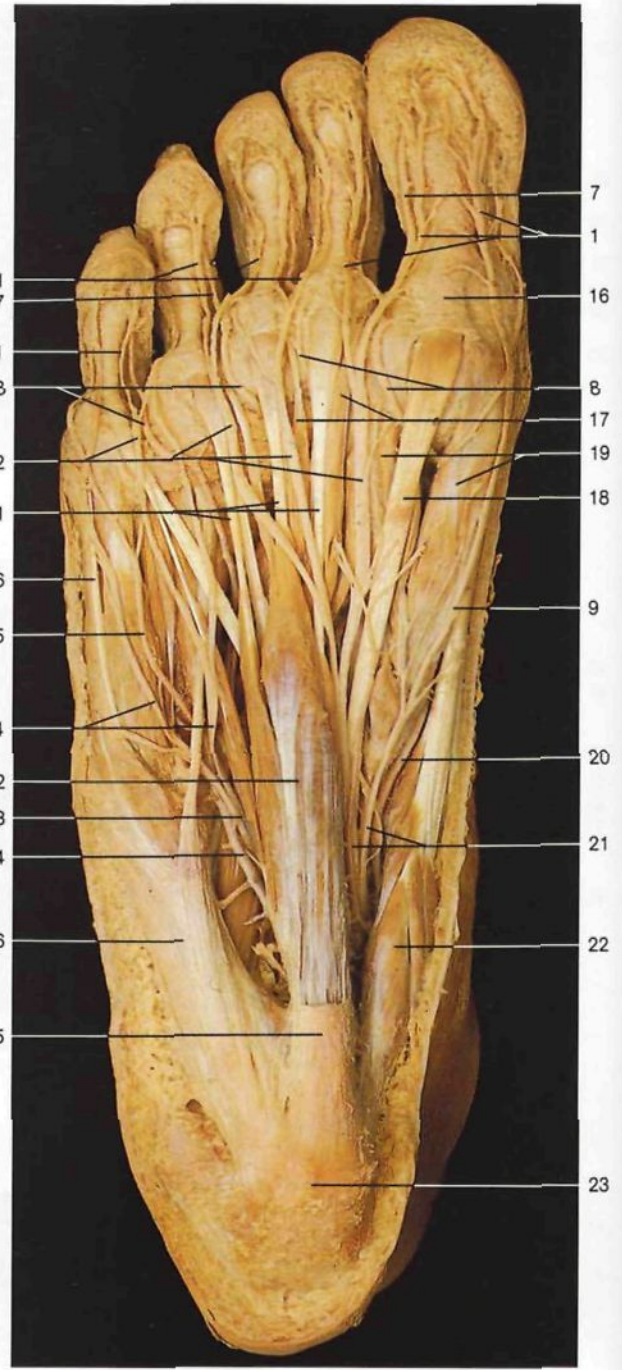
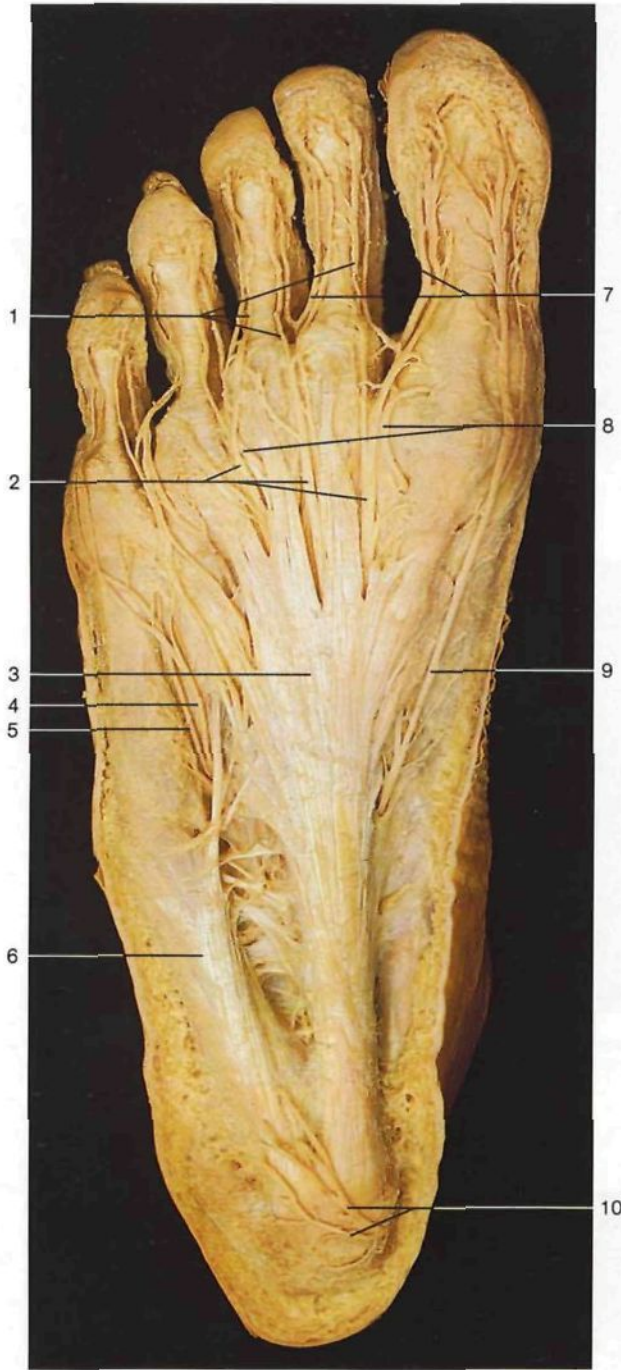

Corte transversal del extremo distal de la pierna derecha (corte 5; RM; vista inferior).



Corte transversal del extremo distal de la pierna derecha (corte 5; vista inferior).

- 17 **Fémur**
Femur [Os femoris]
- 18 Arteria perforante
A. perforans
- 19 Nervio ciático [ciático mayor]
N. ischiadicus
- 20 Músculo glúteo mayor (inserción)
M. gluteus maximus
- 21 Músculo vasto medial
M. vastus med.
- 22 Músculo sartorio
M. sartorius
- 23 Arteria y vena femoral
A. et V. femoralis
- 24 Vena safena interna [mayor]
V. saphena magna
- 25 Músculo recto interno [grácil]
M. gracilis
- 26 Músculos aductores
- 27 Músculo bíceps crural [femoral]
M. biceps femoris
- 28 Ligamento rotuliano
Lig. patellae
- 29 Cóndilo lateral del fémur
Condylus lat.
- 30 Ligamento cruzado posterior
Lig. cruciatum posterius
- 31 Nervio ciático poplíteo interno [tibial]
N. tibialis
- 32 Arteria y vena poplíteas
A. et V. poplitea
- 33 Músculo gemelo lateral
M. gastrocnemius, Caput laterale
- 34 Cóndilo medial del fémur
Condylus med.
- 35 Músculo gemelo interno
M. gastrocnemius, Caput mediale
- 36 Músculo tibial anterior
M. tibialis ant.
- 37 **Tibia**
Tibia
- 38 Nervio, arteria y vena tibial anterior
N. fibularis (peroneus) prof., A. et V. tibialis ant.
- 39 Músculo flexor largo del primer dedo
M. flexor hallucis longus
- 40 Músculos peroneo lateral largo y corto
M. peroneus longus et M. peroneus brevis
- 41 **Peroné**
Fibula
- 42 Músculo sóleo
M. soleus
- 43 Músculo flexor largo de los dedos
M. flexor digitorum longus
- 44 Músculo tibial posterior
M. tibialis post.
- 45 Arteria y vena tibial posterior y nervio ciático poplíteo interno [tibial]
A. et V. tibialis post., N. tibialis
- 46 Arteria peronea
A. fibularis [peroneal]
- 47 Vena safena externa [menor] y nervio sural
V. saphena parva, N. suralis
- 48 Músculo extensor largo del primer dedo
M. extensor hallucis longus
- 49 Músculo extensor largo de los dedos
M. extensor digitorum longus
- 50 Músculo peroneo lateral largo
M. peroneus [fibularis] longus
- 51 Maléolo lateral [peroneo]
Malleolus lat.
- 52 Músculo peroneo lateral corto
M. peroneus [fibularis] brevis
- 53 Músculo tibial anterior
M. tibialis ant.
- 54 Arteria pedia
A. dors. pedis
- 55 Maléolo medial [tibial]
Malleolus med.
- 56 Músculo tibial posterior (tendón)
M. tibialis post.
- 57 Músculo flexor largo de los dedos (tendón con vaina sinovial)
M. flexor digitorum longus
- 58 Músculo flexor largo del primer dedo
M. flexor hallucis longus
- 59 Arteria y vena tibial posterior
A. et V. tibialis post.

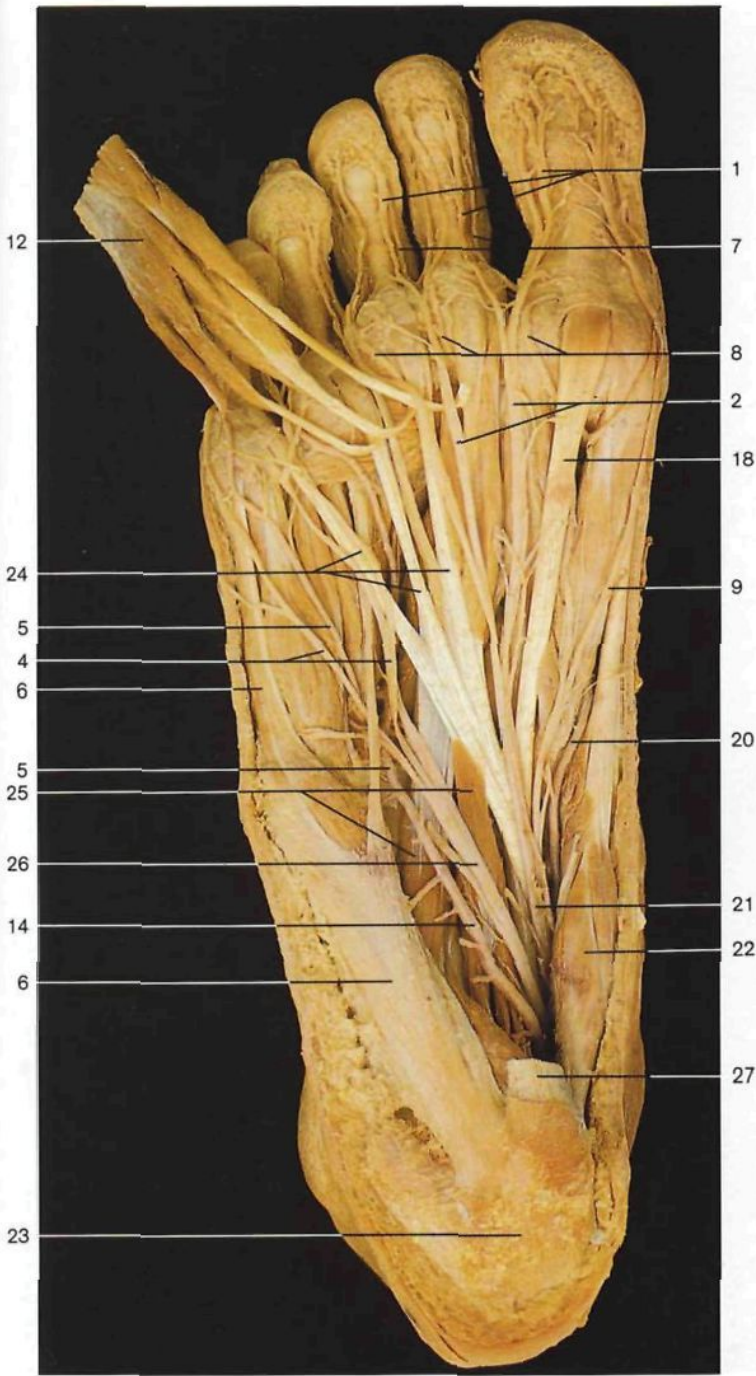


Planta del pie derecho, capa superficial (vista inferior). Disección de los vasos y nervios superficiales y de la aponeurosis plantar.

Planta del pie derecho, capa media (vista inferior). Se ha resecao la aponeurosis plantar.

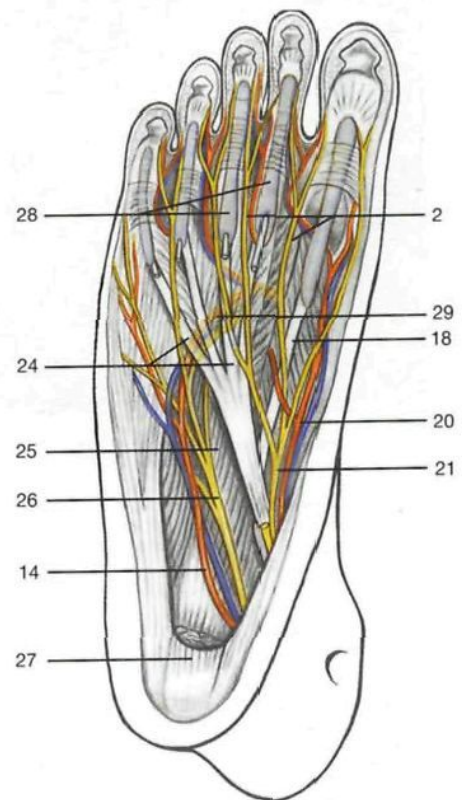
◀ en la página 483

- 60 Nervios plantares interno y lateral
N. plantaris med., N. plantaris lat.
- 61 Tendón de Aquiles [calcáneo]
Tendo calcaneus
- 62 Músculo semitendinoso
M. semitendinosus
- 63 Músculo semimembranoso
M. semimembranosus
- 64 Ligamento cruzado anterior
Lig. cruciatum anterius
- 65 Músculo plantar delgado
M. plantaris
- 66 Intestino delgado
Intestinum tenue

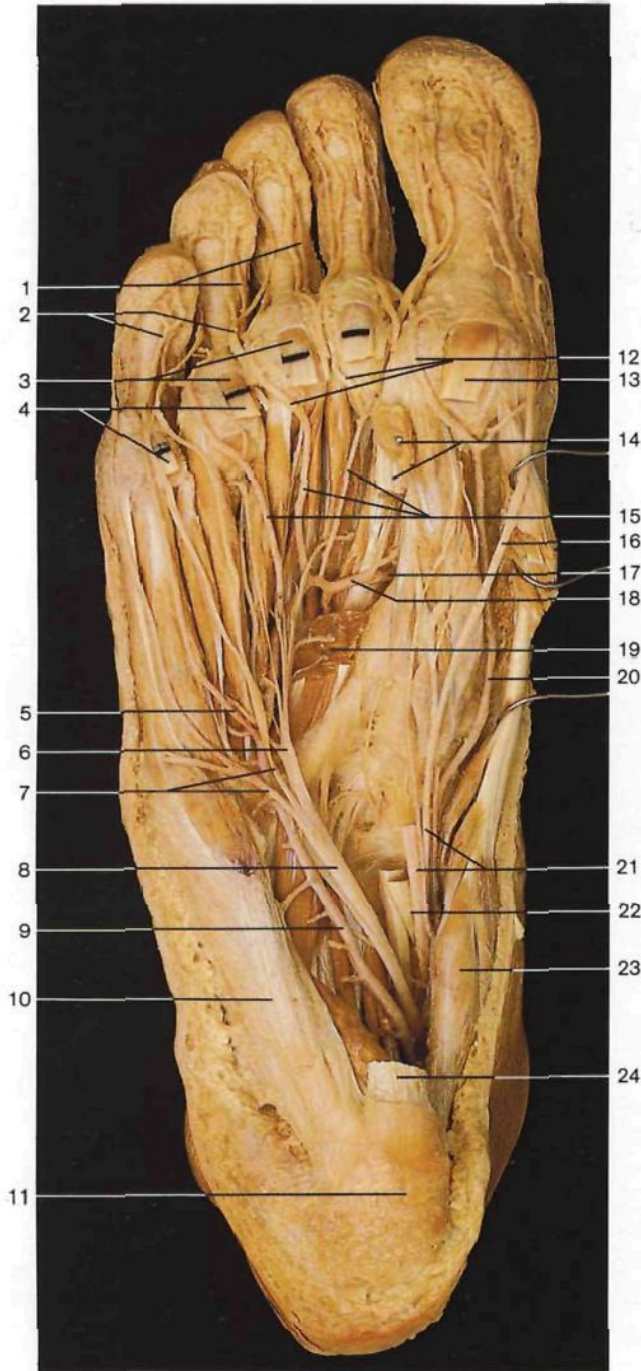


- | | |
|---|---|
| 1 Nervios digitales plantares propios
<i>Nn. digitales plantares proprii</i> | 15 Aponeurosis plantar
<i>Aponeurosis plantaris</i> |
| 2 Nervios digitales plantares comunes
<i>Nn. digitales plantares communes</i> | 16 Vaina fibrosa del primer dedo
<i>Virgula fibrosa digiti pedis I</i> |
| 3 Aponeurosis plantar
<i>Aponeurosis plantaris</i> | 17 Músculos lumbricales
<i>Mm. lumbricales</i> |
| 4 Ramo superficial del nervio plantar lateral
<i>N. plantaris lat., R. superf.</i> | 18 Tendón del músculo flexor largo del primer dedo
<i>M. flexor hallucis longus, Tendo</i> |
| 5 Ramo superficial de la arteria plantar lateral
<i>A. plantaris lat., R. superf.</i> | 19 Músculo flexor corto del primer dedo
<i>M. flexor hallucis brevis</i> |
| 6 Músculo abductor del quinto dedo
<i>M. abductor digiti minimi</i> | 20 Arteria plantar medial
<i>A. plantaris med.</i> |
| 7 Arterias digitales plantares propias
<i>Aa. digitales plantares proprii</i> | 21 Nervio plantar interno
<i>N. plantaris med.</i> |
| 8 Arterias digitales plantares comunes
<i>Aa. digitales plantares communes</i> | 22 Músculo abductor del primer dedo
<i>M. abductor hallucis</i> |
| 9 Nervio digital plantar medial del primer dedo
<i>N. digitalis plantaris proprius hallucis med.</i> | 23 Tuberosidad posterior del calcáneo
<i>Tuber calcanei</i> |
| 10 Ramos calcáneos internos
<i>Rr. calcanei med.</i> | 24 Tendones del músculo flexor largo de los dedos
<i>M. flexor digitorum longus</i> |
| 11 Tendones del músculo flexor corto plantar
<i>M. flexor digitorum brevis, Tendines</i> | 25 Músculo cuadrado plantar
<i>M. quadratus plantae</i> |
| 12 Músculo flexor corto plantar
<i>M. flexor digitorum brevis</i> | 26 Nervio plantar lateral
<i>N. plantaris lat.</i> |
| 13 Ramo superficial del nervio plantar lateral
<i>N. plantaris lat., R. superf.</i> | 27 Músculo flexor corto de los dedos (seccionado)
<i>M. flexor digitorum brevis</i> |
| 14 Arteria plantar lateral
<i>A. plantaris lat.</i> | 28 Vainas sinoviales
<i>Vaginae synoviales</i> |
| | 29 Arco arterial plantar profundo
<i>Arcus plantaris prof.</i> |

Planta del pie derecho, capa media (vista inferior). Disección de los vasos y nervios plantares. El músculo flexor corto plantar ha sido seccionado y desplazado hacia delante.



Esquema de la planta del pie derecho. Las vainas sinoviales de los tendones flexores están representadas en azul claro.



- 1 Arterias digitales plantares propias
Aa. digitales plantares propriae
- 2 Nervios digitales plantares propios
Nn. digitales plantares proprii
- 3 Tendones del músculo flexor corto plantar
M. flexor digitorum brevis, Tendines
- 4 Tendones del músculo flexor largo de los dedos
M. flexor digitorum longus, Tendines
- 5 Rama superficial de la arteria plantar lateral
R. superf., A. plantaris lat.
- 6 Ramo profundo del nervio plantar lateral
R. superf., N. plantaris lat.
- 7 Ramo superficial del nervio plantar lateral
R. superf., N. plantaris lat.
- 8 **Nervio plantar lateral**
N. plantaris lat.
- 9 **Arteria plantar lateral**
A. plantaris lat.
- 10 Músculo abductor del quinto dedo
M. abductor digiti minimi
- 11 Tuberosidad posterior del calcáneo
Tuber calcanei
- 12 Arterias digitales plantares comunes
Aa. digitales plantares communes
- 13 Tendón del músculo flexor largo del primer dedo
M. flexor hallucis longus, Tendo
- 14 Inserción de ambos fascículos del músculo aductor del primer dedo
M. adductor hallucis
- 15 Arterias interóseas plantares
Aa. metatarsales plantares
- 16 Nervio digital plantar medial del primer dedo
N. digitalis plantaris proprius hallucis med.
- 17 Ramo plantar profundo de la arteria pedis (ramo perforante)
A. plantaris prof. (A. dors. pedis)
- 18 **Arcus arterial plantar profundo**
Arcus plantaris prof.
- 19 Fascículo oblicuo del músculo aductor del primer dedo (seccionado)
M. adductoris hallucis, Caput obliquum
- 20 **Arteria plantar medial**
A. plantaris med.
- 21 **Nervio plantar medial**
N. plantaris med.
- 22 Quiasma o decusación plantar
- 23 Músculo abductor del primer dedo
M. abductor hallucis
- 24 Origen del músculo flexor corto del primer dedo
M. flexor hallucis brevis

Planta del pie derecho, capa profunda (vista inferior). Disección de los nervios y vasos plantares. Se han resecao los músculos flexor corto plantar y cuadrado plantar, así como los tendones del músculo flexor largo de los dedos y ramos del nervio plantar medial. Con el fin de mostrar el afápico trayecto de la arteria plantar medial, así como los músculos profundos del pie, se ha resecao parte del músculo flexor corto del primer dedo.

Índice

Las principales referencias están en las páginas numeradas en negrita.

A

Acetábulo. *Ver* Fosa cotiloidea

Acromion, **359**, 360, 366

Acueducto de Falopio, 123

– de Silvio. *Ver* Acueducto mesencefálico

– mesencefálico, 90, 94, 100, **112**, 119

Agujero ciego, 147

– condíleo anterior, 36, 46, 51

– de conjunción, 193

– estilomastoideo, 51

– etmoidal, 46

– interventricular, 101, **112**

– lacerum. *Ver* Agujero rasgado anterior

– obturador, 422

– occipital, 31, 34

– oval, 30, 34, 51, 278

– rasgado anterior, 34

– – posterior, 31, 34, 51, 162

– redondo mayor, 34, 46

– yugular. *Ver* Agujero rasgado posterior

Amígdala faríngea, 143

– lingual, 147

– palatina, 145, 147

Ampolla de la trompa uterina, 350

– rectal, 325

Aneurisma de la aorta, 335

Ángulo duodenoyeyunal, 286, 291, 298, 305

– venoso yugulosubclavio, 386

Anillo inguinal profundo, 283

– – superficial, 207

– timpánico, 123

– umbilical, 197, 203

Ano, 339, 345, 354

Antebrazo, arterias, 385

– corte longitudinal, 411

– – sagital, 402

– esqueleto, 363

– músculos, 376

– – extensores, 382

– nervio(s), **402**, 408

– – cutáneo, 402, 404

– – – posterior, 402

– región dorsal, 404

Antebrazo, vasos, 408

– venas cutáneas, 404

– – superficiales, 402

– Antemuro. *Ver* Claustro

Antro pilórico, 284

Aorta, 21, 253, 273

– abdominal, 268, 288, 296, 316, 318, 335

– ascendente, 233, 242, 245, 253, 256, 259, 272, 384

– – del feto, 278

– descendente, 253, 268, 276, 317

– – del feto, 278

– torácica, 235, 264, 271, 317

Aparato auditivo, 120

– lagrimal, 140

– vestibular, 120, 127

– visual, 130

Apéndice vermicular, 281, **294**

Apéndices epiploicos, 294

Apófisis alveolar del maxilar, 37

– coracoides, 359, 366

– crista galli, 34

– mastoides, 30, 123

– menor del calcáneo, 435

– pterigoides, 36

– unciforme, 37, 287

– xifoides, 188, 234

Aponeurosis epicraneal, 225, 232

– palmar, 376, 409

– plantar, 449

Aracnoides, 85, **89**, 98, 230

– espinal, 220

Árbol bronquial, 236, 241

– *in situ*, 236, 241

Arco arterial de Riolo, 293

– – palmar profundo, 384, 415

– – – superficial, 384, **409**, 412, 415

– – plantar, **453**, 485

– costal. *Ver* Reborde costal

– crural. *Ver* Ligamento(s) inguinal y Arco inguinal

– de Douglas. *Ver* Línea semicircular

– dentario, **52**

– inguinal. *Ver* Ligamento(s) inguinal y Arco crural

– púbico, 422

– venoso, dorsal, del pie, 454, **476**, 480

Área(s) acústica, encéfalo, 129

– calcarina, 136

Areola, 280

Arteria(s) acromiotorácica, 168, 181, 395, 397

– angular, 166

– arqueada. *Ver* Arteria(s) subcortical

– axilar, **166**, **182**, **384**, 397

– basilar, **93**, **96**, 101

– bucal, 80

– carótida, 21

– – común, **167**, 168, 182, 257

– – externa, 65, **95**, 150, **166**, 171, 178

– – interna, **95**, 125, 161, 168

– cerebelosa, 93

– cerebral, **92**, 95

– – anterior, 137

– cervical transversa, 393

– ciliar, 132

– circunfleja escapular, 393

– – femoral lateral, 464

– – – medial, 465

– – humeral, posterior, 371, 392

– – ilíaca común, 21, 317

– – – externa, 317, 319, 321

– – – interna, 332

– – – profunda, 464

– cólica derecha, 297

– – izquierda, 296

– – media, 291, 296

– cubital, 376, **384**, **401**, 406, 409, 415

– de la cabeza, 95

– de la mano, 414

– de la pared del abdomen, 199

– – torácica, 199, 206

– de la pierna, 453

– de la retina, 132

– – central, 132

– del cuerpo humano, 21

– del encéfalo, **92**, 95

– del miembro inferior, **384**, 400, 452

– del muslo, 452

– diafragmática superior, 271

– digital, palmar, 415

– dorsal de la escápula, 399

– – del metatarso, 481

– – del pene, 337

– epigástrica inferior, 199, 202, 206, 208, 283

– – superior, 199, 254

– esplénica, 290, **291**, 303, 313, 319



- Arteria(s) etmoidal, 144
- facial, 65, 79, **80**, 150, **166**, 173, 179, 181
 - femoral, 21, **208**, 438, 441, **453**, 463, 482
 - – profunda, **453**, 465
 - gástrica, 303
 - gastroduodenal, 286, 303
 - gastroepiloica, 303
 - gemela, 475
 - glútea inferior, 333
 - – superior, 333, 467
 - helicina, 337
 - hemorroidal. *Ver* Arteria(s) rectal inferior
 - hepática común, 286, 303
 - – propia, 289
 - humeral, **384**, 395, 398, **401**, **405**, 407
 - – profunda, **384**, 390
 - ileal, 291, **292**, 297
 - ileocólica, 291, 297
 - intercostal, 198, 200, 204, 269
 - – posterior, 271
 - interlobular, 315
 - interlobulillar, 316
 - lagrimal, 139
 - mamaria. *Ver* Arteria(s) torácica interna
 - maxilar, **65**, 79, **80**, 95, **166**
 - mesentérica, 292, 296
 - – inferior, **292**, 296, 335
 - – superior, 286, 291, **292**, 297, 304, 315, 321
 - obturatriz, 332, 349
 - occipital, 85, **166**, 225
 - oftálmica, **132**, 139
 - ovárica, 348
 - palatina, descendente, 144
 - pedia, 453, 481
 - peronea, **453**, 475, 483
 - plantar lateral, 453, 485
 - – medial, 453, 485
 - poplítea, 434, 468, **471**, 475, 483
 - profunda, **243**, 247, **252**, 260
 - – del clítoris, 351
 - – del pene, 337
 - pudenda interna, 334, 339, 348, 351, 354
 - pulmonar, **236**, 253, 264, 276
 - radial, **384**, 400, 403, **404**, 409, 413, 415
 - rectal inferior, 339, 351
 - – superior, 296
 - recurrente cubital, 407
 - – radial, 407
- Arteria(s) renal, **316**, 319
- retroperitoneales, 317
 - sacra, lateral, 333
 - sigmoidea, 296
 - subclavia, 168, 180, 399
 - subcortical, 481
 - supraescapular, 392, 399
 - suprarrenal, 317
 - temporal superficial, 85, **166**
 - testicular, 329, 332, 337
 - tibial anterior, **453**, 472, 475, 479
 - – posterior, **453** 454, 472, 475
 - tiroidea inferior, 160, **167**, 181
 - – superior, 177
 - torácica interna, 196, 199, 254
 - – lateral, 198, 395, 398
 - toracodorsal, 396, 398, 401
 - ulnar. *Ver* Arteria(s) cubital
 - umbilical, 279, 332
 - uterina, 344, 348
 - vertebral, 93, **95**, 101, **166**, 227, 230
 - vesical, inferior, 332
 - yeyunal, 291, 297
- Arteriografía mano, 415
- órganos genitales femeninos, 348
- Articulación, corte coronal, 430
- – longitudinal, 482
 - coxofemoral, 14, **431**
 - de la cadera. *Ver* Articulación coxofemoral
 - ligamentos, 430
- Articulación(ones) acromioclavicular, 366
- astragalocalcánea, 436
 - astragalocalcaneonavicular, **437**, 479
 - atlantoaxoidea, 193
 - atlantooccipital, 190, 193
 - calcaneocuboidea, 429, 436
 - cartilaginosa, 11, 13
 - costotransversa, 195
 - costovertebral, **191**, 195
 - cricoaritenoides, 156
 - cricotiroides, 156
 - cuneonavicular, 428, 437
 - del codo, 14
 - esternoclavicular, 366
 - fibrosa, 11
 - humerocubital, 362, 402
 - humerorradial, 362
 - interfalángica, 369, 437
- Articulación(ones) metacarpofalángica, 369, 413
- – del pulgar, 369
 - metatarsfalángica, 437
 - ósea, 13
 - principales, tipos de, 11
 - radiocarpiana, 14, **413**
 - radiocubital distal, 369
 - – proximal, 362, 367
 - sinovial, 11, 14
 - tarsometatarsiana, 429, 437
 - temporomandibular, 54, **56**, 79
 - – ligamentos, 56
 - – músculos, 58
 - tibioperonea, 435
 - tibioperoneo-astragalina, 417, 434, **435**, 436, 479, **479**
 - vertebrales, 190
- Artrología, 10
- Asa cervical, 171, 177, **178**
- Astrágalo, **429**, 436
- Atlas, 54, **152**, 189, **193**, 229
- ligamento transverso, 193
- Aurícula, 120, 122
- derecha, 250
 - izquierda, 250
- Axila, linfáticos de la, 280
- Axis, 54, **152**, 189, **193**, 229
- B**
- Base del cráneo, 24, **34**, **50**, 66, 97
- – del recién nacido, 84
- Bazo, 286, 296, 300, 303, 319
- localización, 290
- Bifurcación de la tráquea, 236, **265**, 268
- Bolsa serosa suprarrotuliana, 432
- Bóveda craneana, 33, **231**
- del recién nacido, 84
- Brazo, 182
- cortes horizontales, 410
 - músculos, 370
 - nervios, 401
 - vasos, 401
 - venas superficiales, 394
- Bucofaringe. *Ver* Orofaringe
- Bulbo del pene, **327**, 331
- del vestíbulo, 351, 354
 - olfatorio, **66**, 100, **107**, 141
 - raquídeo, 86, 90, 101, 115, 118, **230**



C

- Cabeza, 5
- arterias, 95, **166**
 - corte, 86, 88, 90, 136
 - frontal, 147
 - horizontal, 116, 119
 - mediosagital, 223
 - del recién nacido, 223
 - sagital, 23
 - del fémur, 417, 424, 482
 - del húmero, 361, 367
 - del peroné, 426
 - ganglios linfáticos de la, 172
 - venas, **168**, 386
- Calcáneo, 429, 436
- Cáliz renal mayor, 314
- menor, 314
- Canal basilar, 31, 34
- Cápsula fibrosa del riñón, 314
- interna, 105, **110**, 113, 118, 137
- Cara, región superficial, 76
- Caracol. *Ver* Cóclea
- Cartílago(s) aritenoides, 156
- costal, 188
 - cricoides, 154, 156
 - laríngeos, 159
 - tiroides, **156**, 173, 183
 - traqueal, 157
- Carúncula duodenal. *Ver* Papila duodenal mayor
- Cavidad axilar, 373
- gástrica, 284
 - pericardíaca, 263
- Cavidad(es) abdominal, 3, **298**
- corte frontal, 297
 - horizontal, **308**, 312
 - mediosagital, 301
 - parasagital, 284, 313
 - transversal, 282
 - vasos linfáticos de la, 320
 - venas, 269
 - articular del codo, 411
 - del hombro, 410
 - bucal. *Ver* Cavidad(es) oral
 - craneana, 88
 - glenoidea, 359
 - oral, 57, 82, **147**, 151, 161, 164, 281
 - corte, 64
- Cavidad(es) pelviana, 3, 283
- corte frontal, 331
 - horizontal, 330, 355
 - femenina, 342, **355**
 - masculina, 332
 - pericárdica, 3
 - timpánica, **120**, 124, **126**, 128
 - torácica, 3
 - corte parasagital, 313
 - sagital, 253, 311
 - vasos linfáticos, 320
 - venas, 269
 - ventricular, 112
- Cayado aórtico, 160, 235, 243, 246, 264, 267, 270, 274
- Celdas etmoidales, 36, **142**
- mastoideas, 123, 125, 127
- Centro frénico, 273
- Centros de la audición, encéfalo, 129
- Cerebelo, 23 89, 91, **102**, 106, 111, 115, 231
- Cerebro, 23
- Ciego, **294**, 298
- Cintilla de Maissiat. *Ver* Tracto ilirotibial
- olfatoria. *Ver* Tracto olfatorio
 - óptica. *Ver* Tracto óptico
- Cintura, articulaciones, 10, 14, **366**
- cavidad articular, 410
 - corte frontal, 366
 - horizontal, 410
 - huesos, 356
 - escapular, 185, **356**
 - esqueleto, 357
 - huesos, 356
 - músculos, 370
 - pelviana, 418
 - región dorsal, **389**, 391
- Circulación fetal, 278
- portal, 290
 - hepática, 20
 - pulmonar, 20
- Círculo arterial de Willis, **93**, **96**
- Circunvolución parahipocámpal, 100, 106
- Circunvolución(es) del cuerpo calloso, 100
- Cisterna de Pecquet. *Ver* Cisterna del quilo
- del quilo, 22, 320
 - magna. *Ver* Cisterna(s) cerebelobulbar
- Cisterna(s) cerebelobulbar, 85, 112, 143, 220, 230
- Cisura calcarina, 103, 135
- Cisura de Silvio. *Ver* Encéfalo, cisura lateral
- Cisuras pulmonares, 239, 258
- Claustro, 114, 118
- Clavícula, 155, 184, 356, **357**, 360, 366
- Clítoris, 344, **351**
- Clivus. *Ver* Canal basilar
- Coana, 45, 141
- Cóccix, 185, 189, **419**, 422
- Cóclea, 120, **125**, 128
- Codo, articulación, 14
- huesos, 362
 - cavidad articular, 413
 - ligamentos, 367
 - corte longitudinal, 413
- Cola de caballo, 220, 223
- Colículo seminal, 327, 331
- Colon, 2, 281
- ascendente, 312
 - sigmoideo, 296, 298
 - transverso, 282, 284, 294, 296, 300, 311
- Columna vertebral, 1, 5, 184, **189**, 357
- cervical, 54, **152**, 193
 - corte sagital, **184**
 - ligamentos, 192
 - lumbar, 457
- Comisura anterior, 109, 114
- Cóndilo femoral, 31
- lateral, 425
 - medial, 425
 - occipital, 36
 - tibial lateral, 426
 - medial, 426
- Conductillo lagrimal, 140
- Conducto acústico externo, 30
- interno, 30, 46, 128
 - aductor, 438
 - anal, 325, 331
 - carotídeo, 30, 46, 123, 145
 - carpiano. *Ver* Túnel(es) carpiano
 - de Hunter. *Ver* Conducto aductor
 - del nervio hipogloso. *Ver* Agujero condíleo anterior
 - facial. *Ver* Acueducto de Falopio
 - inguinal, **207**, 210
 - femenino, 351
 - masculino, 207
 - lacrimonasal, 46
 - óptico, 30, 34, 46



- Conducto palatino anterior, 141, 143
 -- mayor, 46
 -- menor, 46
 - pterigoideo. *Ver* Conducto vidiano
 - raquideo. *Ver* Conducto vertebral
 - sacro, 420, 423
 - semicircular. **121**, 127
 - suborbitario, 46
 - vertebral, 184, 194, 220, **222**, 345
 -- corte sagital del, 458
 -- lumbar, 457
 - vidiano, 46, 51
 Conducto(s) arterioso (Botal), 253, 278
 cístico, 286, **287**
 coclear, 127
 colédoco, 304
 deferente, **208**, 318, **324**, **327**, 329
 eyaculador, 325
 frontonasal, 142
 hepático, 287
 -- común, 286, 289, 292, 303, 305
 lacrimonasal, 140, 143
 pancreático, 286, 305
 -- accesorio, 287, 305
 parotídeo, 77, 151
 radiografía, 287
 semicircular, 125
 submandibular, 150
 torácico, 171, 178, 267, 269, 320
 Conductos de Havers, 9
 osteofibrosos de los tendones
 extensores, 382
 Cono medular, 220, 223, 457, 461
 Corazón, 233, **242**, 294
 circulación, 246
 del feto, 278
 derecho, 248
 disección de las válvulas, 246
 imagen de tomografía, 244
 implantación de derivaciones
 vasculares, 253
 movimientos, 250
 posición, 242, 259
 -- de las válvulas, 245
 RM, 246
 vasos, 252
 Cordón espermático, 202, 204, **208**, **329**,
 330, 332, 336
 umbilical, 349
 Córnea, 130, **131**, 133
 Cornete nasal, 142
 -- inferior, 36, 42, 44
 Coroides, 131
 Corona radiada, 109
 Corteza estriada, 135
 -- visual, 135
 Costilla(s), 184, 188, **191**, **357**
 -- flotantes, 190
 Cráneo, 1, 24, **24**
 -- base del, 24, **34**, **50**, 66, 97
 -- recién nacido, 84
 -- corte mediosagital, 36
 -- parasagital, 46
 -- de niño, 53
 -- desarticulado, 38
 -- recién nacido, 51, **84**
 -- vista inferior, 162
 Cresta ilíaca, 421, 423
 -- pectínea, 421
 Cristalino, 130, **131**
 Cúbito, 1, 356, 364, 378
 Cuello, 166, 170
 -- arterias, 166
 -- corte horizontal, 183, 222
 -- mediosagital, 153
 -- sagital, 23
 -- del fémur, 424, **425**
 -- del útero, 345
 -- disección, 232
 -- linfáticos, ganglios, 170
 -- vasos, 170
 -- músculos, 154
 -- organización, 152
 -- región de la nuca, 391
 -- uterino, 369, **380**, 411, 415
 -- venas, **168**, 386
 Cuerda del tímpano, 74, 124, 151
 -- ligamentosa de Weitbrecht, 367
 -- oblicua. *Ver* Cuerda ligamentosa
 de Weitbrecht
 -- vocal inferior. *Ver* Pliegue vocal y Cuerda
 vocal verdadera
 -- verdadera. *Ver* Pliegue vocal y Cuerda
 vocal inferior
 Cuerdas tendinosas, 243, **246**, 249
 Cuero cabelludo, 85
 -- nervios, 85
 -- vasos sanguíneos, 85
 Cuerpo amigdalino, 107, 110, 113
 -- calloso, 90, **104**, 106, 111
 -- carotídeo, 162
 -- cavernoso del pene, **324**, **327**, 337, 341
 -- ciliar, 131
 -- de Highmore, 329
 -- del clítoris, 350
 -- esponjoso del pene, **324**, **327**, 337, 341
 -- geniculado lateral, 135, 137
 -- medial, 129
 -- humano, corte, 3
 -- pineal. *Ver* Epífisis y Glándula pineal
 -- planos, 3
 Curvatura mayor, 285
 -- menor, 285
D
 Dedos, corte longitudinal, 414
 -- ligamentos, 369
 Dentición, 52
 Diafragma, 233, 245, 255, 262, 267, 271,
 273, 274, 294
 -- centro frénico, 273
 -- durante la respiración, 272
 -- pelviano, 338
 -- femenino, 351
 -- masculino, 341
 -- músculos, 338, 352
 -- porción costal, 273
 -- urogenital, **338**, 341
 -- femenino, 351
 -- masculino, 341
 -- músculos, 338, 352
 Diámetros de la pelvis, 420
 -- femenina, 424
 Diástole, 250
 Diencefalo, 108
 Dientes, 52
 -- caducos, 53
 -- permanentes, 53
 Digitaciones, hipocampo, 106
 Díploje, 88
 Disco articular, 56. *Ver también*
 Menisco lateral
 -- intervertebral, **192**, **222**
 Dorso de la mano, red venosa, 386, **404**
 -- del pie, 476, 480
 -- arco venoso, **476**, 480
 -- nervios cutáneos, 476



- Dorso del pie, venas cutáneas, 476
 --- superficiales, 455
- Duodeno, 286, 292, 300, 310
- Duramadre, 87
 - espinal, 221
- E**
- Eminencia iliopectínea.
Ver Eminencia iliopúbica
- iliopúbica, 424
- Encéfalo, 98
 - áreas corticales, 99
 - arterias, **92**, **95**
 - cisura central, 99
 -- lateral, 99
 - con piamadre, 89 101
 - corte frontal, 114
 -- horizontal, 118
 -- sagital, **90**, 101
 - disección, 104
 - división, 91
 - lóbulos, 98
 - sistema ventricular, 112
 - tronco del, 73, 75, **90**, 94, **111**, 129, 137, 162
- Epicardio, 263
- Epicóndilo humeral, 361
- Epidídimo, **208**, 318, **324**, 327, **329**, 333, 337
- Epíflisis, 86, 100, 106, 108, 113, 118
- Epiglotis, 86, 153, **156**, **158**, 236
- Epiplón mayor, 294, 300, **306**, 310
 - menor, 299, 310
- Escápula, 184, 356, **357**, 360, 366
 - osificación, 6
- Esclerótica, 130, **131**, 134
- Escotadura ciática mayor, 430, 467
 -- menor, 430, 466
 - esfenopalatina, 46
- Esfínter pilórico, 284
- Esófago, 161, 235, 263, 267, 273, 281
- Espacio cuadrangular de la región axilar, 389
 - infrapiriforme, 466
 - infratentorial, 88
 - parafaríngeo, 149
 - perifaríngeo, 81
 - subaracnoideo, 85, 222, 231
 - suprapiriforme, 466
- Espacio triangular de la región axilar, 389
- Espalda, 211
 - disección, 232
 - inervación, 212, 218
 - músculos, 214
 -- intrínsecos, 215
- Espina ciática, 423
 - del pubis, 424
- Esqueleto, 1
 - de la cara, 38
 -- recién nacido, 84
 - de la mano, 363
 - del antebrazo, 363
 - del cráneo, recién nacido, 84
 - del miembro inferior, 5, 422
 -- superior, 5, 356
 - del niño, 5
 - del pie, 428
 - del tórax, 188
 - del tronco, 184, 211
 - femenino, 4
- Esternón, 13, 185, 188, 235, 254, 357
- Estómago, 2, 234, 275, 281, **284**, 299, 310
 - capa muscular, 285
 - porción cardial, 284
- Estría(s) acústica dorsal, 129
 - olfatoria, 107
 - terminal, 107
- Estribo, 121, 126
- Extremidad inferior. *Ver* Miembro
- F**
- Falanges de la mano, 5, 356, 365
 - del pie, 418, **429**
- Faringe, 57, **82**, 86, 143, 145, 148, 161, **162**, 163
 - músculos, 164
- Fascia cervical, 172, 175
 - clavipectoral, 395
 - lata, 470
 - media, 176
 - renal, 313
 - toracolumbar, 215
- Fascículo atrioventricular, 251
- Fémur, 1, 5, 7, 417, **425**, 434
 - ligamento redondo del, 430
 - osificación, 7
- Fibras de Purkinje, 251
 - en torbellino, 247
- Fibrocartílago articular. *Ver* Disco articular y Menisco articular
- Filetes radiculares posteriores, 229, 231
- Filum terminale, 220
- Flóculo, 102
- Fondo de saco conjuntival, 130
 -- de Douglas, 342, 345, 347
 -- rectouterino, 342, 345, 347
 -- rectovesical, 324, 326
 -- vesicouterino, 343
- Foramen intervertebral. *Ver* Agujero de conjunción
 - mandibular, 36
- Forámenes alveolares. *Ver* Orificios dentarios posteriores
- Fórnix, 94, 100, 105
- Fosa coronoidea, 361
 - cotiloidea, 422
 - poplítea, 472, 474
 - pterigopalatina, 46, 70
 - romboidal, 69, 162
 - yugular, 125
- Fosas nasales, 26, **48**, **142**, 146
 -- arterias, 144
 -- nervios, 144
- Fosita duodenal, 306
 - iliocecal, 306
 - intersigmoidea, 306
 - retrocecal, 306
- Fositas peritoneales, 306
- Fóvea central, **132**
- Fundus del estómago, 285
 - del útero, 342, 346
- G**
- Gancho de la circunvolución del hipocampo, 106
- Ganglio del nervio trigémino. *Ver* Ganglio(s) de Gasser
 - raquídeo. *Ver* Ganglio(s) espinal
- Ganglio(s) celíaco, 315, **323**
 - cervical inferior, 323
 -- superior, 162, 165, 180, **323**
 - ciliar, 73, 139
 - de Gasser, 71, 73, 83, 138
 - espinal, 19, 221, 229
 - estrellado, 181
 - geniculado, 74, 122
 - hipogástrico inferior, 323



- Ganglio(s) mesentérico inferior, 323
- pterigopalatino, 73, 144
 - simpático, 269, 323
 - sistema nervioso autónomo, 322
 - submandibular, 83, 149
- Glande del clítoris, **350**, 354
- del pene, **327**, 336
- Glándula de Bartholino. *Ver* Glándula(s) vestibular mayor
- de Cowper, **325**, 327
 - mamaria, linfáticos, 280
 - pineal. *Ver* Epífisis y Cuerpo pineal
- Glándula(s) accesoria, de los órganos genitales masculinos, 328, **330**
- bulboaretral, **325**, 327
 - lagrimal, 140
 - mamaria, 199, **280**
 - parótida, 61, **76**, 151
 - pituitaria, 23, 146
 - salival, 151
 - sublingual, 147, 151
 - submandibular, 77, **150**, 172
 - suprarrenal, 314, **317**
 - – corte frontal, 314
 - tiroides, 152, 159, 172, 180, 234, 257, 260, 265, 267
 - vestibular mayor, 351
- Globo, corte, 131
- músculos, 17
 - ocular, 119, 130, 133, 136, 138, 146
 - pálido, 111, 114
- Glomérulos, 315
- corticales, 316
- Glotis, **159**, 183
- H**
- Haz de His, 251
- Hemisferio, 98
- Hendidura glótica, 159
- Hernia crural. *Ver* Hernia femoral
- femoral, 208
 - inguinal, 208
- Hiato aductor, 439
- aórtico, 272
 - maxilar, 36, 142
 - sacro, 420, 423
 - semilunar, 142
- Hígado, 2, 223, 234, 258, 268, 274, 281, 284, 286, **288**, 292, 295, 299, 310
- Hígado, corte parasagital, 288
- lóbulos, 289
 - segmentación, 289
- Hilio hepático, 289
- Himen, 345, **350**
- Hipocampo, 137
- Hipófisis, 23, 146. *Ver también* Glándula(s) pituitaria
- Hipotálamo, 91, **108**, 114
- Hoz del cerebro, 136
- Huesillos del oído, 120, **126**
- Hueso coxal, 184, **419**
- ilion. *Ver* Ilion
 - isquion. *Ver* Isquion
 - osificación, 6
 - pubis. *Ver* Pubis
 - sacro, 13, 184, **186**, 189, 192, 418, **419**
 - – osificación, 6
- Hueso(s) cigomático, 24, **45**, 55
- cuboides, 429
 - de la cara, 24, 55
 - del carpo, 356, 363, **364**, 413
 - del cráneo, 24
 - escafoides, 413
 - esfenoides, 26, **28**, **38**, **40**, 44
 - estructura, 8
 - etmoides, 37, **38**, **42**
 - frontal, 24, 26, **32**, 37, 42, 44
 - ganchoso, **364**, 413
 - grande, **364**, 413
 - hioides, 148, 153, 155, **156**, 173
 - lagrimal, 37, **47**
 - metacarpianos, 356, 363, **364**
 - metatarsianos, 418, **429**
 - nasal, 37, **47**
 - navicular, 428, 436
 - occipital, 24, 28, 32, 44, 194
 - palatino, 37, **39**, 41
 - parietal, 24, **33**
 - piramidal, 364
 - pisiforme, 365
 - semilunar, **364**, 413
 - tarso, 418
 - temporal, 24, **30**, 123, 125, 128
 - trapecio, **364**, 413
 - trapezoides, 364
 - triangular, 413
- Húmero, 356, 360, **361**, 362, 366
- I**
- Íleon, 281, 294
- Ilion, 419
- Incisura angular, 285
- pilórica. *Ver* Incisura angular
- Inclinación del fémur, 424
- Ínsula, 109
- Intestino delgado, 2, 282, 298, 310
- Iris, 131
- Isquion, 419
- L**
- Laberinto, 127
- óseo, 128
- Labio menor, 342, **350**, 354
- Labrum glenoideo, 366
- Lámina cribiforme, 34
- cuadrigémica, 91, 111, 143
 - lateral de la apófisis pterigoides, 80
 - terminal, 91
- Laringe, **156**, 161, 183, 236
- cartílagos, 156
 - corte sagital, 159
 - inervación, 160
 - ligamentos, 156
 - músculos, 158
 - – intrínsecos, 158
- Laringofaringe, 153
- Lemnisco lateral, 129
- Lengua, **147**, 149
- Leptomeninge, 85
- Ligamento anular. *Ver* Retináculo extensor del tarso
- colateral de la rodilla. *Ver* Ligamento(s) lateral de la rodilla
 - – del carpo. *Ver* Ligamento(s) lateral del carpo
 - – del codo. *Ver* Ligamento(s) lateral del codo
 - – peroneo. *Ver* Ligamento(s) lateral externo
 - pterigomandibular, 165
 - redondo del fémur, 430
 - triangular del hígado, 289
 - zonular. *Ver* Zona orbicular
- Ligamento(s) amarillo, 192
- ancho del útero, 346
 - anular, 367



- Ligamento(s) arqueado lateral, 272
- medial, 272
 - bifurcado, 436
 - calcaneoperoneo, 435
 - ciático mayor, 431
 - menor, 431
 - coracoacromial, 366
 - coronario del hígado, 289
 - cruzado, 10
 - anterior, 432
 - posterior, 432
 - de la articulación coxofemoral, 430
 - de la pelvis, 430
 - del pie, 435
 - del útero, 346, 349, **351**
 - dentado, 221, 230
 - esfenomandibular, 54
 - estilohioideo, 151
 - estilomandibular, 54, 56
 - falciforme, 258
 - del hígado, 288, 294
 - gastrocólico, 288, 295, 299, 301
 - hepatoduodenal, 300
 - iliofemoral, 430
 - iliolumbar, 430
 - inguinal, 201, 203, 207, 210, 431, 438
 - intertransverso, 192
 - isquiofemoral, 430
 - lateral de la rodilla, 432
 - del carpo, 368
 - del codo, 367
 - externo, 435
 - palpebral medial, 140
 - pisimetacarpiano, 368
 - pisiunciforme, 368
 - plantar largo, 435, 451
 - poplíteo oblicuo, 444
 - pubofemoral, 430
 - pulmonar, 239
 - radiocarpiano dorsal, 368
 - palmar, 368
 - redondo, **210**
 - del fémur, 430
 - del hígado, 288
 - rotuliano, **432**, 435, 444
 - supraespinoso, 192
 - suspensorio del ovario, 344, 346
 - transverso del atlas, 193
 - vocal, **156**, 158, **159**
- Línea alba, 201, 255
- áspera, 425
 - espinotrocantérica, 466
 - espinotuberosa, 466
 - intertrocantérica, 424, **425**
 - semicircular, 202, 206
 - terminal, 421, 424
 - tuberosotrocantérica, **466**
- Líneas de fuerza trabeculares de la cabeza del fémur, 8
- Linfático(s) ganglio(s) axilares, 22, 280, **396**
- cervicales, 22, 171, 320
 - profundos, 171, 176
 - de la cabeza, 171
 - del cuello, 170
 - ilíacos, 320
 - infraclaviculares, 170
 - inguinales, 22, 463
 - lumbares, 320
 - mediastínicos, 320
 - superiores, 170
 - mesentéricos, 297
 - parotídeos, 170
 - sacros, 320
 - submandibulares, 170
 - submentonianos, 170
 - supraclaviculares, 170
 - yugulares, 170
 - yugulodigástrico, 170
 - yugulo-omohioideo, 170
 - vasos, 297
 - de la cavidad abdominal, 320
 - torácica, 320
 - del cuello, 170
 - del útero, 349
- Linfáticos de la mama, 280
- Lóbulo de la ínsula, 109
- Lóbulo(s) caudado del hígado, 289
- de la ínsula, 118
 - del pulmón, 236, 257
- M**
- Mácula lútea, 132
- Malar. *Ver* Hueso(s) cigomático
- Maléolo lateral, 426
- medial, 454
- Mandíbula, 24, 26, **52**, 148, 152
- Mano, arterias, 385, 414
- arteriografía, 415
 - Mano, corte frontal, 413
 - longitudinal, 411
 - transversal, 381
 - esqueleto, 363
 - inervación, 404
 - cutánea, 409
 - ligamentos, 368
 - músculos, 380
 - extensores, 382
 - nervios, **402**, 408
 - cutáneos, 402, 404
 - región dorsal, 404
 - vasos, 408
 - venas cutáneas, 404
 - superficiales, 402
- Manubrio esternal, 188
- Martillo, 120, 124, 126
- Maxilar, 24, 26, 32, 39, **41**, 44, 55
- Mediastino, **233**, 255, 259, 262
- contenido principal, 233
 - posterior, 266
 - órganos, 266
 - testicular. *Ver* Cuerpo de Highmore
- Médula espinal, 18, 91, 143, 152, 163, 183, 220, 229, **457**
- cono medular, 220, 223, 457, 461
 - filum terminale, 457
 - meninges, 222
- Membrana interósea, 367, **378**
- obturatriz, 431
 - timpánica, **120**, 124
 - vastoconductora, 439, 464
- Meninges, 86
- Menisco articular. *Ver* Disco articular y Fibrocartilago articular
- lateral, 432, 435
 - medial, 432
- Mesencéfalo, 100, **103**, **108**, 115
- techo, 143
- Mesenterio, 294, **306**, 310
- raíz, 306
- Mesoapéndice, 295
- Mesocolon sigmoideo, 296
- transverso, 306, 310
- Mesoovario, 346
- Mesosalpinx, 346
- Mesotendón, 17, 380
- Miembro, 417
- inferior, arterias, 452



- Miembro inferior, esqueleto, 5
 -- nervios, 459
 --- cutáneos, 462
 -- venas, 454
 - superior, 356
 -- arterias, **384**, 400
 --- esqueleto, 5
 -- nervios, **387**, 400
 --- venas, 386
- Miocardio, 250
- Miología, 17
- Músculo angular de la escápula. *Ver*
 -Músculo(s) elevador(es) de la escápula
 -bíceps femoral. *Ver* Músculo(s) crural
 -borla del mentón. *Ver* Músculo(s)
 mentoniano
 -complejo mayor. *Ver* Músculo(s)
 semiespinoso de la cabeza
 -- menor. *Ver* Músculo(s) largo cabeza
 -cuadrado crural. *Ver* Músculo(s) cuadrado
 femoral
 -cubital anterior. *Ver* Músculo(s) flexor del
 carpo cubital
 -cutáneo del cuello. *Ver* Platisma
 -orbicular de los labios. *Ver* Músculo(s)
 orbicular de la boca
 -- de los párpados. *Ver* Músculo(s)
 orbicular del ojo
 -oblicuo mayor del abdomen. *Ver*
 -Músculo(s) oblicuo del abdomen externo
 -- menor del abdomen. *Ver* Músculo(s)
 oblicuo del abdomen interno
 -palmar mayor. *Ver* Músculo(s) flexor del
 carpo radial
 -- menor. *Ver* Músculo(s) palmar largo
 -pedio femoral. *Ver* Músculo(s) de los
 dedos corto
 -primero radial externo. *Ver* Músculo(s)
 extensores del carpo radial largo
 -prócer. *Ver* Músculo(s) piramidal de la
 nariz
 -recto interno. *Ver* Músculo(s) gracil
 -segundo radial externo. *Ver* Músculo(s)
 extensores del carpo radial corto
 -semitendinoso, 441
 -supinador corto. *Ver* Músculo(s)
 supinador
 -- largo. *Ver* Músculo(s) braquiorradial
- Músculo triangular del esternón.
Ver Músculo(s) del tórax
- Músculo(s) abductor del meñique, 381, 451
 -- del primer dedo, 449
 -- del pulgar corto, 380
 --- largo, 382
 -aductor del muslo, 438
 --- del primer dedo, 451
 -- del pulgar, 378, 380
 -- mayor, 439, 442
 -- mediano, 438
 -- mínimo, 439
 -aductor(es) menor, 438
 -ancóneo, 383
 -bíceps braquial, 372, **375**
 -braquial anterior, 375
 -braquiorradial, **375**, 382, 403, 409
 -buccinador, 60, 62, 163, 165
 -bulbocavernoso, 340
 -bulboesponjoso, 338, 354
 -cigomático mayor, 60
 -constrictores de la faringe, 164
 -coracobraquial, 375
 -cremáster, 329, 336
 -cricoaritenoido lateral, 158
 -- posterior, 158
 -cricotiroideo, 158
 -crural, 441
 -cuadrado femoral, 442
 -- lumbar, 272
 -- plantar, 447, 450
 -cuádriceps, 438
 -de la espalda, 214
 -de la mano, 377, 380, 382
 -de la masticación, 59
 -de la pierna, 443, 446
 -de la planta, 451
 -de los dedos, 377, 382
 -- corto, 448
 -- largo, 445, 448
 -del antebrazo, 376, 382
 -del aparato troncoescapular, 370
 -del brazo, 370
 -del cuello, 154
 -del diafragma pelviano, 338, 352
 -- urogenital, 338, 352
 -del índice, 383
 -del meñique, 382
 -del muslo, 438
- Músculo(s) del paladar, 64
 - del pie, 444, 450
 - del primer dedo corto, 449, 451
 --- largo, 446
 - del pulgar, 380
 -- corto, 382, 403
 -- largo, 383
 - del tórax, 195, 196
 - deltoides, **370**, 372, 391, 394
 - digástrico, 81, 148, 150, **154**, **164**, 179
 - dorsal ancho, 212, 370, 373, 396
 -- largo, 232
 - elevador(es), 330
 -- de la escápula, 216, 226, 229, 231, **371**
 -- de las costillas, 215, 231
 -- del ano, 338, 341, 351, 355
 - escaleno, 154
 -- anterior, 181, 398
 - esfínter anal externo, 338
 -- de la uretra, 326
 - espinoso, 215
 -- del cuello, 219
 -- esplenio de la cabeza, 219, 225,
 232, **371**
 -- torácico, 214, 219
 - esternocleidomastoideo, 154
 - esternohioideo, 62, 149, **154**, 173
 - esternotiroideo, 154
 - estilofaríngeo, 165
 - estilogloso, 62, **164**
 - estilohioideo, 62, 149, **164**
 - extensores del brazo, 374
 -- del carpo cubital, 382
 --- radial corto, 382
 ---- largo, 382
 - extrínsecos del ojo, 70, 130, **133**
 - faciales, 60
 - flexor corto de los dedos, 449
 --- del quinto dedo, 451
 -- del brazo, 374
 -- del carpo cubital, 376
 --- radial, 376
 -- largo de los dedos, 446
 -- profundo de los dedos, 377, 409
 -- superficial de los dedos, **376**, 409
 - forma de los, 16
 - gemelos, 443
 - géminos inferior, 442
 -- superior, 442



- Músculo(s) geniogloso, 149, **164**
- geniohioideo, 148
 - glúteo, 440
 - – mayor, 441
 - – mediano, 441
 - – menor, 441
 - grácil, 439
 - hipogloso, 149
 - hipotenar, **378**, 381, 409
 - ilíaco, 439
 - iliocostal, 213, 232
 - inervación, 179
 - infraespinoso, 370
 - infrahioideos, **62**, 149, **154**, **164**, 172
 - intercostal, 195, 254
 - – externo, 195
 - – interno, 195, 198, 200
 - interóseos, 411
 - – de la mano, 380
 - – del pie, **450**, 451
 - intertransversos lumbares, 216
 - isquiocavernoso, 331, 339
 - isquiotibiales, 440
 - largo cabeza, 217
 - – del muslo, 441
 - – del primer dedo, 448
 - – del pulgar, 377
 - – torácico, 213
 - largos de la espalda, 211
 - laríngeos, 158
 - lumbricales, 377, 447, 449
 - masetero, **58**, 151
 - mentoniano, 60
 - milohioideo, 62, 64, 81, 148, 150, **155**, **164**
 - multífidos, 217
 - oblicuo de la cabeza mayor, 227
 - – – menor, 227
 - – del abdomen externo, 197, 200
 - – – interno, 201, 203, 206
 - obturador interno, 17, 338, 442
 - occipitofrontal, 60
 - omohioideo, 62, **154**, 155, 171, 173
 - oponente del pulgar, 378, 380
 - orbicular de la boca, 60
 - – del ojo, 60
 - palmar largo, 376
 - papilar, 243, 246, 249, 251, 261
 - pectíneo, **438**, 439
- Músculo(s) pectoral mayor, 197, 199, 201.
- 366, 372, 394, 396
 - – menor, 198, 373
 - peroneo lateral corto, 445
 - – – largo, 445
 - piramidal, 442, 467
 - – de la nariz, 201
 - plantar largo, 443, **444**
 - poplíteo, 443, 446
 - pronador cuadrado, **378**, 379, 381
 - – redondo, 377, 379
 - propios de la espalda, 215
 - psoas ilíaco, 439
 - – mayor, 272, 318, 321, 439
 - – menor, 439
 - pterigoideo, 59, 64
 - – lateral, 56
 - recto anterior del muslo, **438**, 439
 - – del abdomen, 197, 199, 201, 206, 256
 - – – vaina del, 197
 - – recto posterior de la cabeza mayor, 227
 - – – – menor, 227
 - redondo mayor, 212, **370**, 375, 391
 - – menor, **370**, 392
 - romboides mayor, 212, 225, **370**, 391
 - – menor, 212, 371
 - rotador(es), 217
 - rotadores lumbares, 216
 - sartorio, 208, 438
 - semiespinoso, 216
 - – de la cabeza, 226
 - – del cuello, 227
 - semimembranoso, 441
 - serrato anterior, 195, 198, 372, **373**, 398
 - – posterosuperior, 225
 - sóleo, 443, **444**
 - subclavio, 178, 373
 - subescapular, 375
 - supinador, 377, **379**, 383, 403
 - supraespinoso, 371
 - suprahioideos, **62**, 149, **154**, **164**
 - temporal, 58, 79
 - tibial anterior, 445, 448
 - – posterior, 446
 - tirohioideo, 62, **154**, 178
 - transverso del abdomen, 196, 201, 206, 273
 - – profundo del periné, 338
 - transversoespinoso, 217
- Músculo(s) trapecio, 212, 224, **370**
- tríceps braquial, **370**, 390, 392
 - vasto lateral, 439
 - – medial, 439
 - vocal, 158, **159**
- Músculos de la masticación, 59
- mímicos. *Ver* **Músculo(s) faciales**
 - supracostales. *Ver* **Músculo(s) elevador(es) de las costillas**
- Muslo. arterias, 452
- corte frontal, 417
 - – longitudinal, 482
 - – transversal, 441
 - músculos, 438
 - – dorsales, 442
 - – flexores, 441
 - nervios, 452
 - – cutáneos, 462, 468
 - región anterior, 463
 - venas, 454
- N**
- Nasofaringe, 64, 141, 145, 153
- Nervio abdominogenital mayor. *Ver* **Nervio(s) iliohipogástrico**
- – menor, 210. *Ver también* **Nervio(s) ilioinguinal**
 - ciático poplíteo externo. *Ver* **Nervio(s) peroneo común**
 - – – interno. *Ver* **Nervio(s) tibial**
 - circunflejo. *Ver* **Nervio(s) axilar**
 - espinal. *Ver* **Nervio(s) accesorio**
 - estatoacústico. *Ver* **Nervio(s) vestibulococlear**
 - genitocrural. *Ver* **Nervio(s) genitofemoral**
 - ilioinguinal. *Ver* **Nervio abdominogenital menor**
 - motor ocular común. *Ver* **Nervio(s) oculomotor**
 - musculocutáneo. *Ver* **Nervio(s) peroneo superficial**
 - raquídeo. *Ver* **Nervio(s) espinal**
 - tibial anterior. *Ver* **Nervio(s) peroneo profundo**
 - troclear. *Ver* **Nervio(s) patético**
 - ulnar. *Ver* **Nervio(s) cubital**
- Nervio(s) accesorio**, **67**, 75, 162, 171, 175, 177, 225, 232, 391, 399
- antebrazo, 404, 408



- Nervio(s) auricular mayor, 78, 174, 224, 391
- auriculotemporal, 79, 85
 - axilar, 371, **387**, 389, 392, 399
 - bucal, 80
 - cervical transverso, 174
 - ciático, **459**, 467, 482
 - clúneos, 212, 466
 - – inferiores, 468
 - craneales, **66**, 97
 - – de la órbita, 70
 - cubital, 198, 384, **387**, 396, 400, **401**, 402, **404**, 409, 415
 - cutáneo(s) accesorio del braquial cutáneo interno, 405
 - – de la mano, 404
 - – de la pierna, 473
 - – del antebrazo, 404
 - – del dorso del pie, **476**
 - – del labio superior, 388
 - – del miembro inferior, 426
 - – del muslo, 462, 468
 - – lateral del antebrazo, 404
 - – posterior del antebrazo, 402, **404**
 - de la mano, 408
 - del brazo, 401
 - del muslo, 452
 - – lateral, 208, 459, 463
 - – posterior, 339, 467
 - del periné, 341, 456
 - digital, dorsal, 388
 - dorsal del pene, 337
 - escrotal posterior, 339
 - espinal, 18, 152, 204, 212, 219, 221
 - espinales, filamentos radiculares, 457
 - – raíces dorsales, 221
 - – ramos dorsales, 224, 230, 391
 - esplácnico mayor, 269
 - facial, **66**, 69, **74**, 80, 122, 124, 163
 - – ramos, 77
 - femoral, 208, 319, 321, 326, 453, 456, **457**, **459**, 461, 463
 - frénico, **160**, 177, 180, 256, 259, 261, 265, 267, 270, 398
 - frontal, 138
 - genitofemoral, 321, 457, 459
 - glosofaríngeo, **67**, 75, 149, 162
 - hipogloso, **67**, 73, 75, 78, 82, 149, 162, 178
 - iliohipogástrico mayor, 321, 456, 459
- Nervio(s) ilioinguinal menor, 203, 206, 321, 456, 459
- intercostal, 197, 204, 269, 394, 460
 - intercostobraquial, 388, 395, 399
 - lagrimal, 139
 - laríngeo inferior, 161
 - – recurrente, **160**, 181, 264, 269
 - – superior, 149, **158**, **160**, 161
 - lingual, 80, 83, 149
 - mandibular, 72, 83
 - maxilar, **72**, 83
 - mediano, **182**, 198, 376, 381, **387**, 395, 397, **401**, **405**, 409, 415
 - – ramos digitales palmares, 388
 - miembro superior, **387**, 400
 - – inferior, 459
 - milohioideo, 150
 - motor ocular externo, **66**, 71, 138
 - musculocutáneos, **387**, 397, 399, **401**
 - nasociliar, 139
 - obturador, 321, 332, 456, 459, 461, 465
 - occipital mayor, 81, 224, 228, 230, 391
 - – menor, 174, 180, 224, 392
 - oculomotor, **66**, **71**, 138
 - oftálmico, **71**, 83, 139
 - olfatorio, 141
 - óptico, **66**, 72, 100, 119, 130, 133, 135, 138, 146
 - palatino, 144
 - – mayor, 145
 - patético, **66**, 69, 138
 - pectoral lateral, 395
 - peroneo, 443
 - – común, 468, **471**, 479
 - – profundo, 459, 479, 481
 - – superficial, 459, 468, 477, 479
 - petroso mayor, 145
 - – profundo, 145
 - plantar lateral, 485
 - – medial, 485
 - pudiendo, 332, 339, 354, **456**, **459**
 - radial, **387**, 389, 399, **404**, 405
 - – ramo(s) digital dorsal, 402
 - – – interóseos dorsales, 403
 - – – profundo, 402, 409
 - – – superficial, 388, 402, 409
 - rectal inferior, 339, 341
 - safeno, 438, 454, 463, 470, 473, 476, 480
- Nervio(s) supraclaviculares, 174, 181, 388
- – laterales, 371
 - supraescapular, 392
 - sural, 473, 476
 - tibial, 441, 443, 454, **459**, 468, **471**, 472, 475, 483
 - torácico largo, 198, 395, 398
 - toracodorsal, 198, 399, 401
 - trigémino, **66**, 71, **72**, 75
 - ulnar palmar cutáneo, 388
 - – ramo dorsal, 403
 - vago, **67**, **69**, 75, 160, 162, 179, 182, 256, 261, 264, 267, 270, **322**
 - vestibulococlear, **66**, 69, 120, 129, 162
- Nervios cutáneos de la nalga.
- Ver Nervio(s) clúneos
- Nodo auriculovertebral, 251
- sinusal, 251
- Nódulo del vermis, 102
- escotadura ciática mayor, 424
- Núcleo(s) caudado, 104, 114, 117, 137
- dentado, 103, 114
 - hipotalámicos, 108
 - lenticular, 109, 113, 117
 - pulposo, 192, 222
 - rojo, 100, 103
 - subcortical, 110
- O**
- Oído externo, 120, 122
- interno, **120**, 128
 - medio, 120, 124
- Ojo, angiografía, 132
- corte, 131
 - fondo de, 132
 - segmento anterior, 132
- Oliva, 113
- inferior, 103
- Ombigo, 197, 200
- Órbita, 26, 47, **70**, **130**, 133, **138**, 147
- nervios, 70
- Órgano(s) abdominales, **281**, 294
- – del recién nacido, 279
 - – *in situ*, 282
 - – vasos, 292
 - – – sanguíneos, 304
 - anexos al útero, 350
 - genitales externos femeninos, 350
 - – – masculinos, 328, **336**



- Órgano(s) genitales femeninos, **342**, 350
- arteriografía, 348
 - internos femeninos, 342
 - glándulas accesorias, 328, **330**
 - masculinos, 324
 - vasos, 336
 - *internos*, 2
 - mediastínicos, 264
 - pelvianos, vasos, 332
 - respiratorios, posición, 237
 - retroperitoneales, 311
 - torácicos, 233
 - anatomía topográfica, 254
 - en el recién nacido, 279
 - posición, 234
 - urinarios, posición, 312
- Orificio epiploico, 299
- externo de la uretra, 350
 - vaginal, 344, 346, 350, 354
- Orificios dentarios posteriores, 46
- Orofaringe, 236
- Osificación, 6
- Ovario, 342, **346**, 347, 350, 355
- ligamento suspensorio del, 344, 346
- P**
- Paladar blando, 64, 89, 142, 161
- duro, 57, 142
- Páncreas, **286**, 287, 292, 300, **304**, 310
- Papila caliciforme, 147
- del nervio óptico, 132
 - duodenal mayor, 287, 308
 - menor, 287
 - ileal. *Ver* Válvula(s) ileocecal
- Pared abdominal, **197**, 311
- anterior, 283
 - arterias, 206
 - corte horizontal, 204
 - transverso, 203
 - nervios, 206
 - posterior, **307**, 321
 - torácica, **196**, **254**, 394
 - arterias, 199, 206
 - nervios, 206
- Párpados, 140
- Pedúnculos cerebelosos, **102**, 111, 113
- Pelvis, 1, 17, 185, 190
- corte frontal, 417
 - longitudinal, 482
- Pelvis, diámetros, 420, 424
- esqueleto, 5
 - femenina, 421
 - diámetros, 424
 - inclinación, 424
 - ligamentos, 430
 - masculina, 421
 - renal, **314**, 315
- Pene, 318, **324**, **327**, 333, 336, 340
- corte transversal, 327
 - cuerpo cavernoso, **324**, **327**, 337, 341
 - esponjoso, **324**, **327**, 337, 341
- Pericardio, **247**, 255, 259, 262, 270, 274
- Peroné, 1, 5, 418, **426**, 427, 435
- Pezón, 280
- Piamadre, **89**, 98, 221
- Pie, corte frontal, 479
- longitudinal, 437
 - sagital, 10
 - transversal, 481
 - del hipocampo, 105
 - dorso. *Ver* Dorso del pie
 - esqueleto, 428
 - músculos, 444, 450
 - extensores, 448
 - vainas sinoviales de los músculos extensores, 445
- Pierna, arterias, 453
- corte frontal, 417
 - longitudinal, 483
 - transversal, 475
 - huesos, 426
 - músculos extensores, 448
 - flexores, 443, 446
 - nervios cutáneos, 473
 - venas cutáneas, 473
 - superficiales, 455
- Píloro, 299
- Placenta, 349
- Planta del pie, 484
- Platisma, **60**, 77
- Pleura, 255
- costal, 255
 - proyección en la pared torácica, 238
- Plexo aorticorrenal, 323
- autonómico, 296
 - braquial, 168, 170, 177, 181, 398, **399**, 400
 - ramos, 399
- Plexo carotídeo interno, 144
- celíaco, 269, 315
 - cervical, 172, 174, 177, 180, **182**, 183
 - coroideo, 85, 94, 104
 - esofágico, 267
 - gástrico anterior, 269
 - hepático, 269
 - hipogástrico inferior, 323, 333, 457
 - superior, 323
 - lumbar, 461
 - lumbosacro, 456, 459
 - ramos, 459
 - pampiniforme, 333
 - sacro, 334, **456**, 457
 - venoso prostático, 334
- Pliegue aritenoepiglótico, 161
- rectouterino, 344
 - umbilical lateral, 283
 - medial, 283
 - medio, 326
 - vocal, 153, **159**, 183, 236
- Prepucio del pene, 325
- Promontorio, 123
- del sacro, 421
- Próstata, **324**, 327, 330, 332, 337
- Protuberancia anular, 101, 113, 119
- occipital externa, 229, 232
- Pubis, 419, 424
- Pulgar, músculos, 380
- Pulmón, 233, **239**, 256, 294, 311
- cisuras, 239, 258
 - del feto, 278
 - lóbulos, 236, 257
 - proyección en la pared torácica, 238
- Pulvinar talámico, 135
- Punto nervioso de Erb, 232
- Putamen, 105, 110, 114, 118
- Q**
- Quiasma crural, 446
- óptico, 71, 103, **136**
 - plantar, 447, 450
- R**
- Radiaciones ópticas, 109, 135
- Radio, 1, 356, **362**, 364, 378
- Raíz aórtica, 244
- del cuerpo cavernoso del pene, 331



- Raíz(ces) dorsal de los nervios
 espinales, 221
- Reborde costal, 188, 199, 254, 268
- Recesos peritoneales. *Ver* Fositas
 peritoneales
- Recto, 298, 310, 326
 – ampolla, 325
- Red venosa del dorso de la mano, 386, **404**
- Reflexiones del peritoneo, 306
- Región anal, 340
 – axilar, 395
 – braquial posterior, 390
 – de la nuca, 224. *Ver también* Región dorsal
 del cuello
 – de la pierna anterior, 476
 – posterior, 471, **475**
 – del codo, 405
 – del muslo, posterior, 469
 – dorsal de la mano, 404
 – del antebrazo, 404
 – del cuello, 391
 – deltoidea, **389**, 391
 – escapular, 390
 – espacio cuadrangular, 389
 – triangular, 389
 – glútea, **466**, 469
 – infraclavicular, 395
 – inguinal, 207
 – femenina, 210
 – poplítea, 444
 – retrofaríngea, 83
 – retromandibular, 77, **80**
 – retroperitoneal, 313
 – sublingual, 149
 – submandibular, 77, 179
 – urogenital masculina, 340
- Retina, 131
- Retináculo extensor del carpo, 382, 403
 – del tarso, 448
 – inferior del tarso, 445
 – superior del tarso, 445
 – flexor, 415
 – del carpo, 377, 381
 – del tarso, 444
- Rinofaringe. *Ver* Nasofaringe
- Riñón, 308, 311, **314**, 318
 – arterias, 316
 – corte frontal, 314
 – posición, 311
- Riñón, sistema vascular, 315
- Rodete glenoideo. *Ver* Labrum glenoideo
- Rodilla, articulación de la, 10, 417
 – corte frontal, 433
 – longitudinal, 483
 – sagital, 434
 – huesos de la, 427
 – ligamentos de la, 432
 – región anterior, 470
- Rombencéfalo, 115
- Rombo poplíteo. *Ver* Fosa poplítea
- Rótula, **427**, 433, 470
- S**
- Segmentos broncopulmonares, 236, 240
- Seno costodiafragmático, 255
 – piriforme, 161
- Seno(s) carotídeo, 162
 – coronario, 247, **252**
 – del tarso, 429
 – esfenoidal, 23, 36, 64, 86, 89, **141**,
 144, 146
 – frontal, 86, 141, **143**
 – maxilar, 37, 118, **142**, 146
 – paranasales, 142
 – sagital superior, 86
 – venosos de la duramadre, 87
- Septum pellucidum*, 101, 105, 116
- Silla turca, 34, 36, 144
- Sincondrosis, 13
 – esenooccipital, 31
- Sínfisis del pubis, 13, 185, 422
- Sistema circulatorio fetal, 278
 – organización, 20
 – de conducción, 251
 – digestivo, 281
 – límbico, 107
 – linfático, 22
 – nervioso, 18
 – autónomo, 322
 – organización, 322
 – organización, 18
 – olfatorio, 107
 – respiratorio, 236
 – urinario, 311
 – *in situ*, 319
 – masculino, 318
 – urogenital femenino, 342
 – masculino, 324
- Sistema visual, 137
- Sístole, 250
- Surco coronario, 242
 – deltopectoral, 280, 394
 – paracólico, 306
- Sustancia negra, 100
- Sutura(s) coronal, 25
 – del cráneo, 25
 – escamosa, 12, 25
 – lambdoidea, 25
 – plana, 12
- T**
- Tabaquera anatómica, 380
- Tabique interventricular, 249
 – nasal, **141**, 146
 – orbitario, 140
- Tálamo, 103, **104**, 110, 114, 117, 137
- Tejido retroperitoneal, 313
- Tendón calcáneo. *Ver* Tendón de Aquiles
 – de Aquiles, 434, 443. *Ver también*
 Tendón(es) del calcáneo
- Tendón(nes) del calcáneo, 434, 443
 – del músculo bíceps braquial, 367
- Tendones del músculo flexor largo
 de los dedos, 447, 485
- Tenias del colon, 294
- Testículo, **208**, 318, **324**, **329**, 333, 336
- Tibia, 1, 5, 417, **426**, 427, 434
 – epífisis, 9
- Tienda del cerebelo, 87, 119
- Timo, 256
- Tórax, 1, 5, 184, 358
 – corte frontal, 274
 – horizontal, 234, 276
 – sagital, 235
 – esqueleto, **188**, 357
 – músculos, 195
- Tracto corticoespinal. *Ver* Tracto piramidal
 – iliotibial, 439
 – mamilotalámico, 107
 – olfatorio, **66**, **107**, 109
 – óptico, 100, 135
 – piramidal, 109, 111, 114
- Transcavidad de los epiplones, **288**, **299**,
 300, 306, 313
- Tráquea, 152, 159, 233, 253, 258, 262,
 264, 268
 – bifurcación, 236, **265**, 268



- Tríada portal, 289
- Triángulo(s) carotídeo, **155**, 171, **174**
- del cuello, 155
 - deltopectoral, 372, 394
 - interescalénico, 183
 - submandibular, 150
 - suboccipital, 227
- Trígono. *Ver* Fórnix
- vesical, 326
- Trocánter mayor, 425
- menor, 424, 425
- Tróclea del astrágalo, 429
- del húmero, 361
- Trompa auditiva, **120**, 124, 141
- uterina, 342, 347, 349, 355
 - – ampolla de la, 350
- Tronco, 5, 184
- braquiocefálico, **167**, 247, 262, 317
 - celíaco, 269, **302**, 317, **323**
 - – ramas, 302
 - corte, 2
 - – horizontal, 202
 - – medio, 223
 - – – recién nacido, 223
 - – mediosagital, 310, 345
 - de la mujer, corte mediosagital, 345
 - esqueleto, **184**, **211**
 - lumbosacro, 456
 - pulmonar, **242**, 245, 250, 263, **265**, 272, 274
 - – del feto, 278
 - simpático, 162, 181, 269, **269**, **322**, 457
 - tirocervical, 160, **166**, 168, 261, 384
 - vasos linfáticos, 22
 - – principales, 21
- Troquíter, 361
- Tubérculo cuadrigémino inferior, 113, 129
- – superior, 113
 - mamilar, 107
 - mayor del húmero. *Ver* Troquíter
- Tuberosidad anterior de la tibia, 426
- externa de la tibia. *Ver* Cóndilo tibial lateral
 - interna de la tibia. *Ver* Cóndilo tibial medial
 - isquiática, 422
 - posterior del calcáneo, 435, 436
- Túnel(es) carpiano, 369, **380**, 411, 415
- Túnica albugínea del pene, 327
- vaginal, 329, 337
 - – testicular, 208
- U**
- Unguis. *Ver* Hueso(s) lagrimal
- Unión ileocecal, 298
- Uréter, 311, 318, 324, **325**, 332, 347
- Uretra, 311, 325, 341, 345, 355
- orificio externo, 350
 - prostática, 327
- Útero, **343**, 347, 355
- anexos, 350
 - fundus, 342
 - ligamento ancho, 346
 - – redondo, 346
 - vasos linfáticos, 349
- Utrículo prostático, 326
- Úvula palatina, 86, 142, 153, 161
- V**
- Vagina, 344
- vestíbulo de la, 342, 355
- Vaina carotídea, 172
- del recto mayor del abdomen, 199, 201, 203, 207, 283
 - sinovial, 17
 - – de la planta del pie, 485
 - – de los tendones extensores de la mano, 382
 - – – del pie, 445
 - – – flexores, 378
- Válvula(s) aórtica, 245, 248, 274
- auriculoventricular derecha, 249, 261
 - – izquierda, 249
 - del corazón, 248
 - – *in situ*, 261
 - – posición, 250
 - ileocecal, 298, 308
 - mitral, 246, 248
 - pulmonar, 249, 261
 - tricúspide, 245, 249, 261
- Vasos coronarios, 260
- de la mano, 408
 - del antebrazo, 408
 - del brazo, 401
 - linfáticos, 22
 - – axilares, 396
 - meníngeos, 88
- Vasos pelvianos, mujer, 349
- rectos, 315
- Vejiga urinaria, 283, 311, 318, 321, **324**, 330, **332**, **342**, 345, 350, 355
- – corte frontal, 342
 - – trígono, 326
- Vena cava inferior, 247, 262, 319, 321
- – superior, 168, 242, 244, 250, 253, 259, 262
 - mamaria interna. *Ver* Vena(s) torácica interna
 - safena externa. *Ver* Vena(s) safena menor
 - – interna. *Ver* Vena(s) safena mayor
- Vena(s) ácigos, 267, 269, 320
- angular, 168
 - arqueada, 454
 - axilar, 182, **386**, 397
 - basilica, 386, **394**, 396, **405**
 - braquial, 386, 401
 - braquicefálica, 255, 257, 262
 - cardíacas, 252
 - cefálica, 280, 386, **394**, **402**, **405**
 - cubital media, 386, **394**, **402**, **405**
 - cutáneas de la mano, 404
 - – de la pierna, 473
 - – del antebrazo, 404
 - – del dorso del pie, 476
 - de la cavidad abdominal, 269
 - – torácica, 269
 - del cuello, **168**, 386
 - del miembro inferior, 454
 - – superior, 386
 - digitales, 386
 - epigástrica inferior, 202, 208
 - – superior, 199
 - esplénica, 290, **291**, 313
 - facial, 150, **168**
 - femoral, 21, **208**, 438, 441, 453, 463, 482
 - hemiácigos, 269
 - hepática, 290
 - ileal, 291
 - intercostal, 198, 200, 209
 - interlobar, 315
 - mesentérica superior, 286, 290, 292, 297
 - occipital, 85
 - perforante, 473, 476
 - pericardiofrénica, 271
 - poplítea, 468, **471**, 475, 483
 - porta, 286, 289, 303



Vena(s) porta, principales afluentes, 290
– pulmonar, 21, **236**, 264, 276
– renal, 313, 319
– safena mayor, 207, **454**, 463, 470, **473**,
476, 483
– menor, **454**, 468, **473**, 476
– subclavia, **168**, 180, 254, **395**
– superficiales de la pierna, 455
– brazo, 394
– temporal superficial, 85, **166**
– testicular, 337
– tibial posterior, 454
– tiroidea superior, 177
– torácica interna, 196, 199, 254
– umbilical, 279
– yeyunal, 291
– yugular anterior, 394
– externa, 172, 175

Vena(s) yugular interna, 125, 163, **168**, 171,
173, 175, 183, 257, 386
Ventana oval, 123, 127
– redonda, 123, 127
Ventrículo cuarto, 86, 90, 94, 102, **112**
– derecho, 233, **242**, 245, 248, 251, 253,
258, 263
– izquierdo, **242**, 245, 248, 250, 253, 258,
263, 277
– lateral, 104, **112**, 114, 116
– tercero, 86, 94, **112**, 117
Vermis, **102**, 106
Vértebra(s), **184**, 186
– articulaciones, 190
– cervical, **152**, 188
– lumbar, 190
– torácica, 190, **191**
Vértice del corazón, 246, 271

Vértice del pulmón, 239
Veru montanum. *Ver* Colículo seminal
Vesícula biliar, **286**, 288, 292,
299, 304
– seminal, **324**, 327, 330, 337
– radiografía, 287
Vestíbulo de la vagina, 342, 355
– laríngeo, 147
Vía auditiva, 129
– visual, 135
Vómer, 45

Y

Yeyuno, 281, 291, 294, 311
Yunque, 120, 124, 126

Z

Zona orbicular, 430