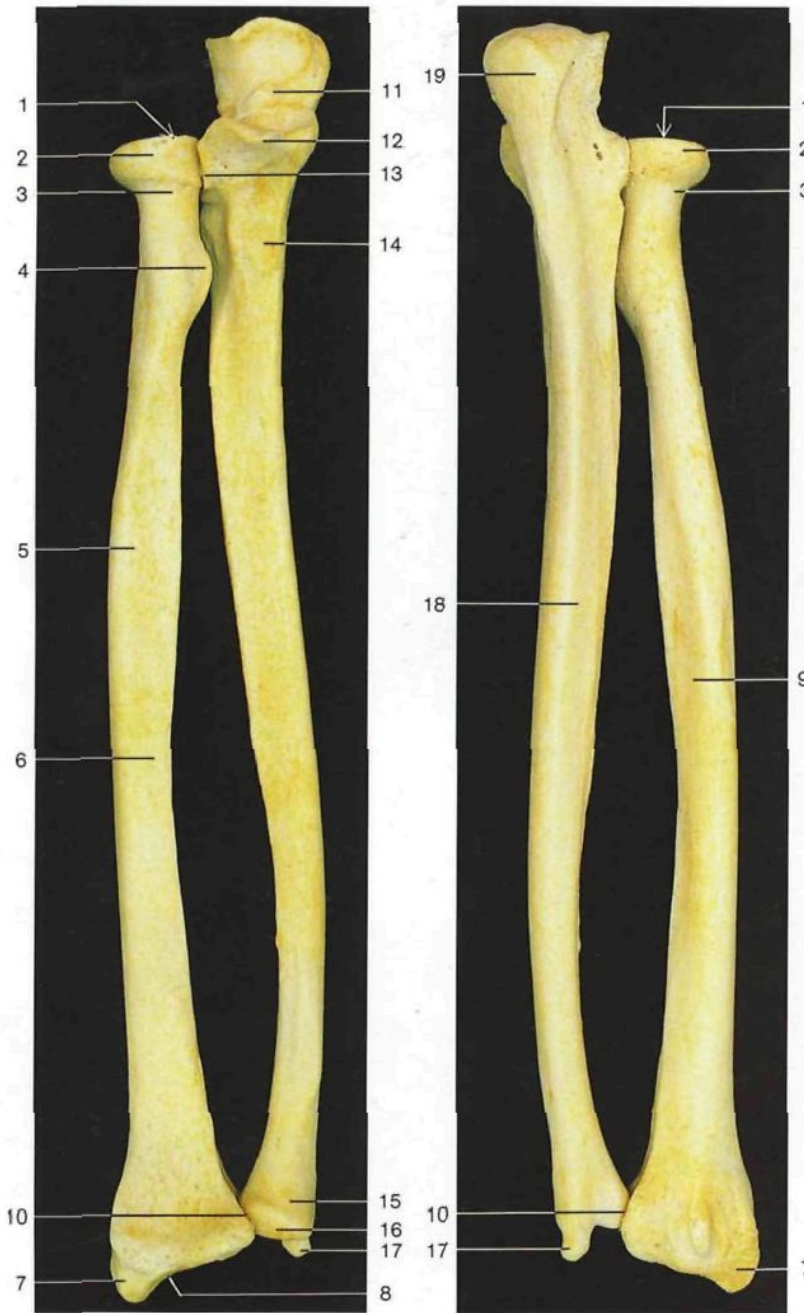

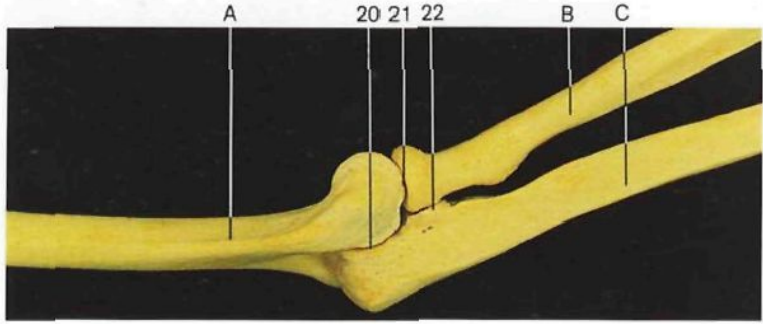


- Radio**
Radius
- 1 Cabeza con la cúpula
Caput radii, Fovea capitis
 - 2 Perímetro articular de la cabeza
Circumferentia articularis radii
 - 3 Cuello
Collum radii
 - 4 Tuberosidad bicipital [del radio]
Tuberositas bicipitis
 - 5 Cuerpo
Corpus radii
 - 6 Cara anterior
Facies ant. radii
 - 7 Apófisis estiloides
Proc. styloideus radii
 - 8 Cara articular carpiana
Facies articularis carpea
 - 9 Cara posterior
Facies post. radii
 - 10 Cavidad sigmoidea
Incisura ulnaris radii

- Cúbito**
Ulna
- 11 Cavidad sigmoidea mayor [Escotadura troclear]
Incisura trochlearis
 - 12 Apófisis coronoideas
Proc. coronoideus
 - 13 Cavidad sigmoidea menor [Escotadura radial]
Incisura radialis
 - 14 Tuberosidad
Tuberositas ulnae
 - 15 Cabeza
Caput ulnae
 - 16 Perímetro articular de la cabeza
Circumferentia articularis ulnae
 - 17 Apófisis estiloides
Proc. styloideus ulnae
 - 18 Cara posterior
Facies post. ulnae
 - 19 Olécranon
Olecranon

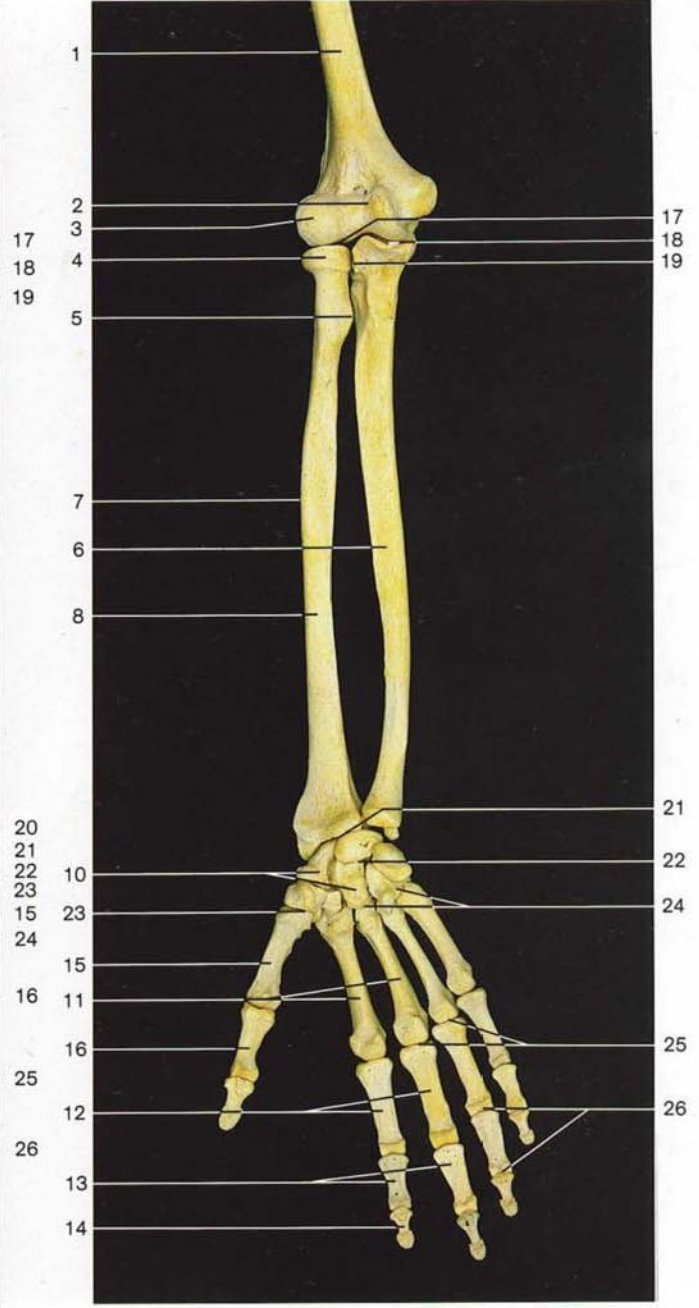
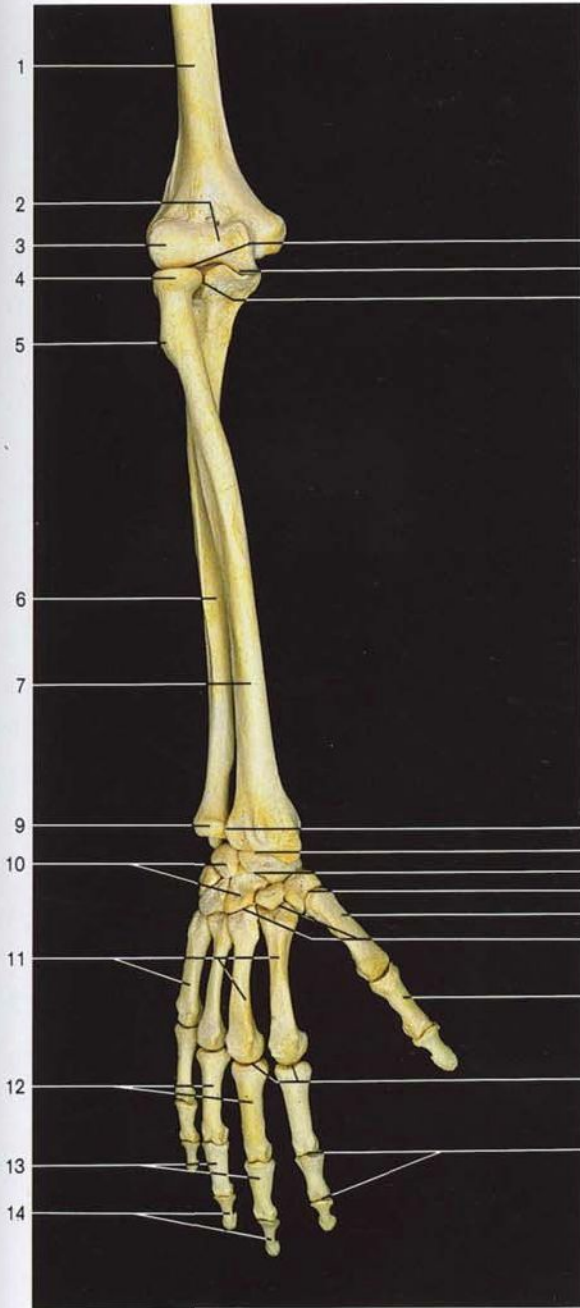
Huesos del antebrazo derecho, radio y cúbito (vista anterior).

Huesos del antebrazo derecho radio y cúbito (vista posterior).



Huesos de la articulación del codo derecho (vista lateral).

- Articulación del codo derecho**
(situación de las articulaciones que la forman)
- Articulatio cubiti**
- 20 Articulación humerocubital
Articulatio humero-ulnaris
 - 21 Articulación humerorradial
Articulatio humeroradialis
 - 22 Articulación radiocubital proximal
Articulatio radio-ulnaris prox.
- A Húmero
Humerus
B Radio
Radius
C Cúbito
Ulna

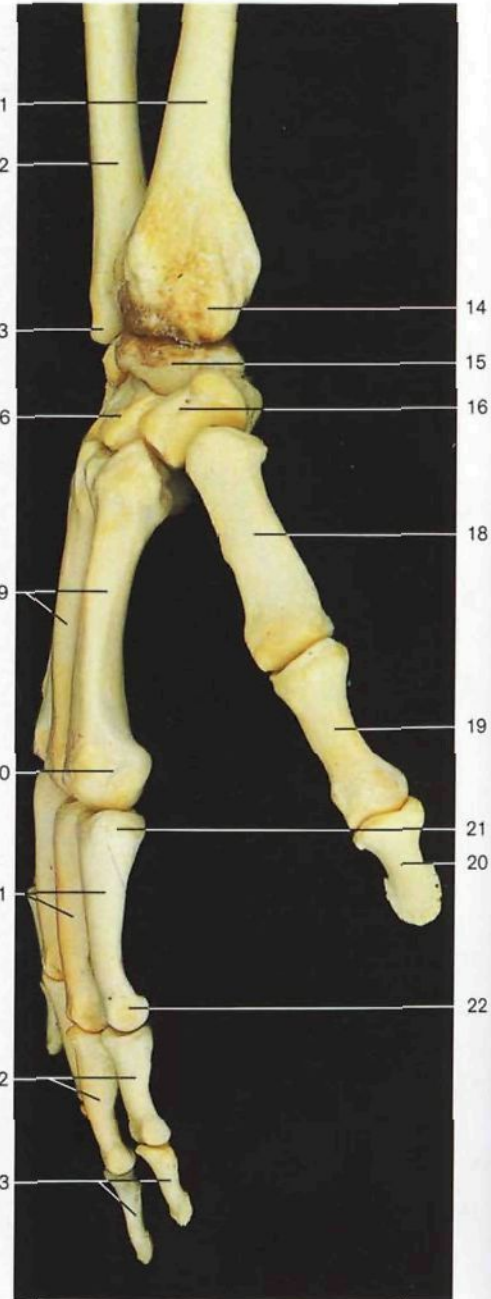
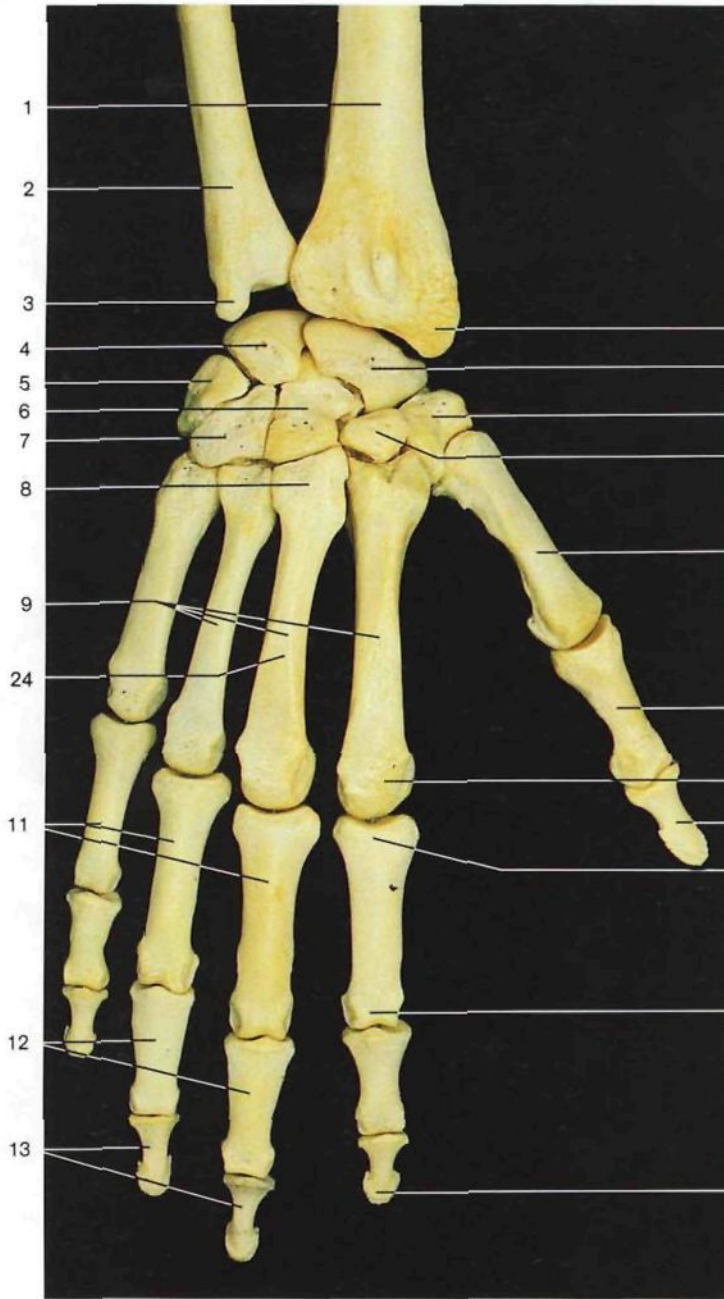


Esqueleto del antebrazo y mano derechos en pronación. Esqueleto del antebrazo y mano derechos en supinación.

- 1 Húmero
Humerus
- 2 Tróclea humeral
Trochlea humeri
- 3 Cóndilo humeral
Capitulum humeri
- 4 Perímetro articular de la cabeza del radio
Circumferentia articularis radii
- 5 Tuberosidad bicapital [del radio]
Tuberositas radii
- 6 Cara anterior del **cúbito**
Ulna, Facies ant.
- 7 Cara posterior del **radio**
Radius, Facies ant.
- 8 Cara anterior del radio
Radius, Facies ant.
- 9 Perímetro articular de la cabeza del cúbito
Circumferentia articularis ulnae

- 10 **Carpó** (huesos del carpo)
Carpus (Ossa carpi [Carpalia])
 - 11 **Metacarpo** (huesos metacarpianos)
Metacarpus (Ossa metacarpalia [metacarpi])
 - 12 Falanges proximales
Phalanges proximales
 - 13 Falanges medias
Phalanges mediae
 - 14 Falanges distales
Phalanges distales
 - 15 Primer metacarpiano
Os metacarpale I
 - 16 Falange proximal del pulgar
Phalanx prox. pollicis
- Articulaciones** (localización)
Articulaciones
- 17 Articulación humerorradial
Articulatio humeroradialis

- 18 Articulación humerocubital
Articulatio humero-ulnaris
- 19 Articulación radiocubital proximal
Articulatio radio-ulnaris prox.
- 20 Articulación radiocubital distal
Articulatio radio-ulnaris dist.
- 21 Articulación radiocarpiana
Articulatio radiocarpalis
- 22 Articulación mediocarpiana
Articulatio mediocarpalis
- 23 Articulación carpometacarpiana del pulgar
Articulatio carpometacarpalis pollicis
- 24 Articulaciones carpometacarpianas
Articulaciones carpometacarpales
- 25 Articulaciones metacarpofalángicas
Articulaciones metacarpophalangeales
- 26 Articulaciones interfalángicas de la mano
Articulaciones interphalangeales manus



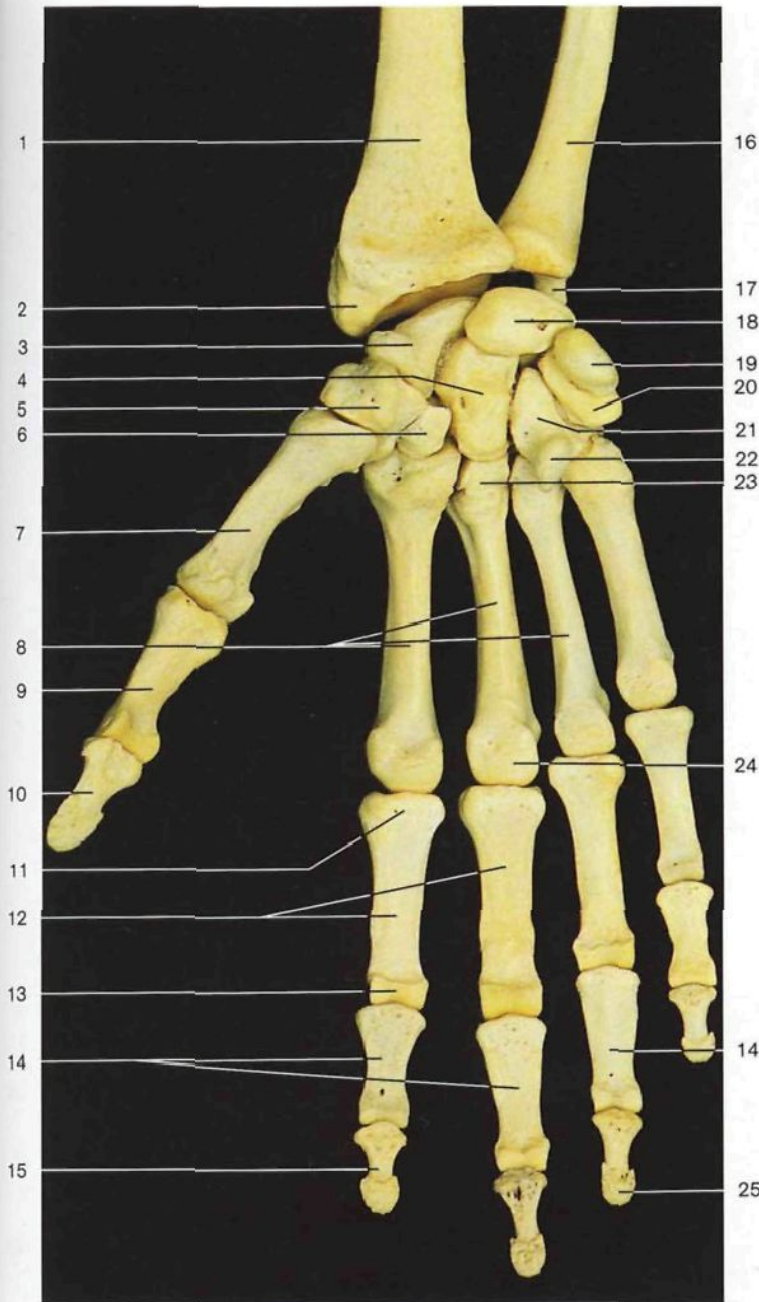
Esqueleto de la mano y antebrazo derechos (cara dorsal).

Esqueleto de la mano y antebrazo derechos (vista lateral).

- 1 Radio
Radius
 - 2 Cúbito
Ulna
 - 3 Apófisis estiloides del cúbito
Proc. styloideus ulnae
 - 4 Hueso semilunar
Os lunatum
 - 5 Hueso piramidal
Os triquetrum
 - 6 Hueso grande
Os capitatum
 - 7 Hueso ganchoso
Os hamatum
 - 8 Base del tercer metacarpiano
Basis metacarpalis III
- Huesos del carpo**
Ossa carpi

- 9 Metacarpianos
Ossa metacarpi [Metacarpalia]
 - 10 Cabeza del segundo metacarpiano
Caput metacarpale
 - 11 Falanges proximales de la mano
Phalanges proximales manus
 - 12 Falanges medias
Phalanges mediae
 - 13 Falanges distales
Phalanges distales
 - 14 Apófisis estiloides del radio
Proc. styloideus radii
 - 15 Hueso escafoides
Os scaphoideum
 - 16 Hueso trapecio
Os trapecium
 - 17 Hueso trapezoides
Os trapezoideum
- Huesos del carpo**
Ossa carpi

- 18 Primer metacarpiano
Os metacarpale I
- 19 Falange proximal del pulgar
Phalanx prox. pollicis
- 20 Falange distal del pulgar
Phalanx dist. pollicis
- 21 Base de la falange proximal del dedo índice
Basis phalangis II
- 22 Cabeza de la falange proximal del dedo índice
Caput phalangis prox. II
- 23 Extremidad ungueal
Taberositas phalangis dist.
- 24 Cuerpo del tercer metacarpiano
Corpus metacarpalis III

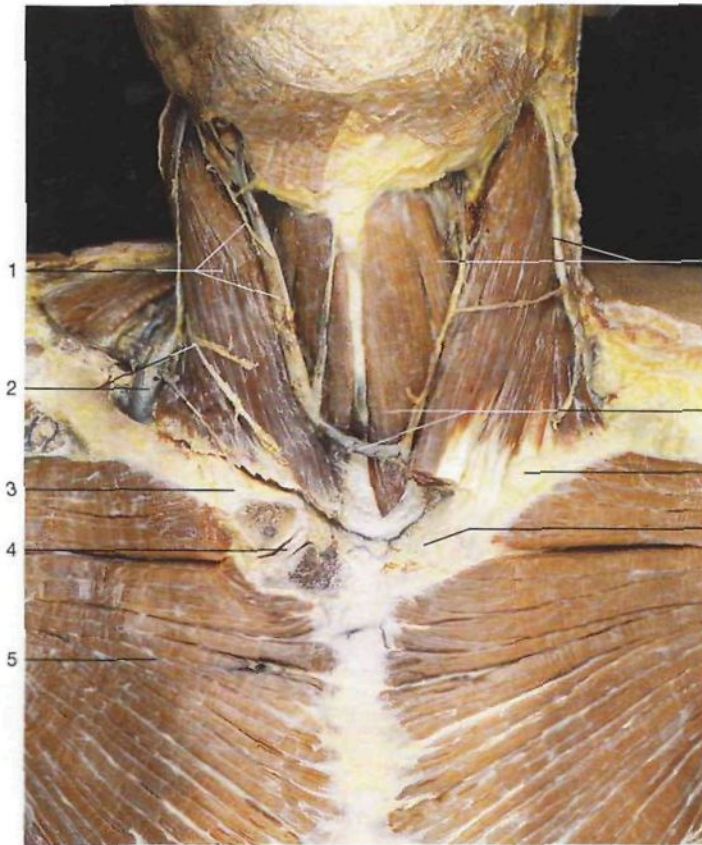


Esqueleto de la mano y antebrazo derechos (cara palmar).

- | | | |
|----|--|---|
| 1 | Radio | |
| | <i>Radius</i> | |
| 2 | Apófisis estiloides del radio | |
| | <i>Proc. styloideus radii</i> | |
| 3 | Hueso escafoides | } Huesos del carpo <i>Ossa carpi [Carpalia]</i> |
| | <i>Os scaphoideum</i> | |
| 4 | Hueso grande | |
| | <i>Os capitatum</i> | |
| 5 | Hueso trapecio | |
| | <i>Os trapezium</i> | |
| 6 | Hueso trapezoides | |
| | <i>Os trapezoideum</i> | |
| 7 | Primer metacarpiano | |
| | <i>Os metacarpale I</i> | |
| 8 | Segundo a cuarto metacarpiano | |
| | <i>Ossa metacarpalia II-IV</i> | |
| 9 | Falange proximal del pulgar | |
| | <i>Phalanx prox. pollicis</i> | |
| 10 | Falange distal del pulgar | |
| | <i>Phalanx dist. pollicis</i> | |
| 11 | Base de la falange proximal del índice | |
| | <i>Basis phalangis prox. II</i> | |
| 12 | Falanges proximales de la mano | |
| | <i>Phalanges proximales manus</i> | |
| 13 | Cabeza de la falange proximal del índice | |
| | <i>Caput phalangis prox. II</i> | |
| 14 | Falange intermedia | |
| | <i>Phalanges mediae</i> | |
| 15 | Falange distal | |
| | <i>Phalanx dist.</i> | |
| 16 | Cúbito | |
| | <i>Ulna</i> | |
| 17 | Apófisis estiloides del cúbito | |
| | <i>Proc. styloideus ulnae</i> | |
| 18 | Hueso semilunar | } Huesos del carpo <i>Ossa carpi [Carpalia]</i> |
| | <i>Os lunatum</i> | |
| 19 | Hueso pisiforme | |
| | <i>Os pisiforme</i> | |
| 20 | Hueso piramidal | |
| | <i>Os triquetrum</i> | |
| 21 | Hueso ganchoso | |
| | <i>Os hamatum</i> | |
| 22 | Apófisis unciforme del ganchoso | |
| | <i>Hamulus ossis hamati</i> | |
| 23 | Base del tercer metacarpiano | |
| | <i>Basis metacarpalis III</i> | |
| 24 | Cabeza del tercer metacarpiano | |
| | <i>Caput metacarpalis III</i> | |
| 25 | Extremidad ungueal | |
| | <i>Tuberositas phalangis dist.</i> | |

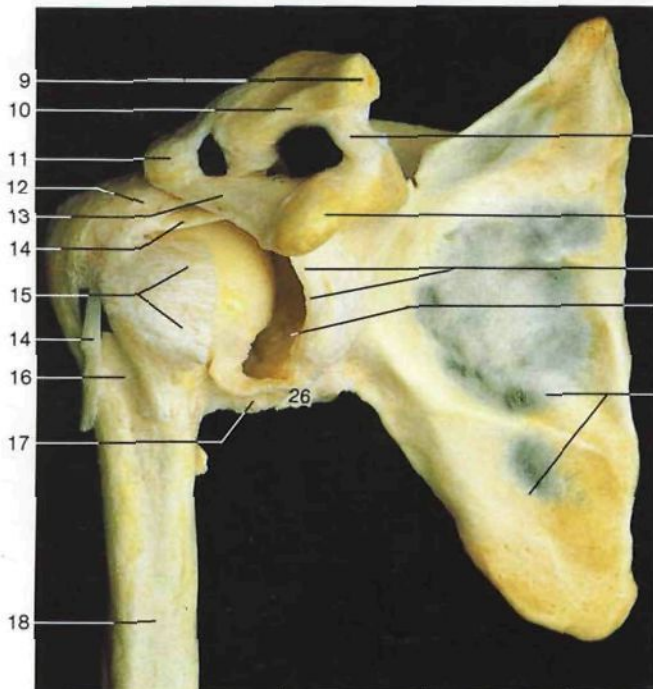
La mano humana es una de las estructuras del cuerpo más admirables. La articulación carpometacarpiana del pulgar, del tipo por encaje recíproco, favorece una amplia movilidad que permite al pulgar contactar con los otros dedos, convirtiendo a la mano en un instrumento para la prensión y la expresión psi-

cológica. Filogenéticamente estas nuevas funciones aparecen cuando se adquiere la posición bípeda. Un requisito inexcusable para el desarrollo de las culturas humanas ha sido, además de la diferenciación del encéfalo, el desarrollo de un órgano capaz de realizar las ideas: la mano humana.

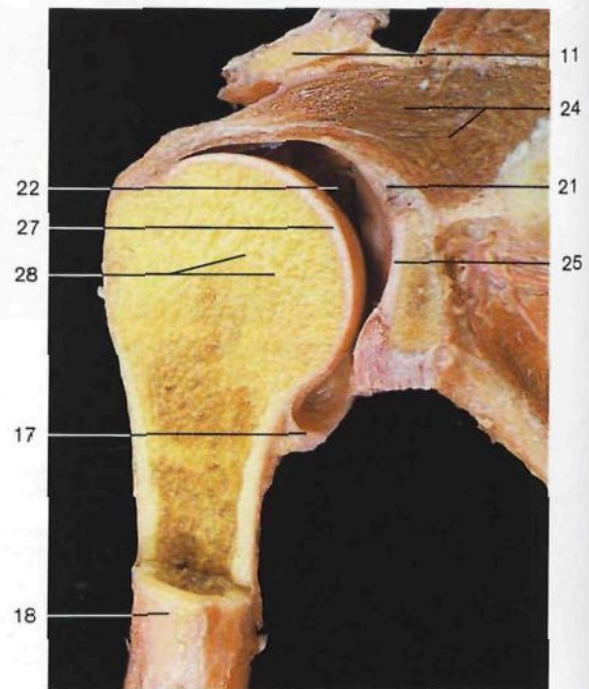


Articulación esternocostoclavicular (Articulatio sternoclavicularis) derecha (vista anterior). En el lado derecho se ha abierto la cavidad articular mediante un corte frontal. Obsérvese el fibrocartilago intraarticular.

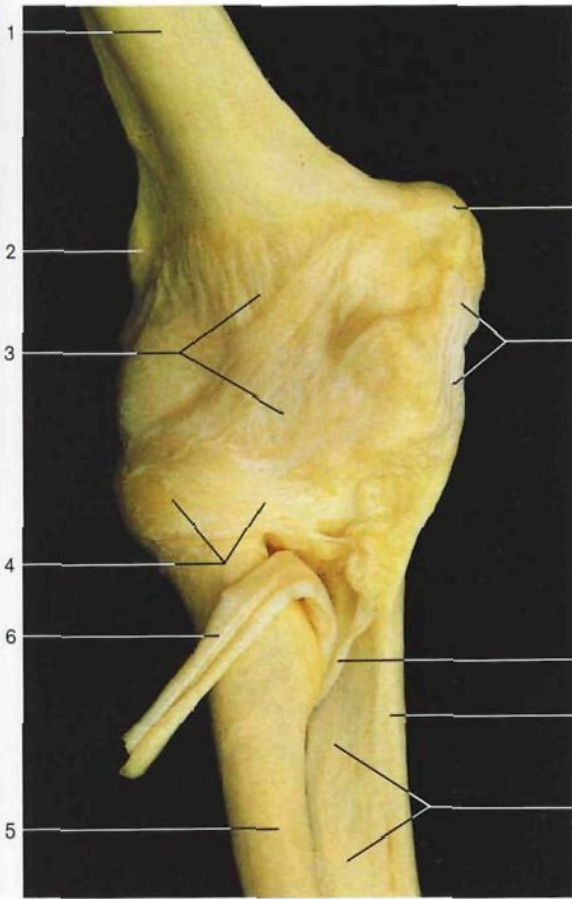
- | | |
|--|---|
| <p>1 Músculo esternocleidomastoideo, ramo cervical del nervio facial y vena yugular anterior <i>M. sternocleidomastoideus, N. facialis [VII] (R. colli [cervicalis]), V. jugularis ant.</i></p> <p>2 Vena yugular externa y nervio cervical transverso <i>V. jugularis ext., N. transversus colli</i></p> <p>3 Clavícula <i>Clavicula</i></p> <p>4 Articulación esternocostoclavicular (abierto) con fibrocartilago intraarticular <i>Articulatio sternoclavicularis, Discus articularis</i></p> <p>5 Músculo pectoral mayor <i>M. pectoralis major</i></p> <p>6 Músculo omohioideo y vena yugular externa <i>M. omohyoideus, V. jugularis ext.</i></p> <p>7 Arco venoso yugular y músculo esternohioideo <i>Arcus venosus jugularis, M. sternohyoideus</i></p> <p>8 Articulación esternocostoclavicular <i>Articulatio sternoclavicularis</i></p> <p>9 Extremidad acromial de la clavícula <i>Clavicula (Extremitas acromialis)</i></p> <p>10 Articulación acromioclavicular <i>Articulatio acromioclavicularis</i></p> <p>11 Acromion <i>Acromion</i></p> <p>12 Tendón del músculo supraespinoso (unido a la cápsula articular) <i>M. supraspinatus, Tendo</i></p> <p>13 Ligamento acromiocracicoideo <i>Lig. coraco-acromiale</i></p> | <p>14 Tendón de la porción larga del músculo bíceps braquial <i>Caput longum, Mm. bicipitis brachii, Tendo</i></p> <p>15 Tendón del músculo subescapular (unido a la cápsula articular) <i>M. subscapularis, Tendo</i></p> <p>16 Corredera bicipital [Surco intertubercular] <i>Sulcus intertubercularis</i></p> <p>17 Cápsula articular de la articulación escapulohumeral <i>Capsula articularis, Articulatio humeri</i></p> <p>18 Húmero <i>Humerus</i></p> <p>19 Ligamento trapezoide <i>Lig. trapezoideum</i></p> <p>20 Apófisis coracoides <i>Proc. coracoides</i></p> <p>21 Rodete glenoidale <i>Labrum glenoidale</i></p> <p>22 Articulación escapulohumeral (cavidad articular) <i>Articulatio humeri [glenohumeralis] (Cavitas articularis)</i></p> <p>23 Escápula <i>Scapula</i></p> <p>24 Músculo supraespinoso <i>M. supraspinatus</i></p> <p>25 Cavidad glenoidale (cartilago articular) <i>Cavitas glenoidalis (Cartilago articularis)</i></p> <p>26 Tendón de la porción larga del músculo tríceps braquial <i>Caput longum mm. tricipitis brachii, Tendo</i></p> <p>27 Cabeza del húmero (cartilago articular) <i>Caput humeri (Cartilago articularis)</i></p> <p>28 Línea epifisaria <i>Línea epiphysialis</i></p> |
|--|---|



Articulación escapulohumeral (Articulatio humeri) derecha. Se ha resecado la cara anterior de la cápsula articular y se ha desplazado ligeramente hacia fuera la cabeza del húmero para mostrar la cavidad articular.

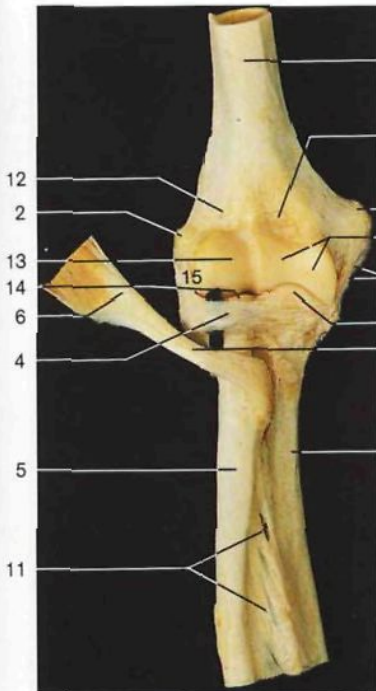


Corte frontal de la articulación escapulohumeral derecha (vista anterior).

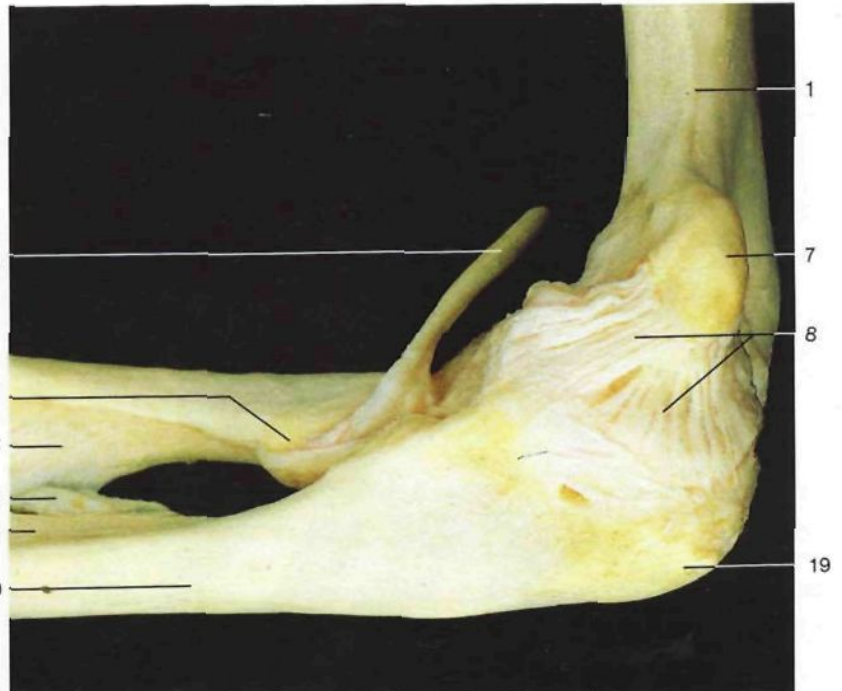


- 1 Húmero
Humerus
- 2 Epicóndilo humeral
Epicondylus lat. humeri
- 3 Cápsula articular
Capsula articularis
- 4 Ligamento anular del radio
Lig. anulare radii
- 5 Radio
Radius
- 6 Tendón del músculo bíceps braquial
M. biceps brachii, Tendo
- 7 Epitróclea
Epicondylus med. humeri
- 8 Ligamento lateral interno [colateral cubital]
Lig. collaterale ulnare
- 9 Cuerda oblicua [ligamentosa de Weitbrecht]
Chorda obliqua
- 10 Cúbito
Ulna
- 11 Membrana interósea del antebrazo
Membrana interossea antebrachii
- 12 Fosa condílea
Fossa radialis
- 13 Cóndilo humeral
Capitulum humeri
- 14 Cabeza del radio
Caput radii
- 15 Ligamento lateral externo [colateral radial]
Lig. collaterale radiale
- 16 Fosa coronoidea
Fossa coronoidea
- 17 Tróclea humeral
Trochlea humeri
- 18 Apófisis coronoideas del cúbito
Proc. coronoideus ulnae
- 19 Olécranon
Olecranon
- 20 Tuberosidad bicipital [del radio]
Tuberositas radii

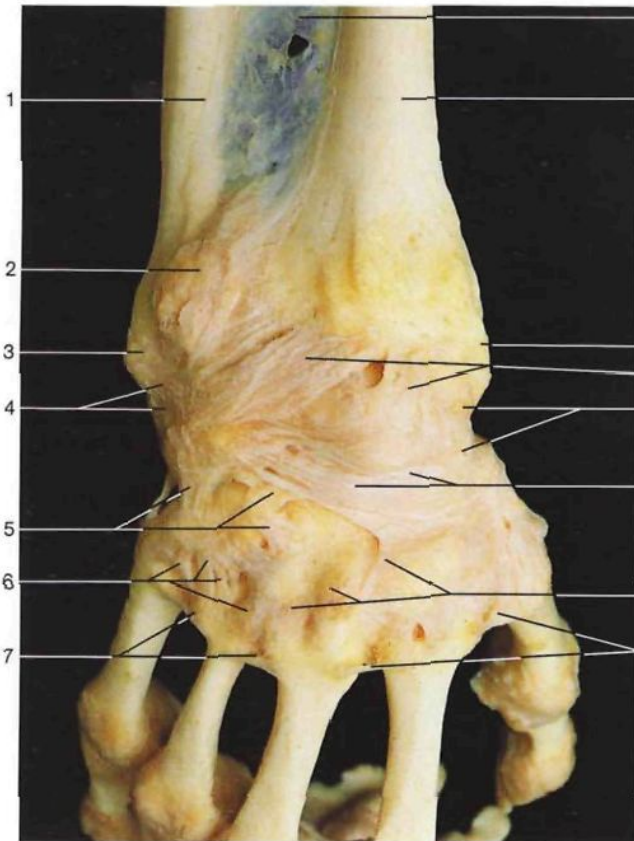
Ligamentos de la articulación del codo (vista anterior).



Articulación del codo (*Articulatio cubiti*) con sus ligamentos (vista anterior). Se ha resecao la cápsula articular para mostrar el ligamento anular.

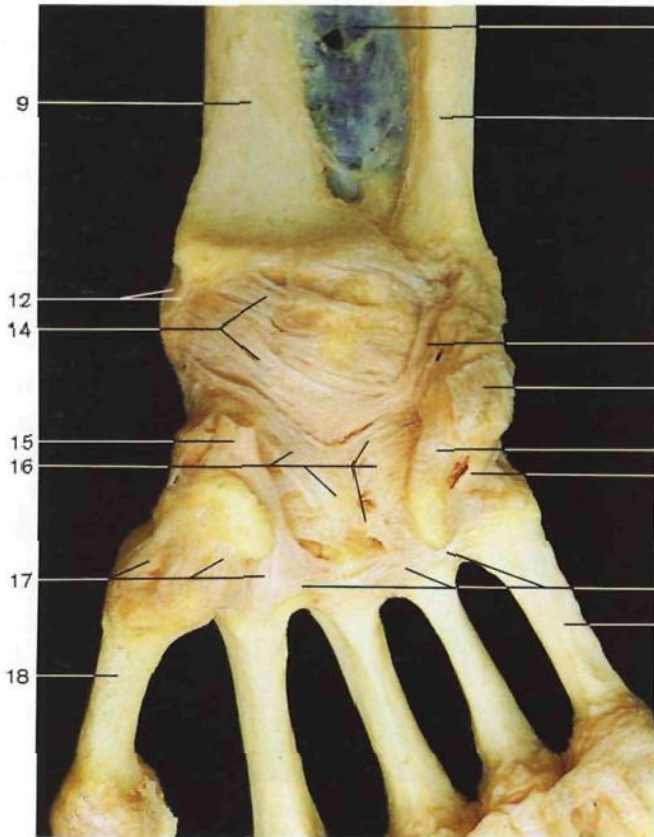


Ligamento lateral interno [colateral cubital] de la articulación del codo (vista medial).



Ligamentos de la mano y de la muñeca (vista dorsal).

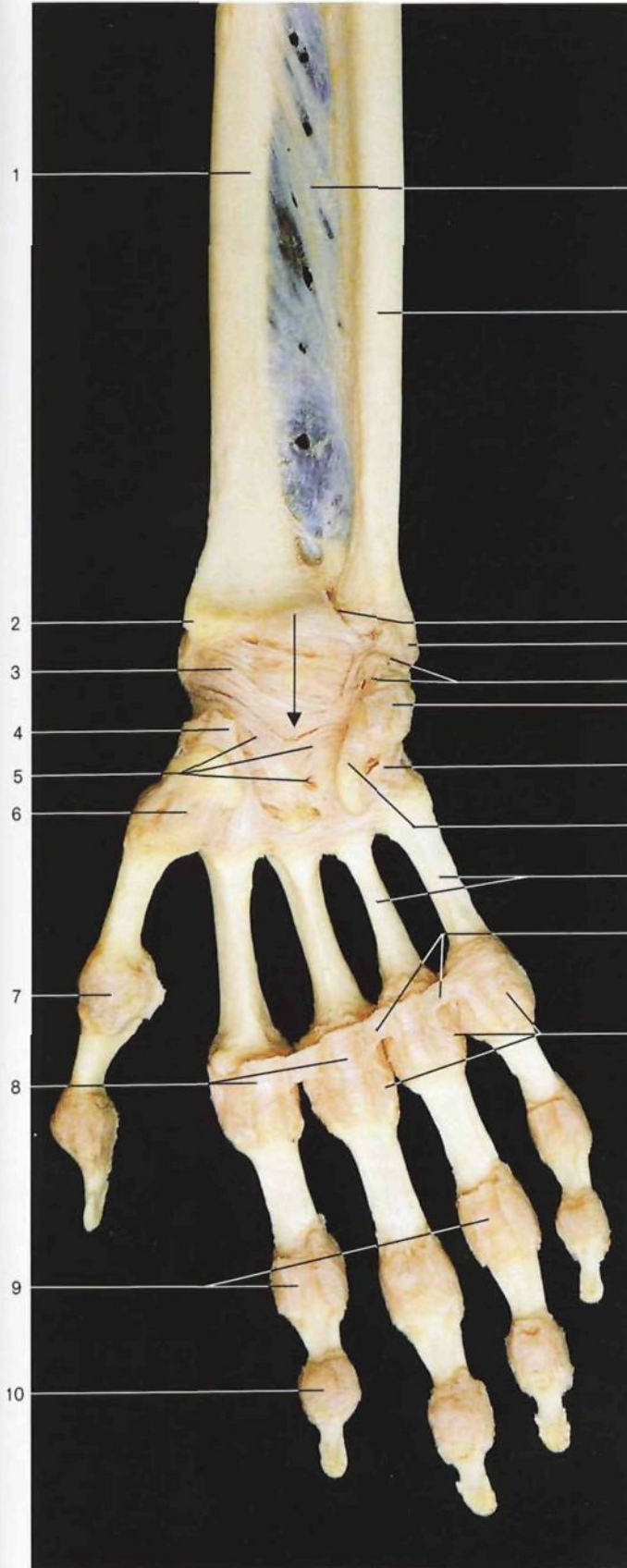
- 1 Cúbito
- 2 *Ulna*
- 3 Exostosis (patológico)
- 4 Cabeza del cúbito
- 5 *Caput ulnae*
- 6 **Ligamento lateral interno [colateral cubital del carpo]**
Lig. collaterale carpi ulnare
- 7 Ligamentos intercarpianos dorsales
Ligg. intercarpalia dorsalia
- 8 Ligamentos carpometacarpianos dorsales
Ligg. carpometacarpalia dorsalia
- 9 Ligamentos intermetacarpianos dorsales
Ligg. metacarpalia dorsalia
- 10 Membrana interósea del antebrazo
Membrana interossea antebrachii
- 11 Radio
Radius
- 12 Apófisis estiloides del radio
Proc. styloideus radii
- 13 **Ligamento radiocarpiano dorsal**
Lig. radiocarpale dorsale
- 14 Ligamento lateral externo [colateral radial del carpo]
Lig. collaterale carpi radiale
- 15 Cápsula articular
Capsula articularis
- 16 **Ligamento radiocarpiano palmar**
Lig. radiocarpale palmare
- 17 Tendón del músculo palmar mayor [flexor radial del carpo] (seccionado)
M. flexor carpi radialis, Tendo
- 18 Ligamento radiado anterior del carpo
Lig. carpi radiatum
- 19 Ligamentos carpometacarpianos palmares
Ligg. carpometacarpalia palmaria
- 20 Primer metacarpiano
Os metacarpale I
- 21 Ligamento cubitocarpiano palmar
Lig. ulnocarpale palmare
- 22 Tendón del músculo cubital anterior (seccionado)
M. flexor carpi ulnaris, Tendo
- 23 **Ligamento pisiunciforme**
Lig. pisohamatum
- 24 **Ligamento pisimetacarpiano**
Lig. pisometacarpale
- 25 Ligamentos intermetacarpianos palmares
Ligg. metacarpalia palmaria
- 26 Quinto metacarpiano
Os metacarpale V



Ligamentos de la mano y de la muñeca (vista palmar).

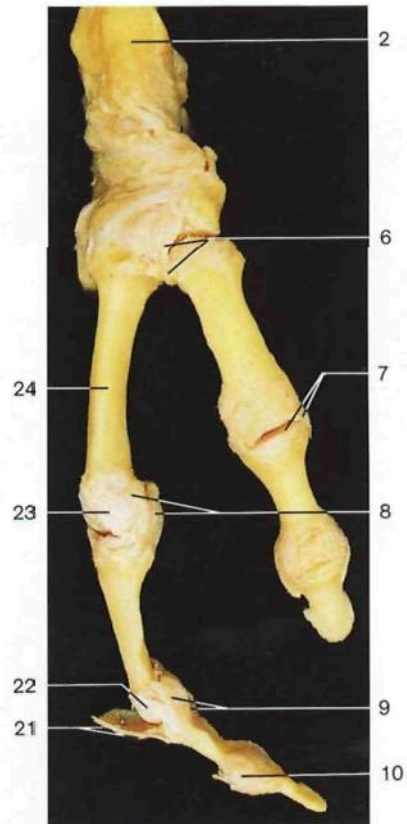
en la página 369 ▷

- 1 Radio
Radius
- 2 Apófisis estiloides del radio
Proc. styloideus radii
- 3 Ligamento radiocarpiano palmar
Lig. radiocarpale palmare
- 4 Tendón del músculo palmar mayor [flexor radial del carpo]
M. flexor carpi radialis, Tendo
- 5 Ligamento radiado anterior del carpo
Lig. carpi radiatum
- 6 Cápsula de la articulación carpometacarpiana del pulgar
Articulatio carpometacarpalis pollicis, Capsula articularis
- 7 Cápsula de la articulación metacarpofalángica del pulgar
Articulatio metacarpophalangealis I, Capsula articularis

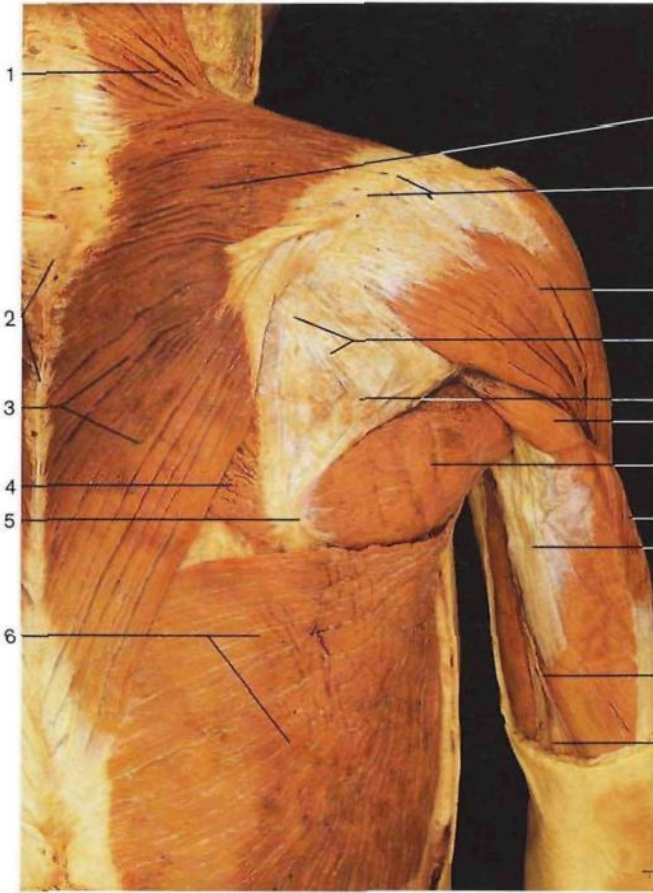


Ligamentos del antebrazo, manos y dedos (miembro derecho, vista palmar). La flecha indica la situación del conducto del carpo (*Canalis carpi*).

- 8 Ligamentos palmares y cápsulas de las articulaciones metacarpofalángicas
Ligg. palmaria et capsulae articulares, Articulationes metacarpophalangeales
- 9 Ligamentos palmares y cápsulas articulares de las articulaciones interfalángicas
Ligg. palmaria et capsulae articulares, Articulationes interphalangeales manus
- 10 Cápsula articular
Capsula articularis
- 11 Membrana interósea del antebrazo
Membrana interossea antebrachii
- 12 Cúbito
Ulna
- 13 **Articulación radiocubital distal**
Articulatio radio-ulnaris dist.
- 14 Apófisis estiloides del cúbito
Proc. styloideus ulnae
- 15 Ligamento cubitocarpiano palmar
Lig. ulnocarpale palmare
- 16 Hueso pisiforme con el tendón del músculo cubital anterior
Os pisiforme, M. flexor carpi ulnaris (Tendo)
- 17 Ligamento pisimetacarpiano
Lig. pisometacarpale
- 18 Ligamento pisiunciforme
Lig. pisihamatum
- 19 Metacarpianos
Ossa metacarpi [Metacarpalia]
- 20 Ligamento transverso profundo del metacarpo
Lig. metacarpale transversum profundum
- 21 Tendón del músculo extensor común de los dedos y cápsula articular
M. extensor digitorum, Tendo, Capsula articularis
- 22 Ligamento lateral de la **articulación interfalángica**
Lig. collaterale, Articulatio interphalangealis manus
- 23 Ligamentos laterales de las **articulaciones metacarpofalángicas**
Ligg. collateralia, Articulationes metacarpophalangeales
- 24 Segundo metacarpo
Os metacarpale II

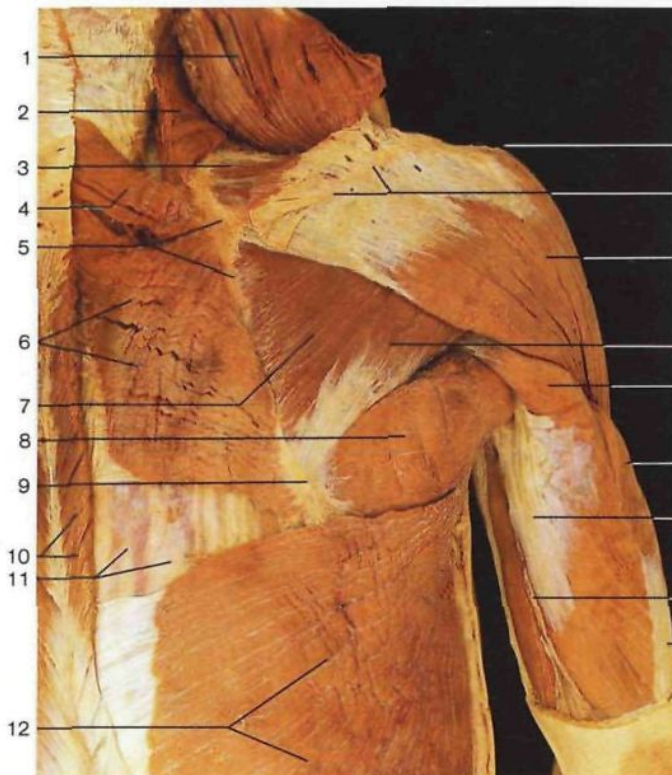


Ligamentos de los dedos (vista lateral).



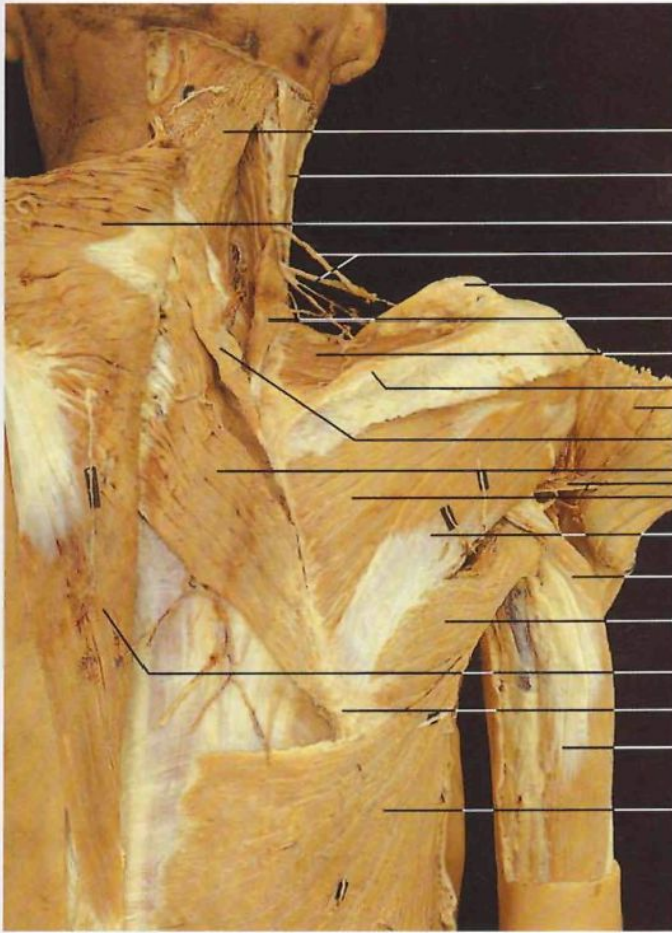
- 1 Porción descendente del **músculo trapecio**
M. trapezius
- 2 Apófisis espinosa (vértebras torácicas)
Proc. spinosus (Vertebrae thoracicae)
- 3 Porción ascendente del **músculo trapecio**
M. trapezius
- 4 **Músculo romboides mayor**
M. rhomboideus major
- 5 Ángulo inferior de la escápula
Angulus inf. scapulae
- 6 **Músculo dorsal ancho**
M. latissimus dorsi
- 7 Porción transversa del **músculo trapecio**
M. trapezius
- 8 Espina de la escápula
Spina scapulae
- 9 Porción espinosa del **músculo deltoides**
M. deltoideus
- 10 **Músculo infraespinoso con su fascia**
M. infraspinatus et Fascia
- 11 **Músculo redondo menor con su fascia**
M. teres minor et Fascia
- 12 Porción larga del **músculo tríceps braquial**
Caput longum mm. tricipitis brachii
- 13 **Músculo redondo mayor**
M. teres major
- 14 **Músculo vasto lateral** [cabeza lateral del **músculo tríceps braquial**]
Caput lat. mm. tricipitis brachii
- 15 **Músculo vasto medial** [cabeza medial del **músculo tríceps braquial**]
Caput med. mm. tricipitis brachii
- 16 Tabique intermuscular medial del brazo
Septum intermusculare brachii mediale
- 17 Nervio cubital [ulnar]
N. ulnaris
- 18 Olécranon
Olecranon

Músculo del aparato troncoescapular y del brazo, capa superficial (vista posterior).



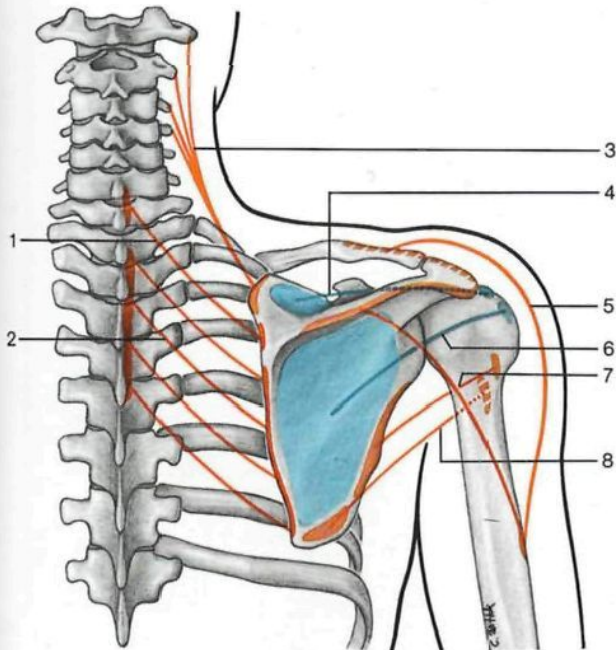
- | | |
|--|---|
| 1 Músculo trapecio (desplazado) <i>M. trapezius</i> | 13 Acromion <i>Acromion</i> |
| 2 Músculo angular de la escápula <i>M. levator scapulae</i> | 14 Espina de la escápula <i>Spina scapulae</i> |
| 3 Músculo supraespinoso <i>M. supraspinatus</i> | 15 Músculo deltoides <i>M. deltoideus</i> |
| 4 Músculo romboides menor <i>M. rhomboideus minor</i> | 16 Músculo redondo menor <i>M. teres minor</i> |
| 5 Borde medial de la escápula <i>Margo med. scapulae</i> | 17 Porción larga músculo tríceps braquial <i>Caput longum mm. tricipitis brachii</i> |
| 6 Músculo romboides mayor <i>M. rhomboideus major</i> | 18 Músculo vasto lateral [cabeza lateral del músculo tríceps braquial] <i>Caput lat. mm. tricipitis brachii</i> |
| 7 Músculo infraespinoso <i>M. infraspinatus</i> | 19 Músculo vasto medial [cabeza medial del músculo tríceps braquial] <i>Caput med. mm. tricipitis brachii</i> |
| 8 Músculo redondo mayor <i>M. teres major</i> | 20 Tabique intermuscular medial del brazo <i>Septum intermusculare brachii med.</i> |
| 9 Ángulo inferior de la escápula <i>Angulus inf. scapulae</i> | 21 Tendón del músculo tríceps braquial <i>M. triceps brachii, Tendo</i> |
| 10 Músculo trapecio (seccionado) <i>M. trapezius</i> | |
| 11 Músculos propios de la espalda con su fascia <i>Mm. dorsi proprii</i> | |
| 12 Músculo dorsal ancho <i>M. latissimus dorsi</i> | |

Músculos del aparato troncoescapular y del brazo, capa profunda (vista posterior, lado derecho). El **músculo trapecio** ha sido seccionado junto a su origen vertebral y desplazado hacia arriba.



- 1 **Músculo esplenio de la cabeza**
M. splenius capitis
- 2 **Músculo esternocleidomastoideo**
M. sternocleidomastoideus
- 3 **Músculo trapecio (rechazado)**
M. trapezius
- 4 **Nervios supraclaviculares laterales**
Nn. supraclaviculares laterales
- 5 **Clavícula**
Clavicula
- 6 **Músculo angular de la escápula**
M. levator scapulae
- 7 **Músculo supraespinoso**
M. supraspinatus
- 8 **Espina de la escápula**
Spina scapulae
- 9 **Músculo deltoides (rechazado)**
M. deltoideus
- 10 **Músculo romboides menor**
M. rhomboideus minor
- 11 **Músculo romboides mayor**
M. rhomboideus major
- 12 **Nervio circunflejo [axilar] y arteria circunfleja humeral posterior**
N. axillaris et A. circumflexa humeri post.
- 13 **Músculo infraespinoso**
M. infraspinatus
- 14 **Músculo redondo menor**
M. teres minor
- 15 **Cabeza larga del músculo tríceps braquial**
M. triceps brachii, Caput longum
- 16 **Músculo redondo mayor**
M. teres major
- 17 **Escápula, ángulo inferior**
Scapula, angulus inf.
- 18 **Músculo tríceps braquial**
M. triceps brachii
- 19 **Músculo dorsal ancho**
M. latissimus dorsi

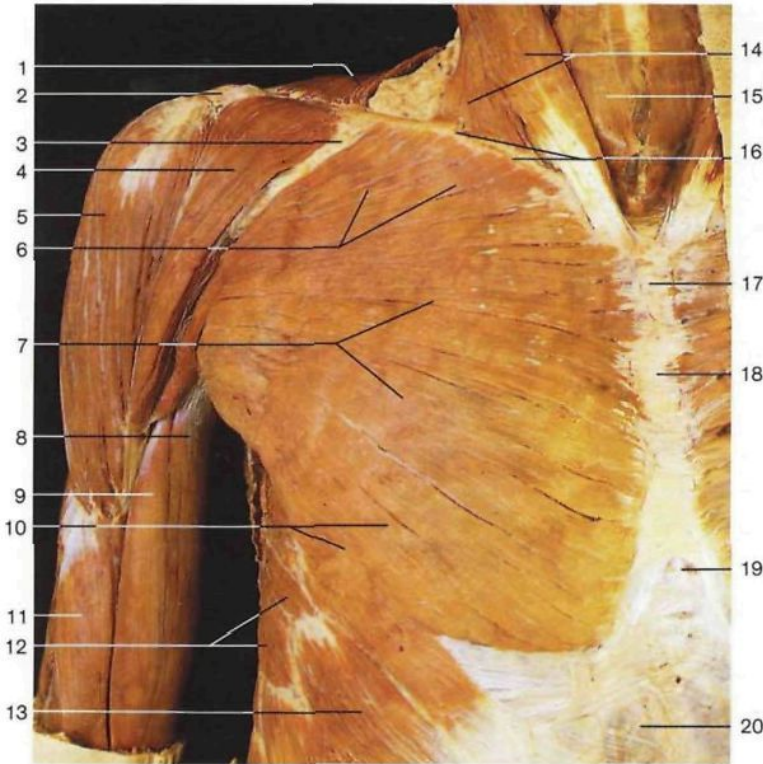
Músculos del aparato troncoescapular y del brazo, plano profundo, lado derecho (vista dorsal). Se han seccionado y separado los segmentos de los músculos trapecio y deltoides.



Esquema de los músculos del aparato troncoescapular, diagrama del trayecto de los principales músculos dorsales.

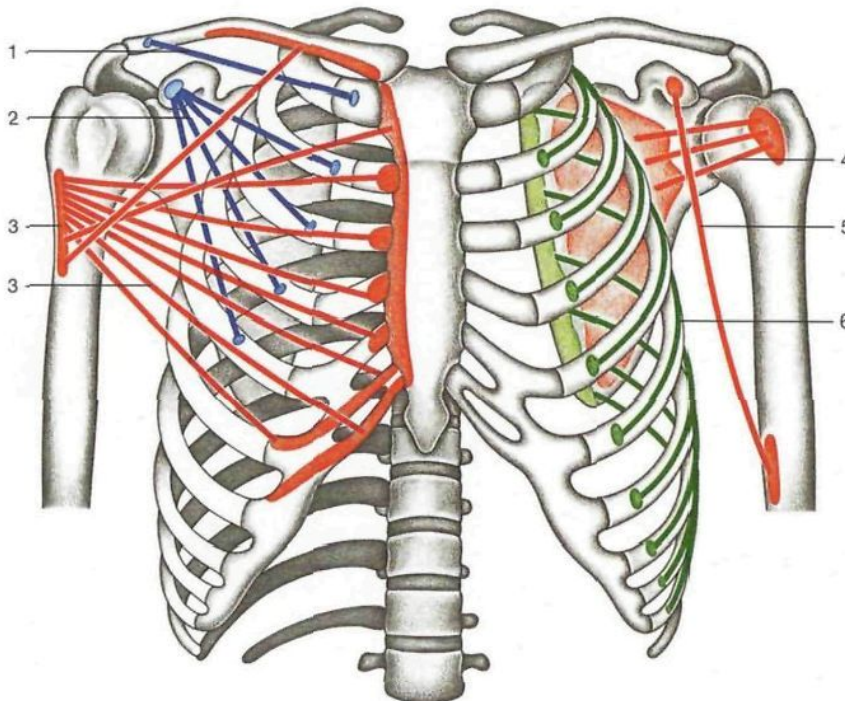
- 1 **Músculo romboides menor (rojo)**
M. rhomboideus minor
- 2 **Músculo romboides mayor (rojo)**
M. rhomboideus major
- 3 **Músculo angular de la escápula (rojo)**
M. levator scapulae
- 4 **Músculo supraespinoso (azul)**
M. supraspinatus
- 5 **Músculo deltoides (rojo)**
M. deltoideus
- 6 **Músculo infraespinoso (azul)**
M. infraspinatus
- 7 **Músculo redondo menor (rojo)**
M. teres minor
- 8 **Músculo redondo mayor (rojo)**
M. teres major

372



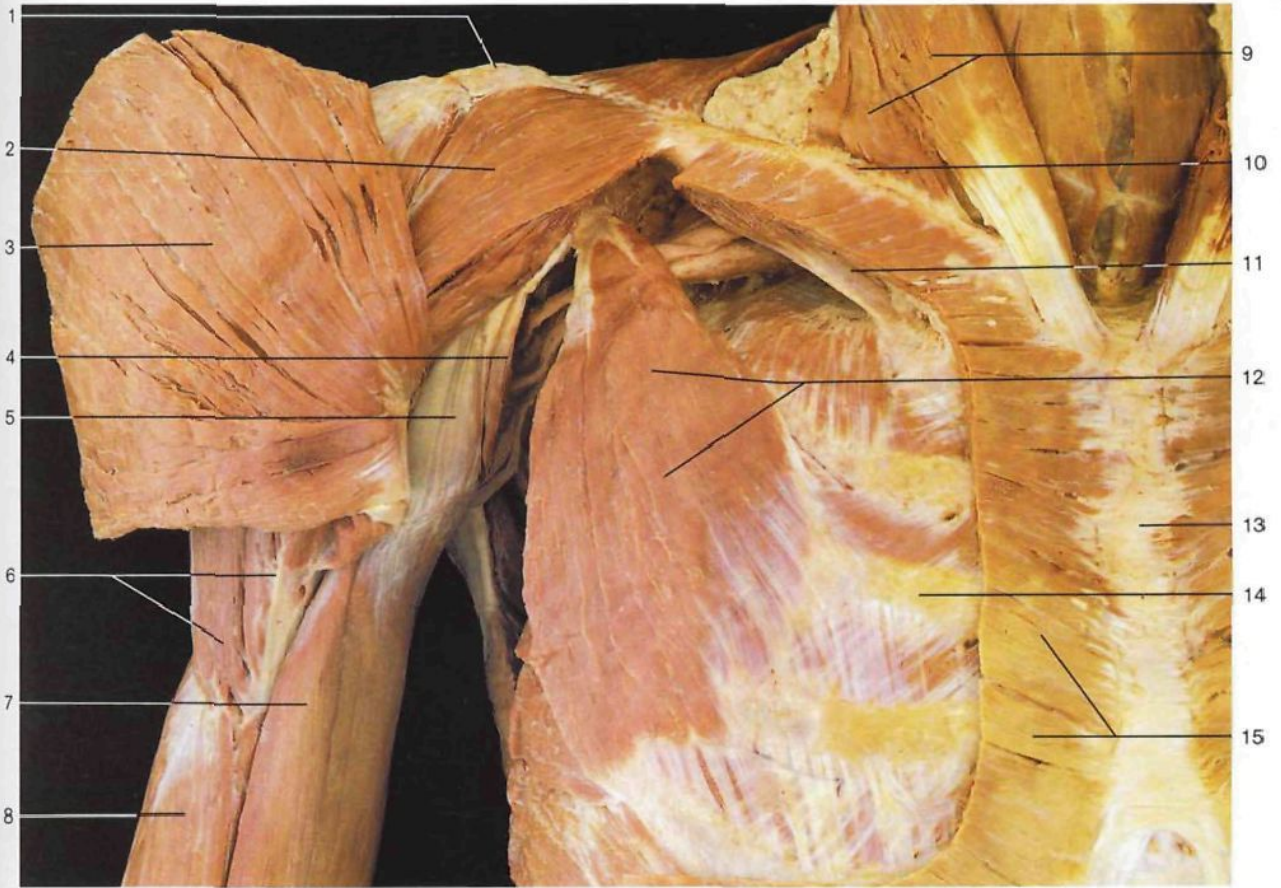
- 1 Músculo trapecio
M. trapezius
- 2 Acromion
Acromion
- 3 Triángulo deltopectoral
Trigonum clavipectorale
- 4 Porción clavicular del músculo deltoides
M. deltoideus
- 5 Porción acromial del músculo deltoides
M. deltoideus
- 6 Porción clavicular del músculo pectoral mayor
M. pectoralis major, Pars claviculáris
- 7 Porción esternocostal del músculo pectoral mayor
M. pectoralis major, Pars sternocostalis
- 8 Porción corta del músculo bíceps braquial
Caput breve mm. bicipitis brachii
- 9 Porción larga del músculo bíceps braquial
Caput longum mm. bicipitis brachii
- 10 Porción abdominal del músculo pectoral mayor
M. pectoralis major, Pars abdominalis
- 11 Músculo braquial anterior
M. brachialis
- 12 Músculo serrato anterior
M. serratus ant.
- 13 Músculo oblicuo externo [mayor] del abdomen
M. obliquus ext. abdominis
- 14 Músculo esternocleidomastoideo
M. sternocleidomastoideus
- 15 Músculos infrahioides
Mm. infrahyoidei
- 16 Clavícula
Clavicula
- 17 Manubrio esternal
Manubrium sterni
- 18 Cuerpo esternal
Corpus sterni
- 19 Apófisis xifoides
Proc. xiphoideus
- 20 Lámina anterior de la vaina de los músculos rectos del abdomen
Lamina ant. vagina mm. recti abdominis

Músculos del aparato troncoescapular y del brazo, capa superficial (vista anterior).

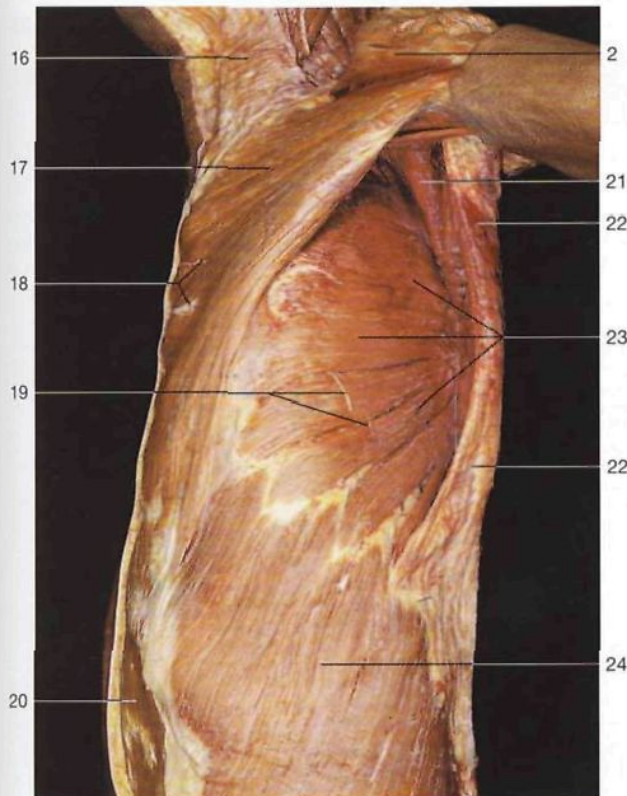


- 1 Músculo subclavio (azul)
M. subclavius
- 2 Músculo pectoral menor (azul)
M. pectoralis minor
- 3 Músculo pectoral mayor (rojo)
M. pectoralis major
- 4 Músculo subescapular
M. subscapularis
- 5 Músculo coracobraquial (rojo)
M. coracobrachialis
- 6 Músculo serrato anterior (verde)
M. serratus ant.

Esquema de la disposición de músculos del aparato troncoescapular (vista anterior).

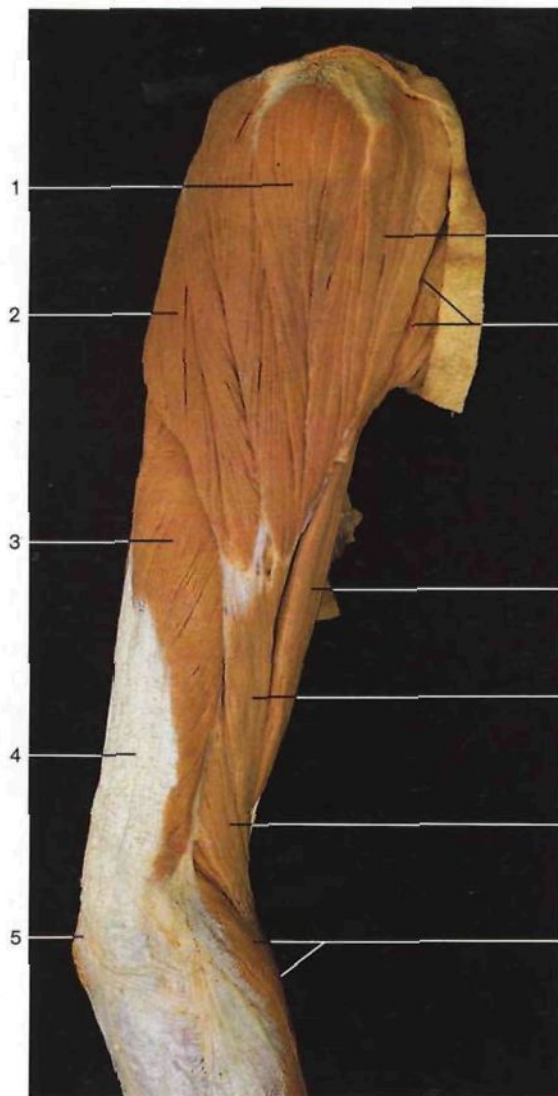


Músculos del aparato troncoescapular y del brazo, capa profunda (vista anterolateral).

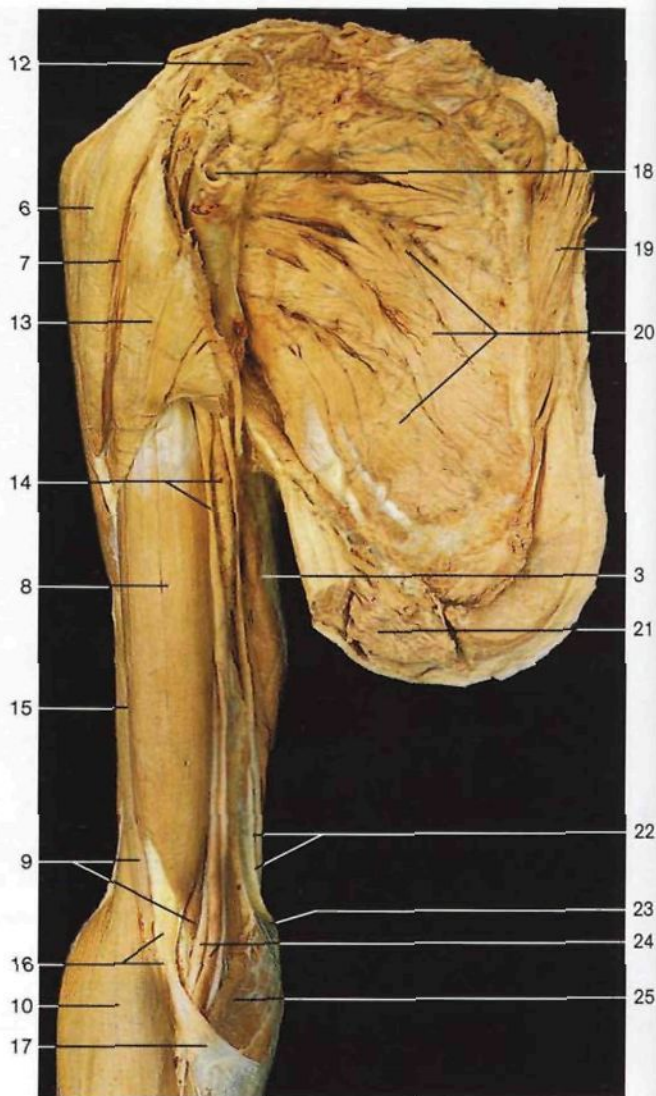


- | | | | |
|----|--|----|--|
| 1 | Acromion <i>Acromion</i> | 13 | Esternón <i>Sternum</i> |
| 2 | Porción clavicular del músculo deltoideo <i>M. deltoideus</i> | 14 | Costilla III <i>Costa III</i> |
| 3 | Músculo pectoral mayor (desplazado) <i>M. pectoralis major</i> | 15 | Músculo pectoral mayor (inserción esternal seccionada) <i>M. pectoralis major</i> |
| 4 | Músculo coracobraquial <i>M. coracobrachialis</i> | 16 | Músculo cutáneo del cuello [platisma] <i>M. platysma</i> |
| 5 | Porción corta del músculo bíceps braquial <i>Caput breve mm. bicipitis brachii</i> | 17 | Músculo pectoral mayor formando el pliegue axilar anterior <i>M. pectoralis major</i> |
| 6 | Músculo deltoideo (inserción humeral) <i>M. deltoideus</i> | 18 | Ramos cutáneos anteriores de los nervios intercostales <i>Rr. cutanei anteriores [pectorales]</i> |
| 7 | Porción larga del músculo bíceps braquial <i>Caput longum mm. bicipitis brachii</i> | 19 | Ramos cutáneos laterales de los nervios intercostales <i>Rr. cutanei laterales [pectorales]</i> |
| 8 | Músculo braquial anterior <i>M. brachialis</i> | 20 | Músculo recto mayor del abdomen <i>M. rectus abdominis</i> |
| 9 | Músculo esternocleidomastoideo <i>M. sternocleidomastoideus</i> | 21 | Músculo subescapular <i>M. subscapularis</i> |
| 10 | Clavícula <i>Clavicula</i> | 22 | Músculo dorsal ancho formando el pliegue axilar posterior <i>M. latissimus dorsi</i> |
| 11 | Músculo subclavio <i>M. subclavius</i> | 23 | Músculo serrato anterior formando la pared interna de la cavidad axilar <i>M. serratus ant.</i> |
| 12 | Músculo pectoral menor <i>M. pectoralis minor</i> | 24 | Músculo oblicuo externo [mayor] del abdomen <i>M. obliquus ext. abdominis</i> |

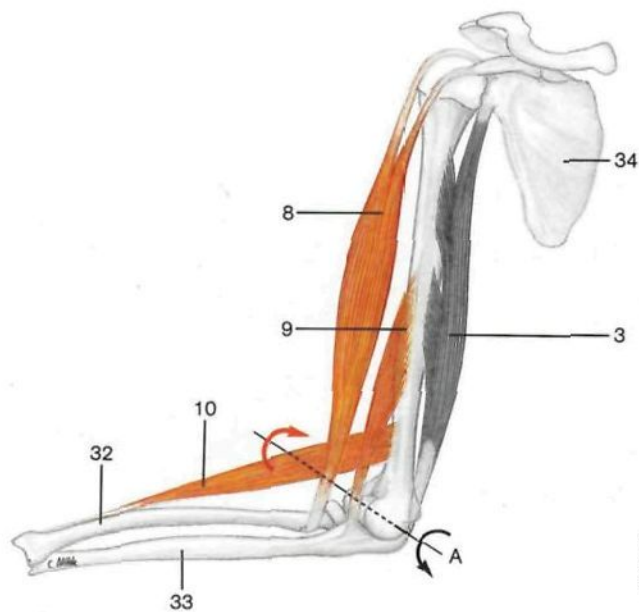
Cavidad axilar (*Fossa axillaris*) y músculo serrato anterior (*M. serratus ant.*) (lado izquierdo, vista lateral).



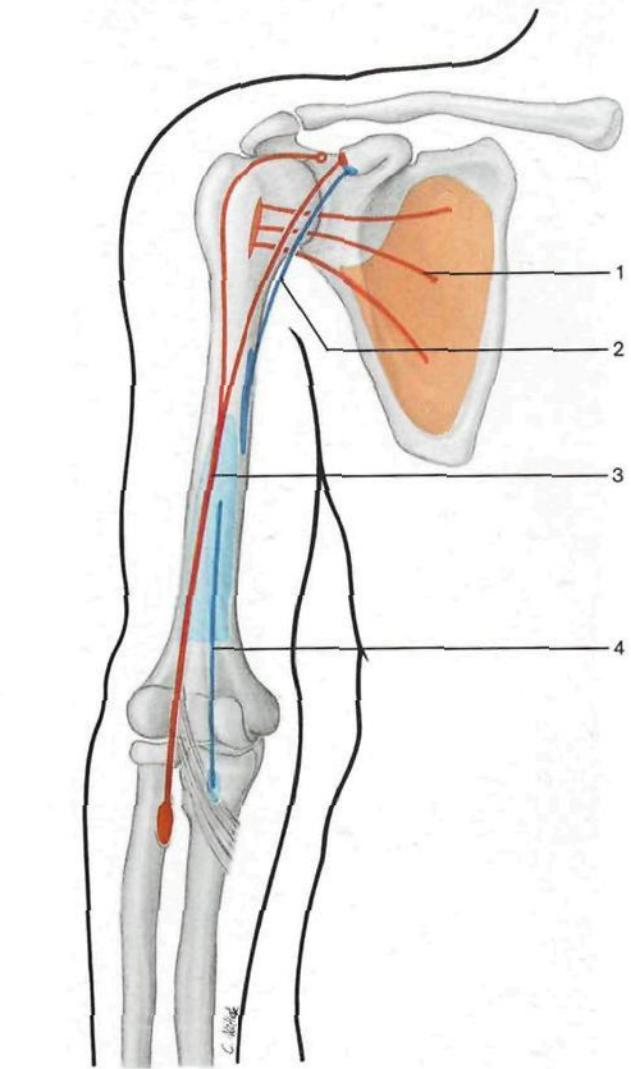
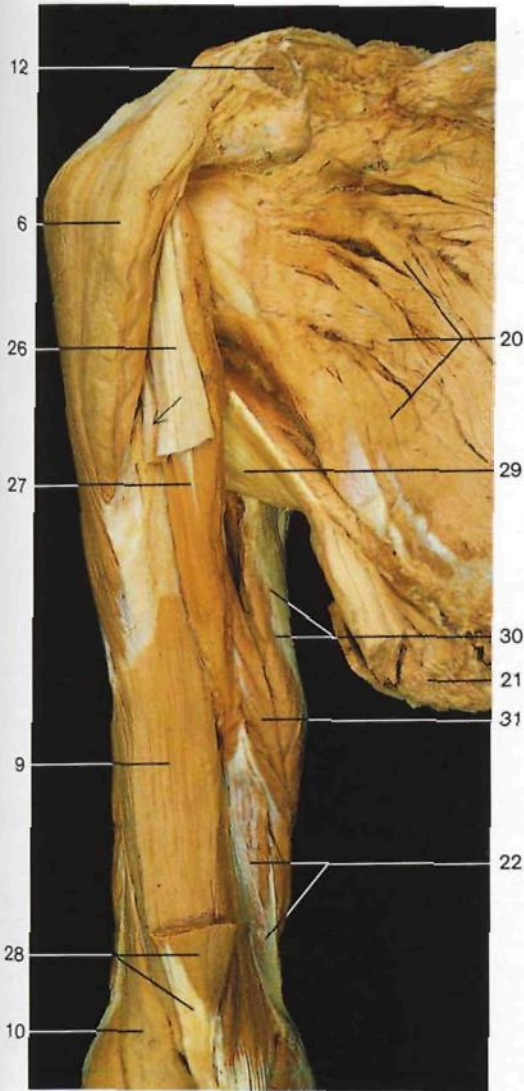Músculos del brazo derecho (vista lateral).



Músculos del brazo derecho (vista anterior). El miembro superior junto con la escápula y sus músculos han sido separados del tronco.



Esquema de la posición de los músculos flexores y extensores del brazo y su acción sobre la articulación del codo. A: eje; flechas: dirección de los movimientos (flexión: rojo; extensión: negro).



Músculos flexores del brazo derecho (vista anterior).
El músculo *biceps braquial* ha sido parcialmente resecado.
Flecha: tendón de la cabeza larga del músculo *biceps braquial*.

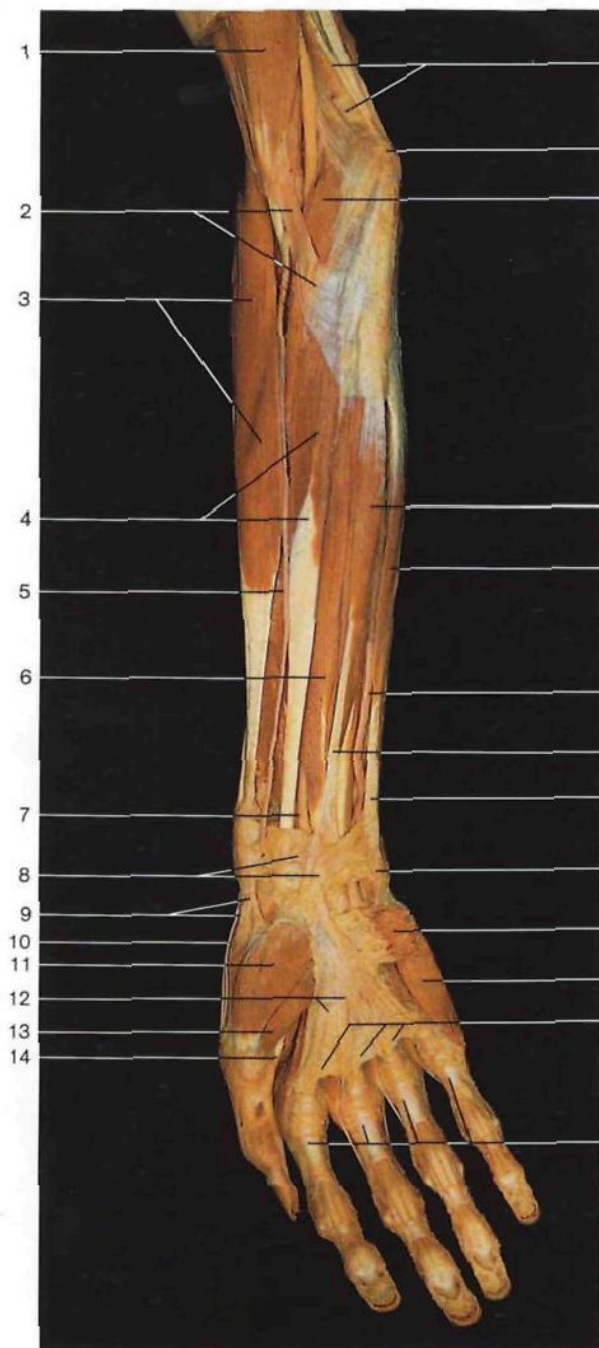
Esquema de los orígenes, inserciones y trayecto de los músculos flexores del brazo.

- 1 Porción acromial del músculo deltoideos
M. deltoideus
- 2 Porción espinal del músculo deltoideos
M. deltoideus
- 3 Músculo tríceps braquial
M. triceps brachii
- 4 Tendón del músculo tríceps braquial
M. triceps brachii, *Tendo*
- 5 Olécranon
Olecranon
- 6 Porción clavicular del músculo deltoideos
M. deltoideus
- 7 Surco deltopectoral
- 8 **Músculo *biceps braquial***
M. biceps brachii
- 9 **Músculo braquial anterior**
M. brachialis
- 10 **Músculo braquiorradial [supinador largo]**
M. brachioradialis
- 11 Músculo extensor radial largo del carpo [primer radial externo]
M. extensor carpi radialis longus
- 12 Clavícula (seccionada)
Clavicula

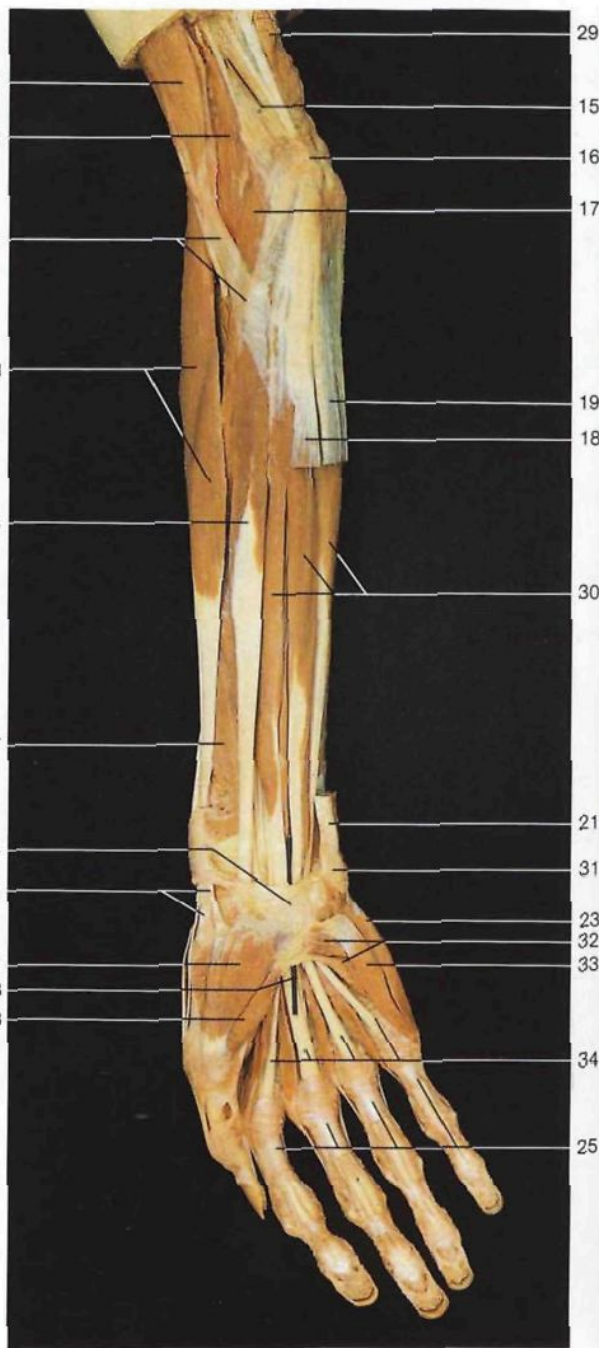
- 13 Músculo pectoral mayor
M. pectoralis major
- 14 Paquete vasculonervioso del brazo en el surco bicipital interno
Sulcus bicipitalis med. [ulnaris]
- 15 Surco bicipital lateral
Sulcus bicipitalis lat. [radialis]
- 16 Tendón del músculo *biceps braquial*
Tendo, M. bicipitis brachii
- 17 Expansión aponeurótica del *biceps braquial*
Aponeurosis mm. bicipitis brachii [Aponeurosis bicipitalis]
- 18 Arteria axilar
A. axillaris
- 19 Músculo romboides mayor
M. rhomboideus major
- 20 **Músculo subescapular**
M. subscapularis
- 21 Músculo dorsal ancho (seccionado)
M. latissimus dorsi
- 22 Tabique intermuscular medial del brazo
Septum intermusculare brachii mediale
- 23 Epitróclea
Epicondylus med. humeri

- 3 Músculo *biceps braquial* (rojo)
M. biceps brachii
- 4 Músculo braquial anterior (azul)
M. brachialis
- 24 Arteria humeral y nervio mediano
A. brachialis et N. medianus
- 25 Músculo pronador redondo
M. pronator teres
- 26 Tendón de la porción larga del músculo *biceps*
Caput longus mm. bicipitis brachii
- 27 Músculo coracobraquial
M. coracobrachialis
- 28 Porción distal del músculo braquial
M. biceps brachii
- 29 Músculo redondo mayor
M. teres major
- 30 Porción larga del músculo tríceps braquial
Caput longus mm. tricipitis brachii
- 31 Músculo vasto medial [cabeza medial del músculo tríceps braquial]
Caput mediale mm. tricipitis brachii
- 32 Radio
Radius
- 33 Cúbito
Ulna
- 34 Escápula
Scapula

376



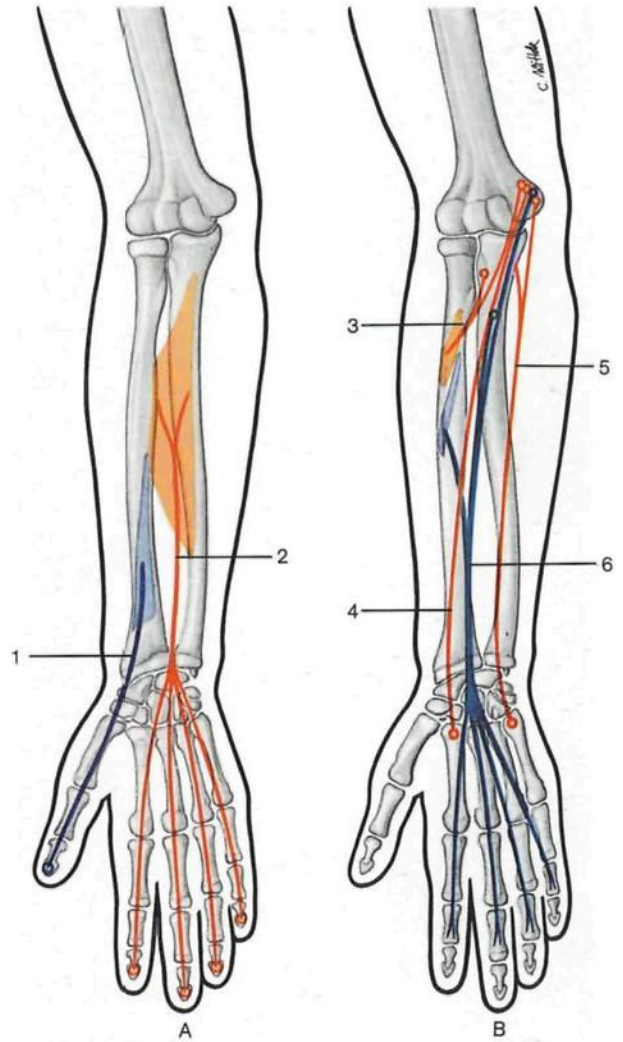
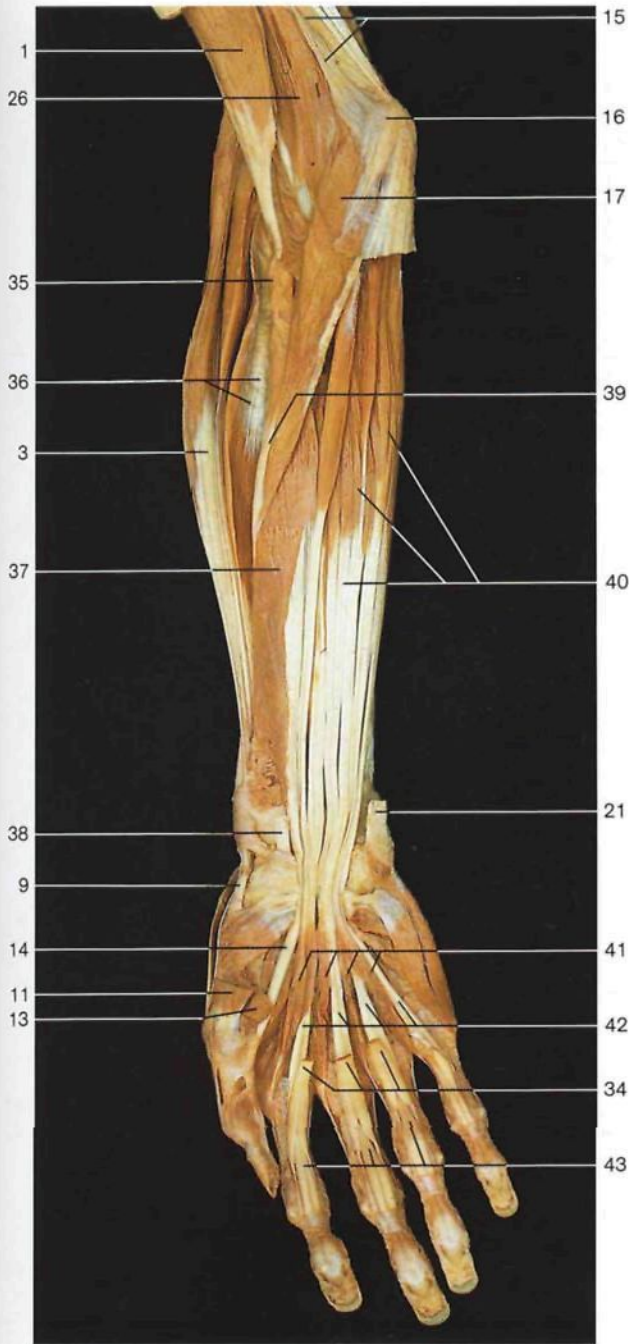
Músculos del antebrazo, capa superficial (vista anterior).

Músculos del antebrazo, capa profunda (vista anterior).
Se han resecado los músculos palmar menor y cubital anterior.

- 1 Músculo bíceps braquial
M. biceps brachii
- 2 Expansión aponeurótica del bíceps braquial
Aponeurosis mm. bicipitis braquii [Aponeurosis bicipitalis]
- 3 Músculo braquiorradial [supinador largo]
M. brachioradialis
- 4 Músculo palmar mayor [flexor radial del carpo]
M. flexor carpi radialis
- 5 Arteria radial
A. radialis
- 6 Músculo flexor común superficial de los dedos de la mano
M. flexor digitorum superf.
- 7 Nervio mediano
N. medianus

- 8 Fascia antebraquial y tendón del músculo palmar menor
Fascia antebraquii, M. palmaris longus, Tendo
- 9 Tendón del músculo abductor largo del pulgar
M. abductor pollicis longus, Tendo
- 10 Tendón del músculo extensor corto del pulgar
M. extensor pollicis brevis, Tendo
- 11 Músculo abductor corto del pulgar
M. abductor pollicis brevis
- 12 Aponeurosis palmar
Aponeurosis palmaris
- 13 Cabeza superficial del músculo flexor corto del pulgar
M. flexor pollicis brevis, Caput superficiale
- 14 Tendón del músculo flexor largo del pulgar
M. flexor pollicis longus, Tendo

- 15 Tabique intermuscular medial del brazo
Septum intermusculare brachii mediale
- 16 Epitróclea
Epicondylus med. humeri
- 17 Músculo pronador redondo, Cabeza humeral [superficial]
M. pronator teres, Caput humerale
- 18 Músculo palmar menor [largo]
M. palmaris longus
- 19 Músculo cubital anterior [flexor cubital del carpo]
M. flexor carpi ulnaris
- 20 Arteria cubital [ulnar]
A. ulnaris
- 21 Tendón del músculo cubital anterior
M. flexor carpi ulnaris
- 22 Músculo palmar cutáneo [corto]
M. palmaris brevis

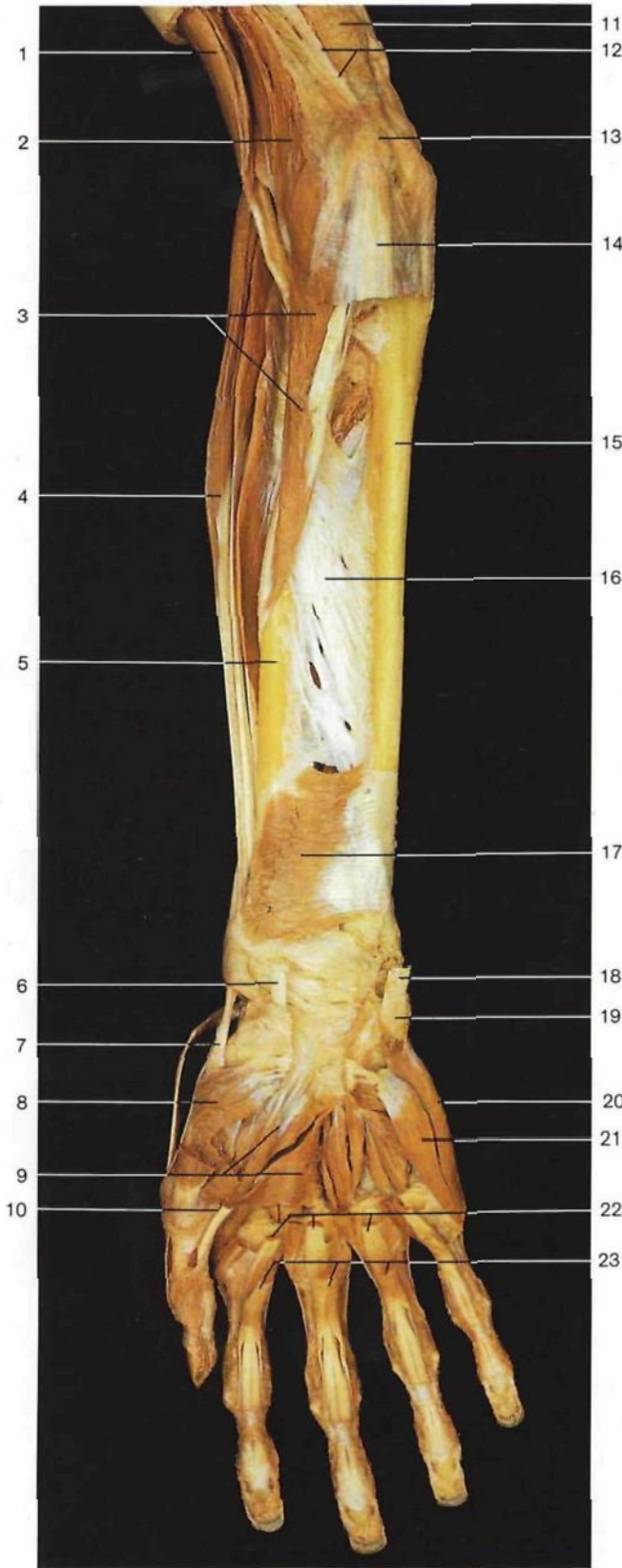


Esquema de los orígenes, inserciones y trayectos de los músculos flexores de la mano y de los dedos.
A: capa profunda; B: capa superficial.

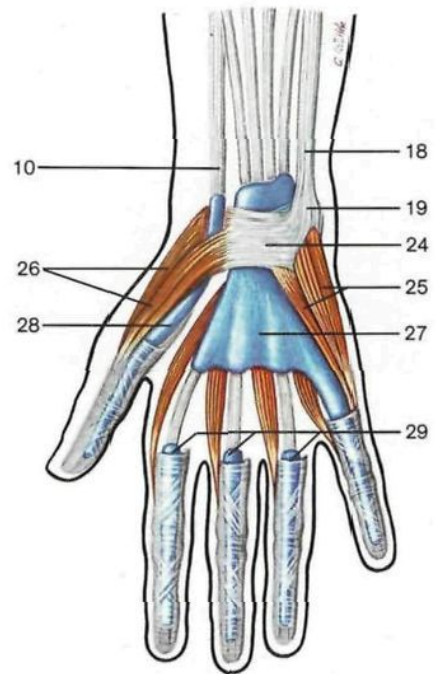
- △
- 1 Músculo flexor largo del pulgar (azul)
M. flexor pollicis longus
 - 2 Músculo flexor común profundo de los dedos de la mano (rojo)
M. flexor digitorum prof.
 - 3 Músculo pronador mayor (rojo)
M. pronator teres
 - 4 Músculo palmar mayor [flexor radial del carpo] (rojo)
M. flexor carpi radialis
 - 5 Músculo cubital anterior [flexor cubital del carpo] (rojo)
M. flexor carpi ulnaris
 - 6 Músculo flexor común superficial de los dedos de la mano (azul)
M. flexor digitorum superf.

Músculos del antebrazo, capa media (vista anterior). Se han resecado parcialmente los músculos cubital anterior, palmar mayor y palmar menor. El ligamento anular anterior del carpo está seccionado.

- | | | |
|--|--|--|
| 23 Músculo abductor del meñique <i>M. abductor digiti minimi</i> | 30 Músculo flexor común superficial dedos mano <i>M. flexor digitorum superf.</i> | 38 Tendón del músculo palmar mayor [flexor radial del carpo] <i>M. flexor carpi radialis, Tendo</i> |
| 24 Fascículos transversos de la aponeurosis palmar <i>Fasciculi transversi (aponeurosis palmaris)</i> | 31 Hueso pisiforme <i>Os pisiforme</i> | 39 Músculo pronador redondo (inserción en el radio) <i>M. pronator teres</i> |
| 25 Vainas fibrosas de los tendones de los dedos de la mano <i>Vaginae fibrosae digitorum manus</i> | 32 Músculo oponente meñique <i>M. opponens digiti minimi</i> | 40 Músculo flexor común profundo de los dedos de la mano <i>M. flexor digitorum prof.</i> |
| 26 Músculo braquial anterior <i>M. brachialis</i> | 33 Músculo flexor corto meñique <i>M. flexor digiti minimi</i> | 41 Músculos lumbricales de la mano <i>Mm. lumbricales</i> |
| 27 Músculo flexor largo del pulgar <i>M. flexor pollicis longus</i> | 34 Tendones del músculo flexor común superficial de los dedos de la mano <i>M. flexor digitorum superf., Tendines</i> | 42 Tendones del músculo flexor común profundo de los dedos de la mano <i>M. flexor digitorum prof., Tendines</i> |
| 28 Conducto del carpo (sonda) <i>Canalis carpi</i> | 35 Músculo supinador [supinador corto] <i>M. supinator</i> | 43 Tendones del músculo flexor común profundo de los dedos atravesando el ojal formado por la división de los tendones del músculo flexor común superficial (quiasma tendinoso) <i>Chiasma tendinum</i> |
| 29 Músculo tríceps braquial <i>M. triceps brachii</i> | 36 Músculo segundo radial externo <i>M. extensor carpi radialis brevis</i> | 44 Ligamento anular anterior del carpo [retináculo flexor] <i>Retinaculum musculorum flexorum</i> |
| | 37 Músculo flexor largo pulgar <i>M. flexor pollicis longus</i> | |

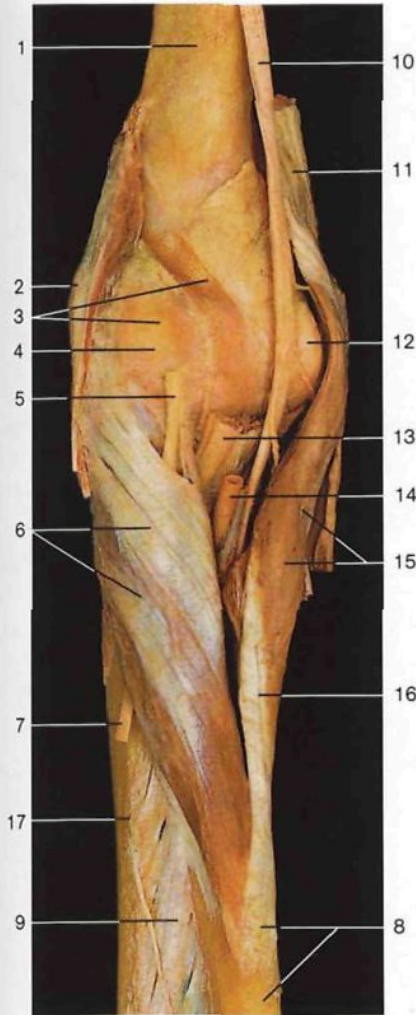


- 1 **Músculo bíceps braquial**
M. biceps braquial
- 2 **Músculo braquial anterior**
M. brachialis
- 3 **Músculo pronador redondo**
M. pronator teres
- 4 **Músculo braquiorradial**
[supinador largo]
M. brachioradialis
- 5 **Radio**
Radius
- 6 Tendón del músculo palmar mayor [flexor radial del carpo]
M. flexor carpi radialis, Tendo
- 7 **Músculo abductor largo del pulgar, tendón**
M. abductor pollicis longus, Tendo
- 8 **Músculo oponente del pulgar**
M. opponens pollicis
- 9 **Músculo aductor del pulgar**
M. adductor pollicis
- 10 Tendón del músculo flexor largo del pulgar
M. flexor pollicis longus, Tendo
- 11 **Músculo tríceps del brazo**
M. triceps brachii
- 12 Tabique intermuscular medial del brazo
Septum intermusculare brachii mediale
- 13 **Epitróclea**
Epicondylus med. humeri
- 14 **Masa muscular común epitrocLEAR (seccionada)**
- 15 **Cúbito**
Ulna
- 16 **Membrana interósea del antebrazo**
Membrana interossea antibrachii
- 17 **Músculo pronador cuadrado**
M. pronator quadratus
- 18 **Tendón del músculo cubital anterior**
M. flexor carpi ulnaris, Tendo
- 19 **Hueso pisiforme**
Os pisiforme
- 20 **Músculo abductor del meñique**
M. abductor digiti minimi
- 21 **Músculo flexor corto del meñique**
M. flexor digiti minimi brevis
- 22 **Tendones del músculo flexor común profundo de los dedos de la mano**
M. flexor digitorum prof., Tendines
- 23 **Tendones del músculo flexor común superficial de los dedos de la mano**
M. flexor digitorum superf., Tendines
- 24 **Ligamento anular anterior del carpo [retináculo flexor]**
Retinaculum musculorum flexorum
- 25 **Eminencia hipotenar (musculatura)**
Hypothenar [Eminentia hypothenaris] (Mm.)
- 26 **Eminencia tenar (musculatura)**
Thenar [Eminentia thenaris] (Mm.)
- 27 **Vaina tendinosa común de los músculos flexores**
Vagina communis tendinum musculorum flexorum
- 28 **Vaina tendinosa del músculo flexor largo del pulgar**
Vagina tendinis mm. flexoris pollicis longi
- 29 **Vainas sinoviales de los tendones de los dedos de la mano**
Vaginae synoviales digitorum manus



Músculos del antebrazo, capa profunda (vista anterior). Se han resecado todos los músculos flexores para poner al descubierto los músculos pronador cuadrado y pronador redondo, así como la membrana interósea. Antebrazo en supinación.

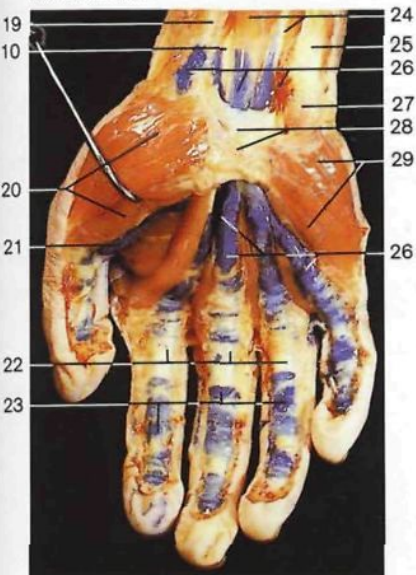
Esquema de las vainas sinoviales de los tendones de los músculos flexores (cara palmar de la mano derecha).



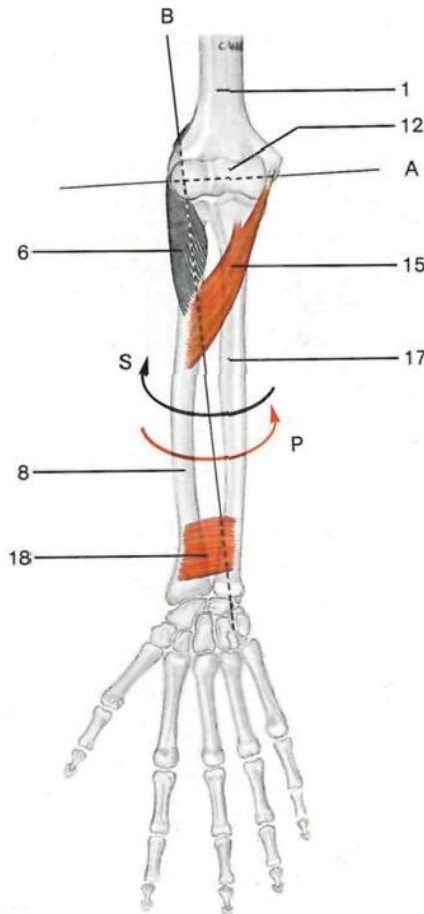
- 1 Húmero
Humerus
- 2 Epicóndilo humeral
Epicondylus lat. humeri
- 3 Cápsula articular
Capsula articularis
- 4 Localización del cóndilo humeral
Capitulum humeri [humerale]
- 5 Ramo profundo del nervio radial
N. radialis, R. prof.
- 6 **Músculo supinador [supinador corto]**
M. supinator
- 7 Lugar de penetración en la musculatura extensora del ramo profundo del nervio radial
- 8 Radio
Radius
- 9 Membrana interósea del antebrazo
Membrana interossea antebrachii
- 10 Nervio mediano
N. medianus
- 11 **Músculo tríceps braquial**
M. triceps brachii
- 12 Tróclea humeral
Trochlea humeri
- 13 Tendón del músculo bíceps braquial
M. biceps brachii, Tendo
- 14 Arteria humeral
A. brachialis
- 15 **Músculo pronador redondo**
M. pronator teres
- 16 **Inserción radial del músculo pronador redondo**
M. pronator teres

- 17 Cúbito
Ulna
- 18 **Músculo pronador cuadrado**
M. pronator quadratus
- 19 Tendón del músculo palmar mayor [flexor radial del carpo]
M. flexor carpi radialis, Tendo
- 20 Eminencia tenar (musculatura)
Thenar [Eminentia thenaris] (Mm.)
- 21 Vaina tendinosa del músculo flexor largo del pulgar
Vagina tendinis mm. flexoris pollicis longi
- 22 Vainas fibrosas de los tendones de los dedos de la mano
Vaginae fibrosae digitorum manus
- 23 **Vainas sinoviales de los tendones de los dedos de la mano**
Vaginae synoviales digitorum manus
- 24 Músculo flexor común superficial de los dedos de la mano
M. flexor digitorum superf.
- 25 Tendón del músculo cubital anterior
M. flexor carpi ulnaris, Tendo
- 26 **Vaina tendinosa común de los músculos flexores**
Vagina communis tendinum musculorum flexorum
- 27 Hueso pisiforme (localización)
Os pisiforme
- 28 Ligamento anular anterior del carpo [retináculo flexor]
Retinaculum musculorum flexorum
- 29 Eminencia hipotenar (musculatura)
Hypothenar [Eminentia hypothenaris] (Mm.)

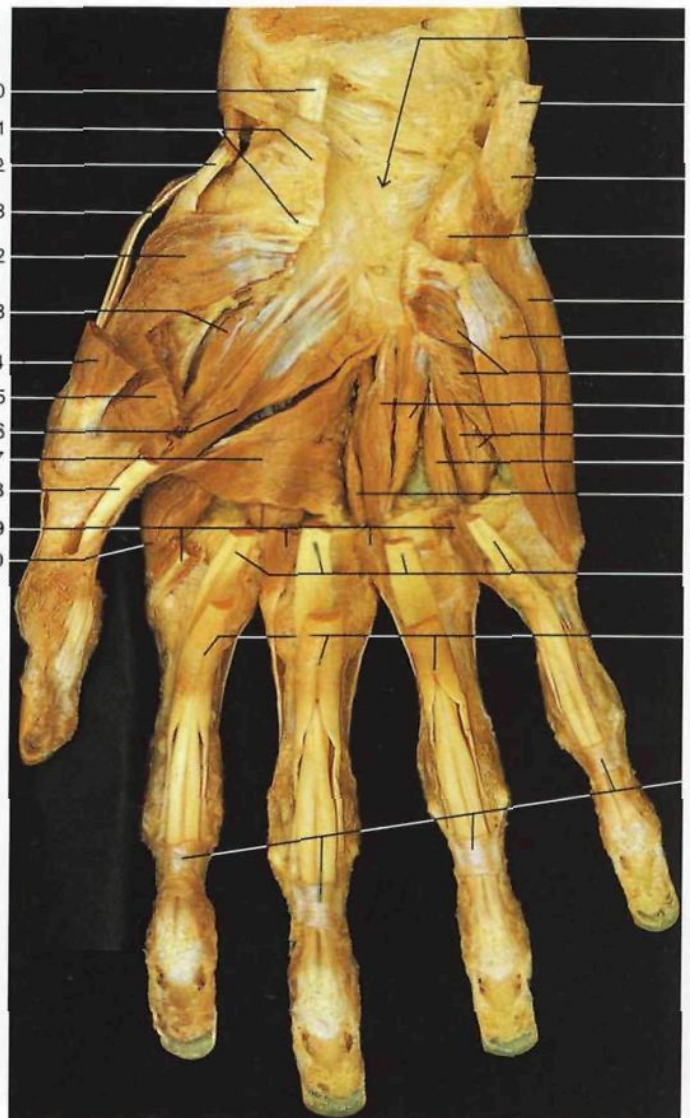
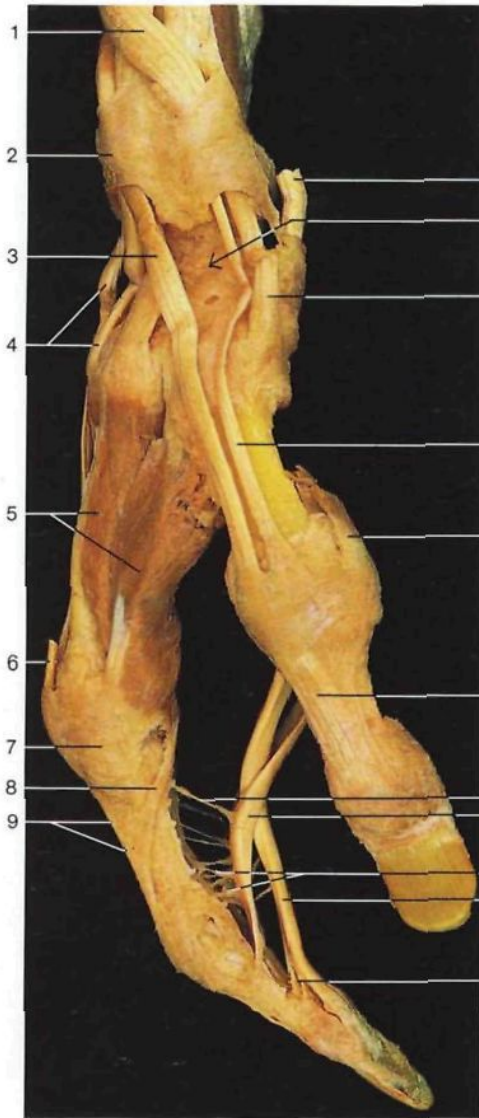
Músculo supinador [supinador corto] (*M. supinator*) y articulación del codo (*Articulatio cubiti*) (vista anterior).



Vainas sinoviales de los músculos flexores (vista palmar de la mano derecha). Las vainas sinoviales han sido inyectadas con una solución azul de PVA.



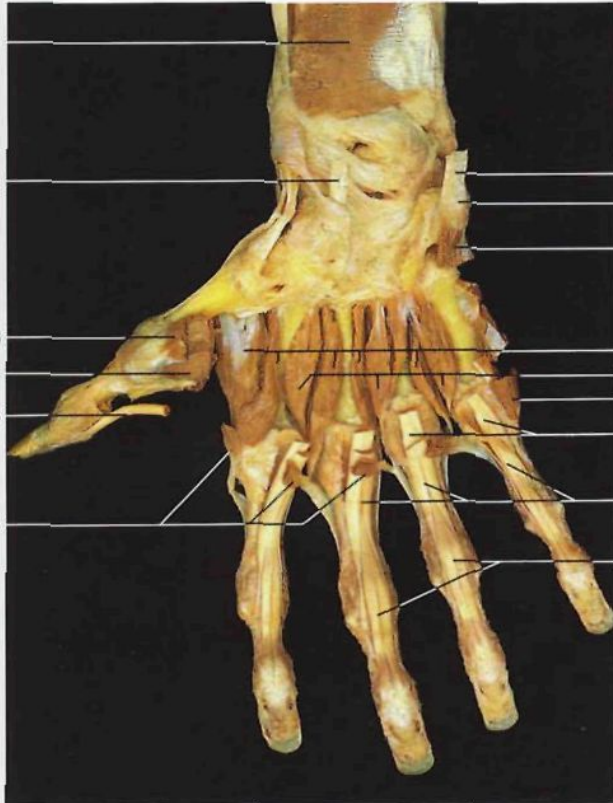
Esquema de los ejes de la articulación del codo. A: eje de los movimientos de flexoextensión; B: eje de rotación del antebrazo. Las flechas indican el sentido de los movimientos: supinación (S) y pronación (P).



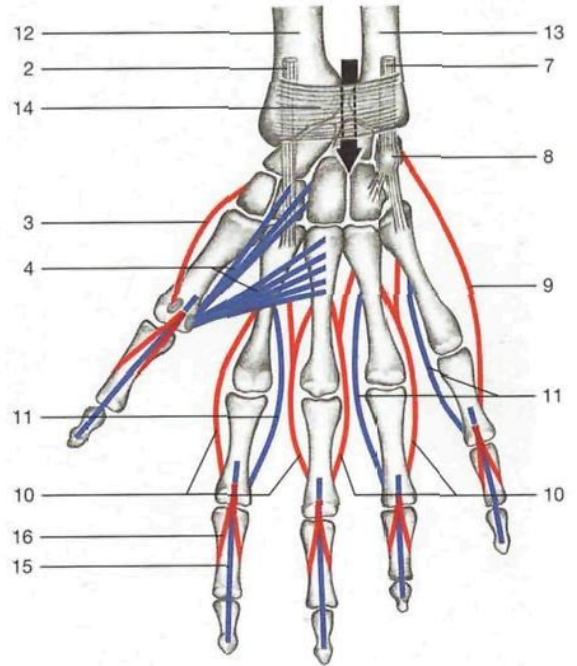
Músculos de los dedos pulgar e índice (vista lateral). Se aprecian desplazados los tendones de los músculos extensores del dedo pulgar y la inserción de los músculos flexores.

Músculos de la mano (vista palmar). Han sido resecados los tendones de los músculos flexores y parte de los músculos del dedo pulgar. Se ha abierto el conducto del carpo.

- | | | | | |
|---|---|--|--|---|
| <p>1 Tendones de los músculos extensor corto y abductor largo del pulgar <i>M. extensor pollicis brevis et M. abductor, Tendines</i></p> <p>2 Ligamento anular posterior del carpo [retináculo extensor] <i>Retinaculum musculorum extensorum</i></p> <p>3 Tendón del músculo extensor largo del pulgar <i>M. extensor pollicis longus, Tendo</i></p> <p>4 Tendones de los músculos primero y segundo radial externo <i>M. extensor carpi radialis longus et brevis, Tendines</i></p> <p>5 Primer músculo interóseo dorsal <i>M. interosseus dors. I</i></p> <p>6 Tendón del músculo extensor común dedos para el índice <i>M. extensor digitorum</i></p> | <p>7 Articulación metacarpofalángica (localización) <i>Articulatio metacarpophalangealis</i></p> <p>8 Tendón del músculo lumbrical <i>M. lumbricalis, Tendo</i></p> <p>9 Aponeurosis digital dorsal del índice</p> <p>10 Músculo palmar mayor [flexor radial del carpo] (seccionado) <i>M. flexor carpi radialis, Tendo</i></p> <p>11 Tabaquera anatómica</p> <p>12 Tendón del músculo abductor largo del pulgar <i>M. abductor pollicis longus, Tendo</i></p> <p>13 Tendón del músculo extensor corto del pulgar <i>M. extensor pollicis brevis, Tendo</i></p> <p>14 Tendón del músculo abductor corto del pulgar <i>M. abductor pollicis brevis, Tendo</i></p> | <p>15 Aponeurosis digital dorsal del pulgar</p> <p>16 Mesotendón largo</p> <p>17 Quiasma tendinoso (el tendón del flexor común profundo atraviesa el ojal formado por la división del tendón del músculo flexor común superficial) <i>Chiasma tendinum</i></p> <p>18 Mesotendón <i>Mesotendineum</i></p> <p>19 Tendón del músculo flexor común profundo de los dedos de la mano <i>M. flexor digitorum prof.</i></p> <p>20 Mesotendón corto</p> <p>21 Eminencia radial del carpo (ligamento anular anterior del carpo seccionado)</p> <p>22 Músculo oponente del pulgar <i>M. opponens pollicis</i></p> <p>23 Fascículo profundo del músculo flexor corto del pulgar <i>M. flexor pollicis brevis, Caput profundum</i></p> | <p>24 Músculo abductor corto del pulgar (seccionado) <i>M. abductor pollicis brevis</i></p> <p>25 Cabeza superficial del músculo flexor corto del pulgar (seccionado) <i>M. flexor pollicis brevis, Caput superficiale</i></p> <p>26 Cabeza oblicua del músculo aductor del pulgar <i>M. adductor pollicis, Caput obliquum</i></p> <p>27 Fascículo transverso del músculo abductor del pulgar <i>M. abductor pollicis, Caput transversum</i></p> <p>28 Tendón del músculo flexor largo del pulgar (seccionado) <i>M. flexor pollicis longus, Tendo</i></p> <p>29 Músculos lumbricales de la mano (seccionados) <i>Mm. lumbricales</i></p> <p>30 Primer músculo interóseo dorsal de la mano <i>M. interosseus dors. I</i></p> <p>31 Conducto [túnel] carpiano (localización) <i>Canalis carpi</i></p> | <p>32 Tendón del músculo cubital anterior <i>M. flexor carpi ulnaris</i></p> <p>33 Hueso pisiforme (localización) <i>Os pisiforme</i></p> <p>34 Apófisis unciforme del ganchoso (localización) <i>Hamulus ossis hamati</i></p> <p>35 Músculo abductor del meñique <i>M. abductor digiti minimi</i></p> <p>36 Músculo flexor corto del meñique <i>M. flexor digiti minimi brevis</i></p> <p>37 Músculo oponente del meñique <i>M. opponens digiti minimi</i></p> <p>38 Segundo músculo interóseo palmar de la mano <i>M. interosseus palmaris II</i></p> <p>39 Tercer músculo interóseo palmar de la mano <i>M. interosseus palmaris III</i></p> <p>40 Cuarto músculo interóseo dorsal de la mano <i>M. interosseus dors. IV</i></p> |
|---|---|--|--|---|



Músculos de la mano derecha, capa profunda (cara palmar). Se han resecado los músculos de las eminencias tenar e hipotenar para visualizar los músculos interóseos de la mano.

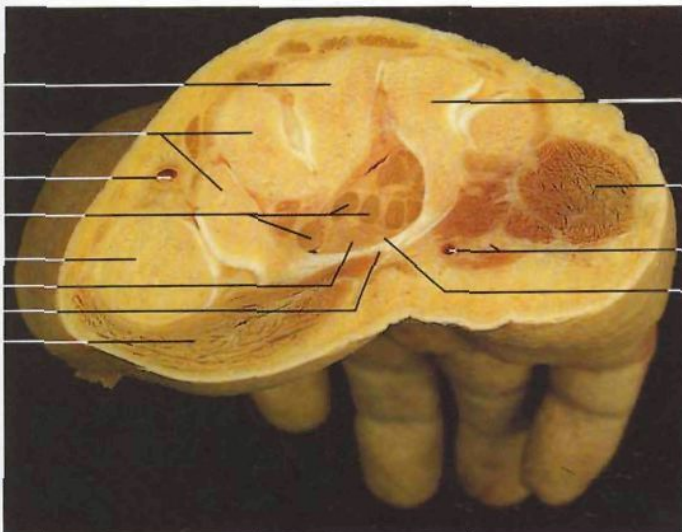


Esquema de la participación de los músculos interóseos de la mano en los movimientos de abducción y aducción de los dedos (vista palmar).

Rojo: **abducción** (músculos interóseos dorsales, abductor del meñique y abductor corto del pulgar); azul: **aducción** (músculos interóseos palmares y aductor del pulgar).

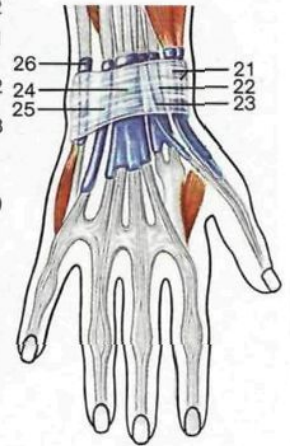
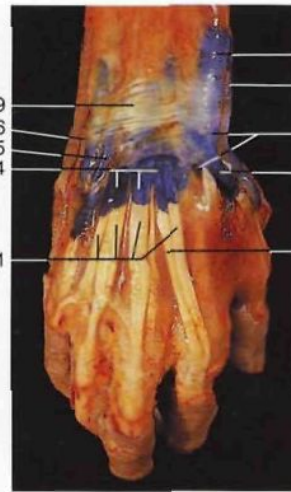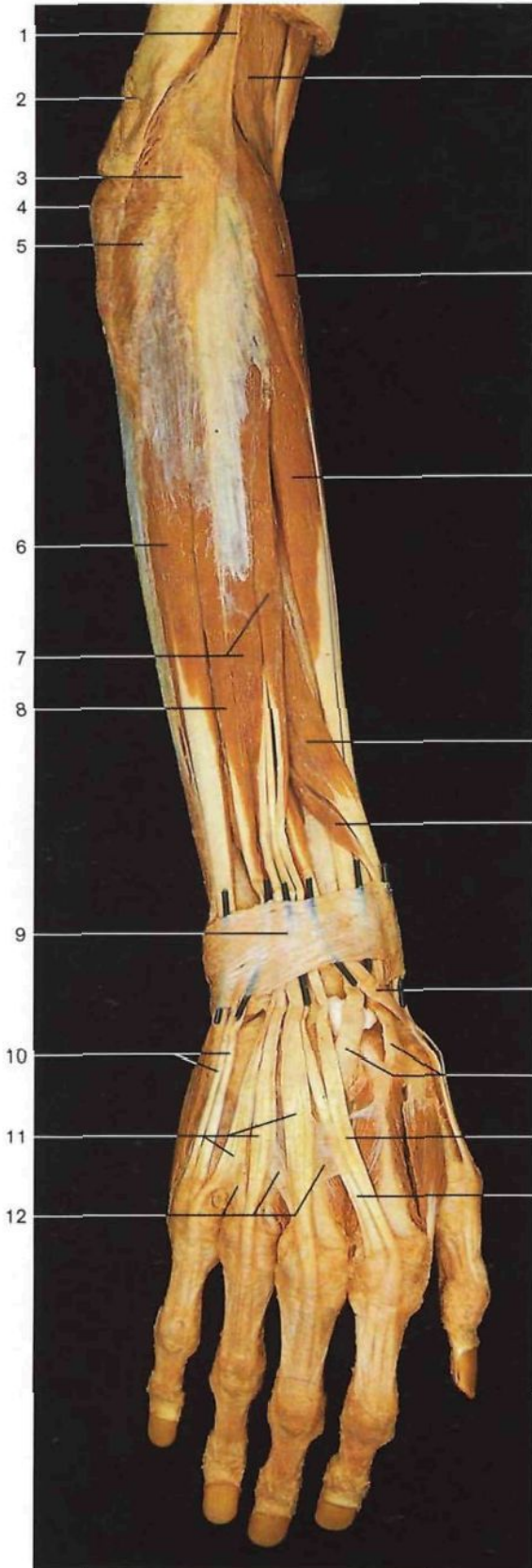
◀ en la página 380

- 41 Tercer músculo interóseo dorsal de la mano
M. interosseus dors. III
- 42 Tendones del músculo flexor común profundo de los dedos de la mano (seccionados)
M. flexor digitorum prof. Tendines
- 43 Tendones del músculo flexor común superficial de los dedos de la mano (seccionados)
M. flexor digitorum superf.
- 44 Vainas fibrosas de los tendones de los dedos de la mano
Vaginae fibrosae digitorum manus



Corte transversal a través de la mano derecha que muestra el conducto [túnel] carpiano.

- 1 Músculo pronador cuadrado
M. pronator quadratus
- 2 Tendón del músculo palmar mayor [flexor radial del carpo]
M. flexor carpi radialis, Tendo
- 3 Músculo abductor corto del pulgar (seccionado)
M. abductor pollicis brevis
- 4 Músculo aductor del pulgar (seccionado)
M. adductor pollicis
- 5 Tendón del músculo flexor largo del pulgar
M. flexor pollicis longus, Tendo
- 6 Músculos lumbricales de la mano (seccionados)
Mm. lumbricales
- 7 Tendón del músculo cubital anterior
M. flexor carpi ulnaris, Tendo
- 8 Hueso pisiforme
Os pisiforme
- 9 Músculo abductor del meñique (seccionado)
M. abductor digiti minimi
- 10 Músculos interóseos dorsales de la mano
Mm. interossei dorsales
- 11 Músculos interóseos palmares de la mano
Mm. interossei palmares
- 12 Radio
Radius
- 13 Cúbito
Ulna
- 14 Ligamento anterior del carpo
Retinaculum flexorum
- 15 Tendones perforantes del músculo flexor común profundo de los dedos de la mano
M. flexor digitorum prof.
- 16 Tendones perforados del músculo flexor común superficial de los dedos de la mano
M. flexor digitorum superf.
- 17 Hueso grande
Os capitatum
- 18 Huesos trapecio y trapecoide
Os trapezium et Os trapezoidum
- 19 Arteria radial
A. radialis
- 20 Tendones de los músculos flexores
- 21 Primer metacarpiario
Os metacarpale I
- 22 Nervio mediano
N. medianus
- 23 Eminencia tenar (musculatura)
Thenar [Eminencia thenaris] (*Mm.*)
- 24 Hueso ganchoso
Os hamatus
- 25 Eminencia hipotenar (musculatura)
Hypothenar [Eminencia hypothenaris] (*Mm.*)
- 26 Arteria y nervio cubital [ulnar]
A. et N. ulnaris
- 27 Conducto [túnel] carpiano
Canalis carpi

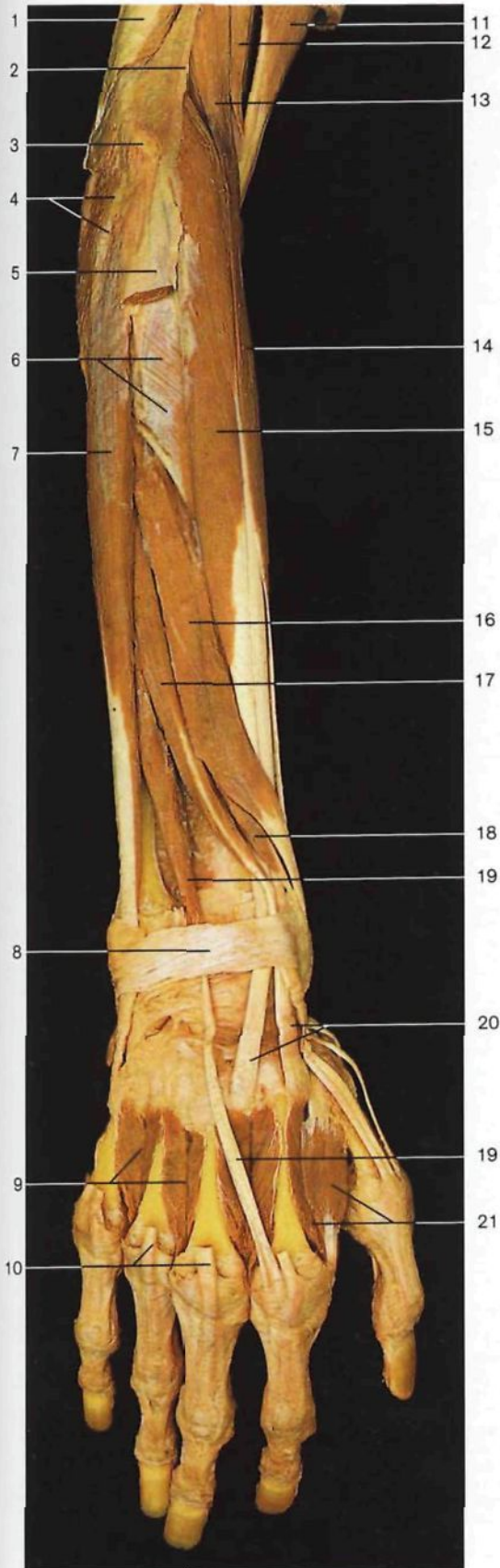


Vainas sinoviales de los tendones de los músculos extensores, inyectadas con gelatina azul.

Esquema de las vainas sinoviales de los tendones de los músculos extensores (azul), situadas en seis conductos osteofibrosos recubiertos por el ligamento anular posterior del carpo.

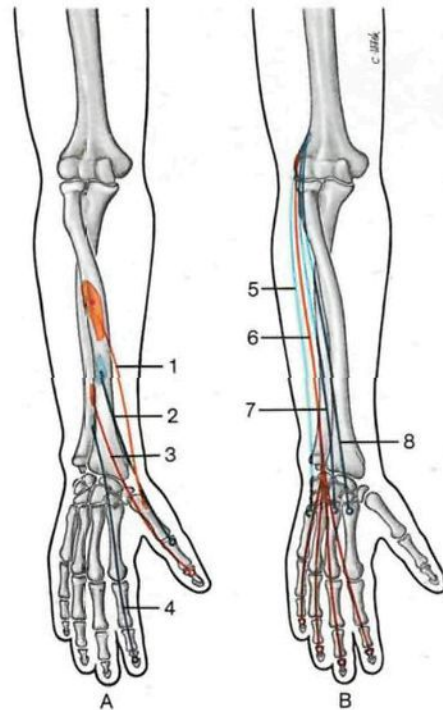
Músculos extensores del antebrazo y de la mano, capa superficial (cara dorsal). Los conductos osteofibrosos para el paso de los tendones de los músculos extensores están atravesados por sondas.

- 1 Tabique intermuscular lateral del brazo
Septum intermusculare brachii laterale
- 2 Tendón del músculo tríceps braquial
M. triceps brachii, Tendo
- 3 Epicóndilo humeral
Epicondylus lat. humeri
- 4 Olecranon
Olecranon
- 5 Músculo ancóneo
M. anconaeus
- 6 Músculo cubital posterior [extensor cubital del carpo]
M. extensor carpi ulnaris
- 7 Músculo extensor común de los dedos de la mano
M. extensor digitorum
- 8 Músculo extensor propio del meñique
M. extensor digiti minimi
- 9 Ligamento anular posterior del carpo [retináculo extensor]
Retinaculum musculorum extensorum
- 10 Tendón del músculo extensor propio del meñique
M. extensor digiti minimi, Tendo
- 11 Tendones del músculo extensor común de los dedos
M. extensor digitorum, Tendines
- 12 Lengüetas fibrosas intertendíneas
Connexus intertendineus
- 13 Músculo braquiorradial [supinador largo]
M. brachioradialis
- 14 Músculo extensor radial largo del carpo [primer radial externo]
M. extensor carpi radialis longus
- 15 Músculo extensor radial corto del carpo [segundo radial externo]
M. extensor carpi radialis brevis
- 16 Músculo abductor largo del pulgar
M. abductor pollicis longus
- 17 Músculo extensor corto del pulgar
M. extensor pollicis brevis
- 18 Músculo extensor largo del pulgar
M. extensor pollicis longus, Tendo
- 19 Tendones de los músculos radiales primero y segundo
Mm. extensores carpi radialis longus et brevis, Tendines
- 20 Tendón del músculo extensor propio del índice
M. extensor indicis, Tendo
- 21 Primer conducto osteofibroso: músculos abductor largo y extensor corto del pulgar
M. abductor pollicis longus, M. extensor pollicis brevis
- 22 Segundo conducto osteofibroso: primero y segundo músculos radiales externos
Mm. extensores carpi radiales longus et brevis
- 23 Tercer conducto osteofibroso: músculo extensor largo del pulgar
M. extensor pollicis longus
- 24 Cuarto conducto osteofibroso: músculos extensor común de los dedos y extensor propio del índice
M. extensor digitorum, M. extensor indicis
- 25 Quinto conducto osteofibroso: músculo extensor propio del meñique
M. extensor digiti minimi
- 26 Sexto conducto osteofibroso: músculo cubital posterior [extensor cubital del carpo]
M. extensor carpi ulnaris



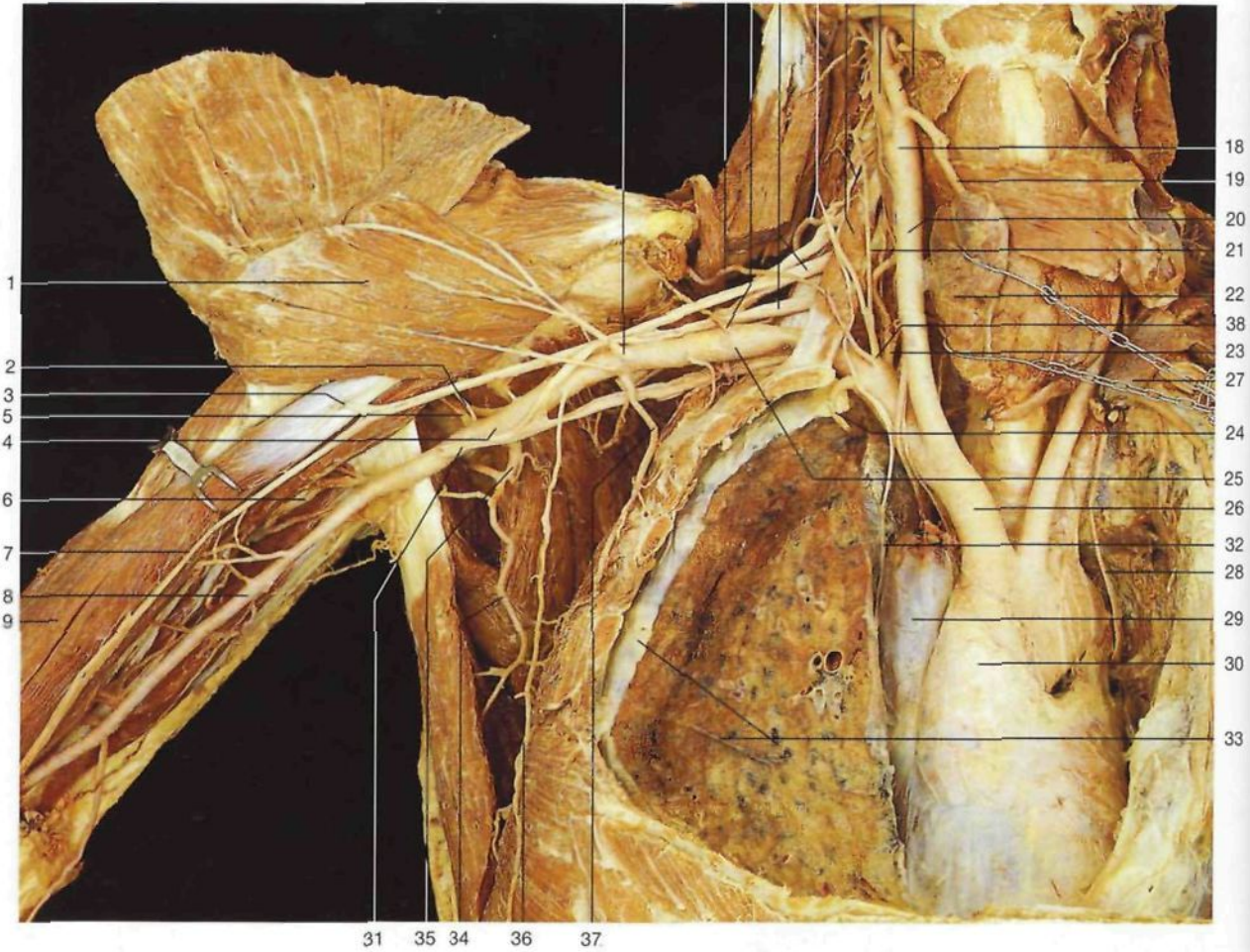
Músculos extensores del antebrazo y mano, capa profunda (vista posterior).

- | | | | |
|----|---|----|---|
| 1 | Músculo tríceps braquial <i>M. triceps brachii</i> | 11 | Músculo bíceps braquial <i>M. biceps brachii</i> |
| 2 | Tabique intermuscular lateral del brazo <i>Septum intermusculare brachii laterale</i> | 12 | Músculo braquial anterior <i>M. brachialis</i> |
| 3 | Epicóndilo humeral <i>Epicondylus lat. humeri</i> | 13 | Músculo braquiorradial [supinador largo] <i>M. brachioradialis</i> |
| 4 | Músculo ancóneo <i>M. anconaeus</i> | 14 | Músculo extensor radial largo del carpo [primer radial externo] <i>M. extensor carpi radialis longus</i> |
| 5 | Músculos extensor común de los dedos y extensor propio del meñique (seccionados) <i>M. extensor digitorum et M. extensor digiti minimi</i> | 15 | Músculo extensor radial corto del carpo [segundo radial externo] <i>M. extensor carpi radialis brevis</i> |
| 6 | Músculo supinador [supinador corto] <i>M. supinator</i> | 16 | Músculo abductor largo del pulgar <i>M. abductor pollicis longus</i> |
| 7 | Músculo cubital posterior [extensor cubital del carpo] <i>M. extensor carpi ulnaris</i> | 17 | Músculo extensor largo del pulgar <i>M. extensor pollicis longus</i> |
| 8 | Ligamento anular posterior del carpo [retináculo extensor] <i>Retinaculum musculorum extensorum</i> | 18 | Músculo extensor corto del pulgar <i>M. extensor pollicis brevis</i> |
| 9 | Tercero y cuarto músculos interóseos dorsales de la mano <i>Mm. interossei dorsales III et IV</i> | 19 | Músculo extensor propio del índice <i>M. extensor indicis</i> |
| 10 | Músculo extensor común de los dedos de la mano (tendones seccionados) <i>M. extensor digitorum</i> | 20 | Tendones de los músculos radiales externos primero y segundo <i>Mm. extensores carpi radiales longus et brevis, Tendines</i> |
| | | 21 | Primer músculo interóseo dorsal de la mano <i>M. interosseus dors. I</i> |



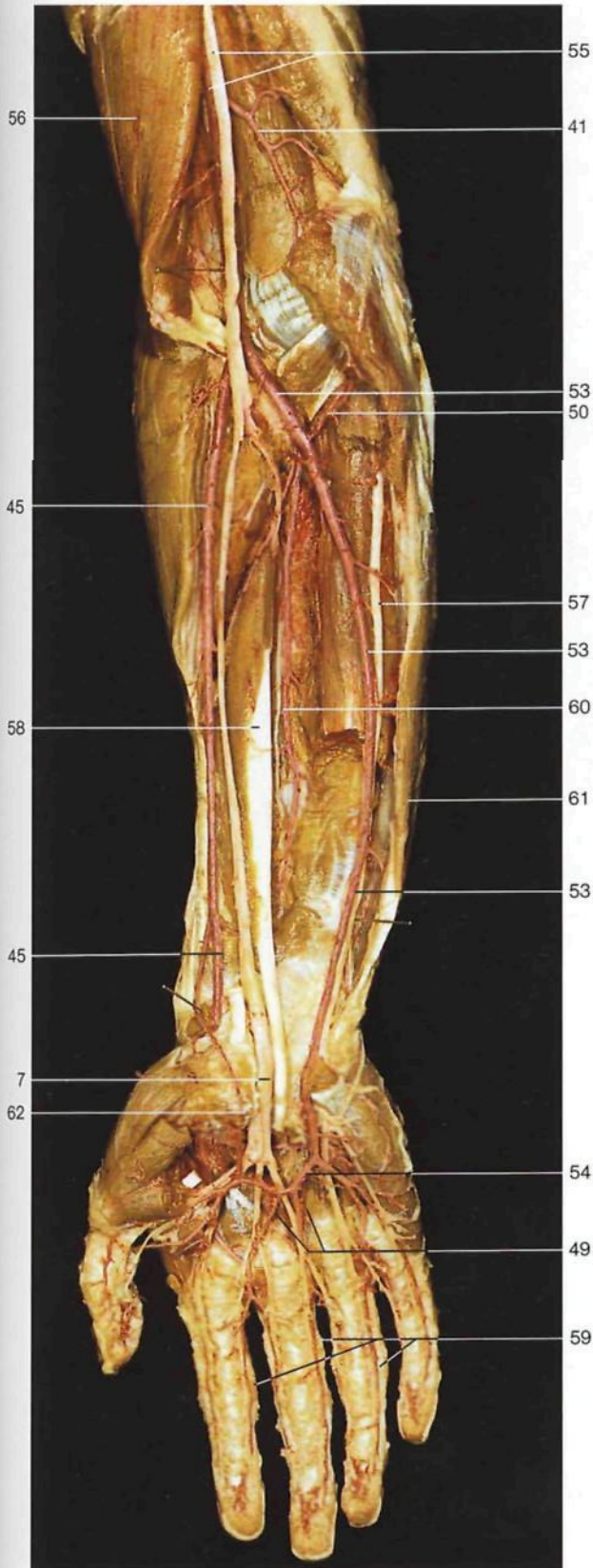
Esquema de la disposición de los músculos extensores del antebrazo y mano. A: músculos extensores del pulgar e índice; B: músculos extensores de los dedos y de la mano.

- | | | | |
|---|--|---|---|
| 1 | Músculo abductor largo del pulgar (rojo) <i>M. abductor pollicis longus</i> | 5 | Músculo cubital posterior [extensor cubital del carpo] (azul) <i>M. extensor carpi ulnaris</i> |
| 2 | Músculo extensor corto del pulgar (azul) <i>M. extensor pollicis brevis</i> | 6 | Músculo extensor común de los dedos (rojo) <i>M. extensor digitorum</i> |
| 3 | M. extensor largo del pulgar (rojo) <i>M. extensor pollicis longus</i> | 7 | Músculo extensor radial corto del carpo [segundo radial externo] (azul) <i>M. extensor carpi radialis brevis</i> |
| 4 | M. extensor propio del índice (azul) <i>M. extensor indicis</i> | 8 | Músculo extensor radial largo del carpo [primer radial externo] (azul) <i>M. extensor carpi radialis longus</i> |

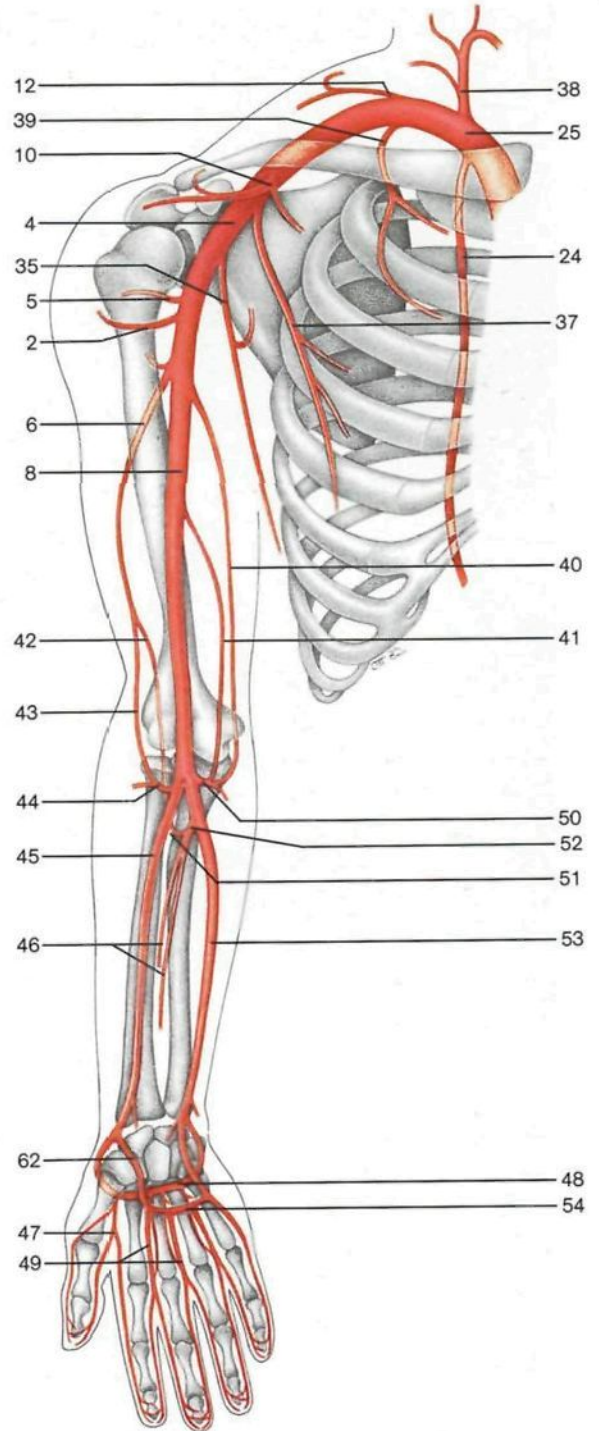


Ramas colaterales de las arterias subclavia y axilar (vista anterior). Los músculos pectorales han sido rechazados lateralmente, la pared anterior del tórax y la clavícula reseca, y el pulmón derecho seccionado. El pulmón izquierdo y la pleura, así como la glándula tiroidea, han sido rechazados lateralmente para visualizar el cayado aórtico con sus ramas y la arteria carótida común.

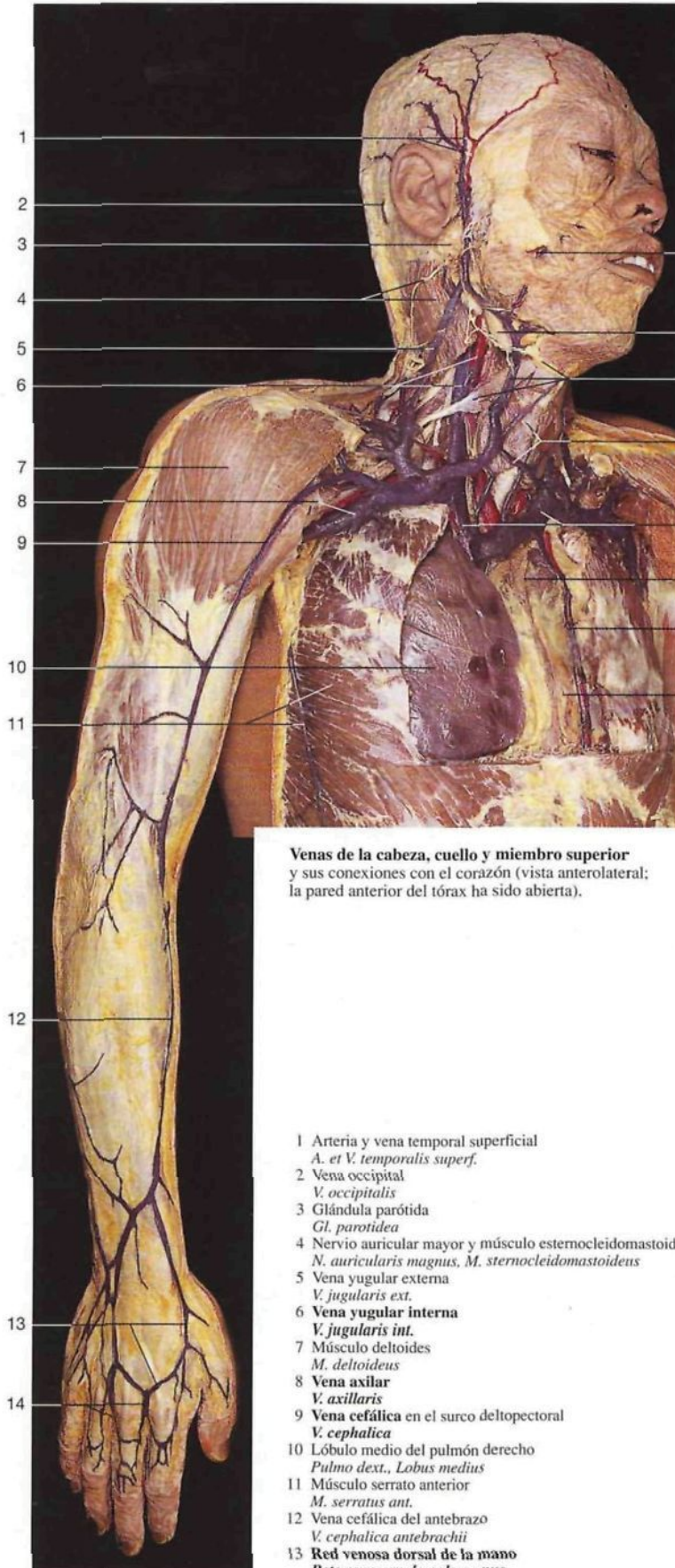
- | | | | |
|---|---|---|--|
| 1 Músculo pectoral menor (desplazado) <i>M. pectoralis minor</i> | 18 Seno carotídeo <i>Sinus caroticus</i> | 34 Arteria toracodorsal <i>A. thoraco dors.</i> | 49 Arterias digitales palmares comunes <i>Aa. digitales palmares communes</i> |
| 2 Arteria circunfleja humeral anterior <i>A. circumflexa humeri ant.</i> | 19 Arteria tiroidea superior <i>A. thyroidea sup.</i> | 35 Arteria subescapular <i>A. subscapularis</i> | 50 Arteria recurrente cubital <i>A. recurrens ulnaris</i> |
| 3 Nervio musculocutáneo <i>N. musculocutaneus</i> | 20 Arteria carótida común derecha <i>A. carotis communis dext.</i> | 36 Ramas mamarias laterales <i>Rr. mamarii laterales</i> | 51 Arteria recurrente interósea o posterior <i>A. interossea recurrens</i> |
| 4 Arteria axilar <i>A. axillaris</i> | 21 Arteria cervical ascendente <i>A. cervicalis ascendens</i> | 37 Arteria torácica [mamaria] lateral <i>A. thoracica lat.</i> | 52 Arteria interósea común <i>A. interossea communis</i> |
| 5 Arteria circunfleja posterior <i>A. circumflexa humeri post.</i> | 22 Glándula tiroides <i>Gl. thyroidea</i> | 38 Tronco tirocervical <i>Truncus thyrocervicalis</i> | 53 Arteria cubital [ulnar] <i>A. ulnaris</i> |
| 6 Arteria humeral profunda <i>A. prof. brachii</i> | 23 Arteria tiroidea inferior <i>A. thyroidea inf.</i> | 39 Arteria torácica superior <i>A. thoracica supra</i> | 54 Arco arterial palmar superficial <i>Arcus palmaris superf.</i> |
| 7 Nervio mediano (variación) <i>N. medianus</i> | 24 Arteria torácica [mamaria] interna <i>A. thoracica int.</i> | 40 Arteria colateral cubital superior <i>A. collateralis ulnaris sup.</i> | 55 Nervio mediano y arteria humeral <i>N. medianus, A. brachialis</i> |
| 8 Arteria humeral <i>A. brachialis</i> | 25 Arteria subclavia derecha <i>A. subclavio dext.</i> | 41 Arteria colateral cubital inferior <i>A. collateralis ulnaris inf.</i> | 56 Músculo bíceps braquial <i>M. biceps brachii</i> |
| 9 Músculo bíceps braquial <i>M. biceps brachii</i> | 26 Tronco braquiocefálico <i>Truncus brachiocephalicus</i> | 42 Arteria colateral media <i>A. collateralis media</i> | 57 Nervio cubital [ulnar] <i>N. ulnaris</i> |
| 10 Arteria acromiotorácica <i>A. thoraco-acromialis</i> | 27 Tronco venoso braquiocefálico izquierdo (seccionado) [Vena braquiocefálica izquierda] <i>V. brachiocephalica sin.</i> | 43 Arteria colateral radial <i>A. collateralis radialis</i> | 58 Músculo flexor largo del pulgar <i>M. flexor pollicis longus</i> |
| 11 Arteria suprascapular <i>A. suprascapularis</i> | 28 Nervio vago [X] izquierdo <i>N. vagus [X] sin.</i> | 44 Arteria recurrente radial <i>A. recurrens radialis</i> | 59 Arterias digitales palmares propias <i>Aa. digitales palmares propriae</i> |
| 12 Arteria escapular descendente <i>A. scapularis descendens</i> | 29 Vena cava superior (seccionada) <i>V. cava sup.</i> | 45 Arteria radial <i>A. radialis</i> | 60 Arteria interósea anterior <i>A. interossea ant.</i> |
| 13 Plexo braquial <i>Plexus brachialis</i> | 30 Aorta ascendente <i>Pars ascendens aortae</i> | 46 Arterias interóseas anterior y posterior <i>Aa. interosseae ant. et post.</i> | 61 Músculo cubital anterior [flexor cubital del carpo] <i>M. flexor carpi ulnaris</i> |
| 14 Arteria cervical transversa <i>A. transversa cervicis [colli]</i> | 31 Nervio mediano (seccionado) <i>N. medianus</i> | 47 Arteria principal del pulgar <i>A. princeps pollicis</i> | 62 Rama palmar superficial (arteria radial) <i>R. palmaris superf. (A. radialis)</i> |
| 15 Músculo escaleno anterior, nervio frénico <i>M. scalenus ant., N. phrenicus</i> | 32 Nervio frénico <i>N. phrenicus</i> | 48 Arco arterial palmar profundo <i>Arcus palmaris prof.</i> | |
| 16 Arteria carótida interna derecha <i>A. carotis int. dext.</i> | 33 Pulmón derecho (seccionado), pleura visceral <i>Pulmo dext., Pleura pulmonalis</i> | | |
| 17 Arteria carótida externa derecha <i>A. carotis ext. dext.</i> | | | |



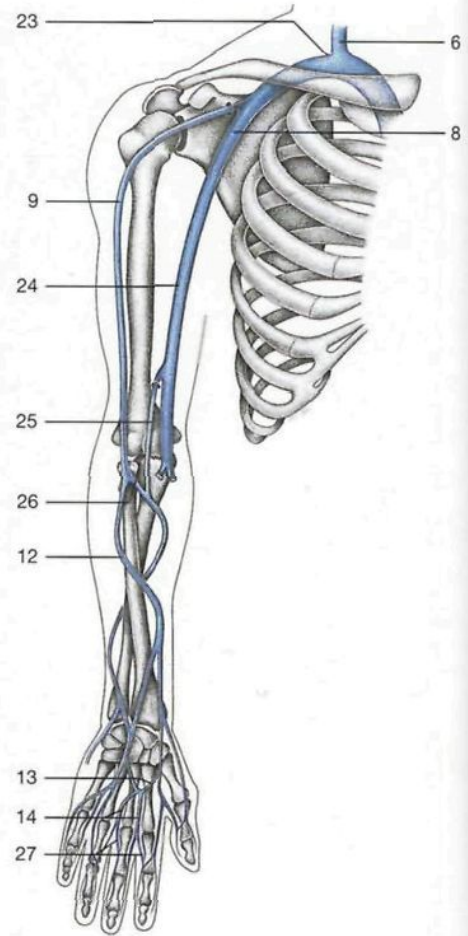
Diseción de las arterias del antebrazo y mano. Se han resecao los músculos flexores del plano superficial; se ha abierto el conducto del carpo tras seccionar el ligamento anterior del carpo. Las arterias están inyectadas con una resina coloreada.



Esquema de las arterias del miembro superior.



Venas de la cabeza, cuello y miembro superior y sus conexiones con el corazón (vista anterolateral; la pared anterior del tórax ha sido abierta).



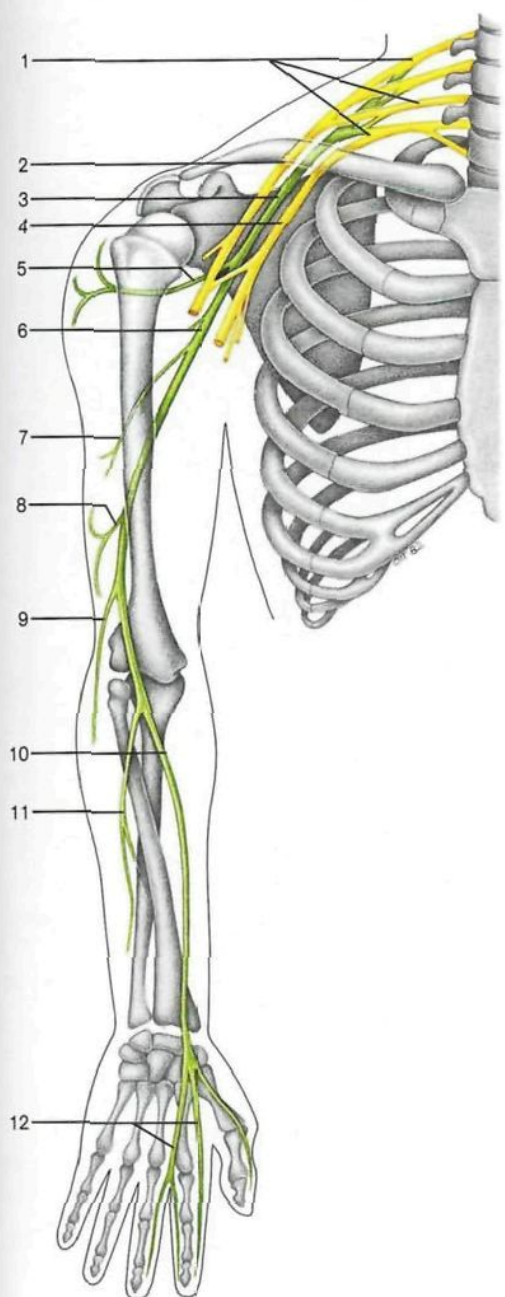
Esquema de las venas superficiales del miembro superior.

12

13

14

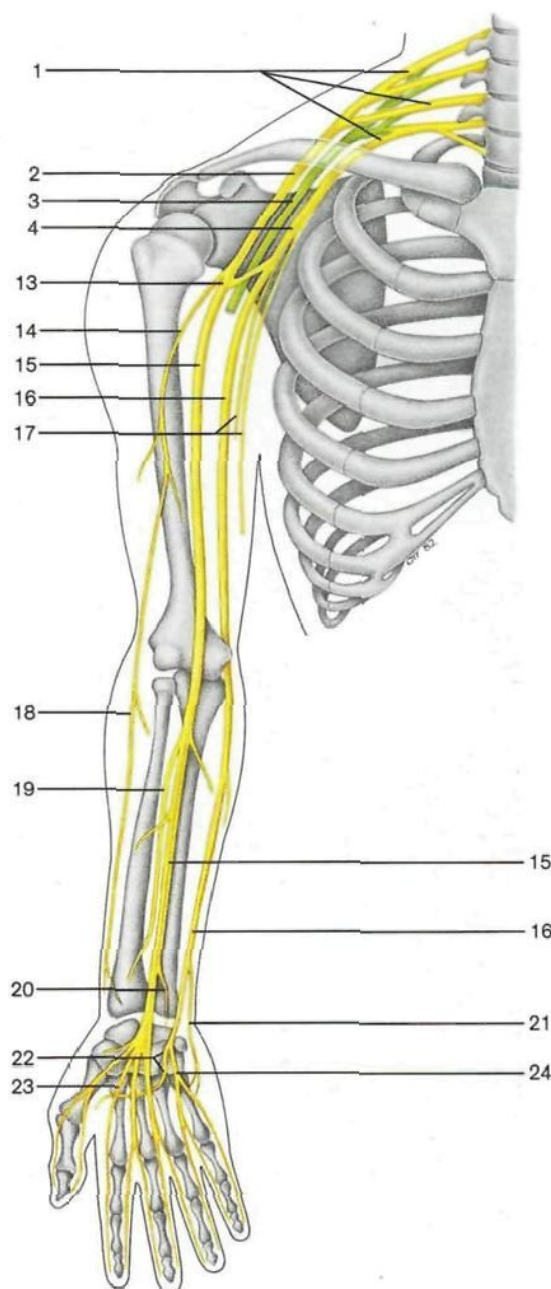
- | | |
|--|--|
| <p>1 Arteria y vena temporal superficial <i>A. et V. temporalis superf.</i></p> <p>2 Vena occipital <i>V. occipitalis</i></p> <p>3 Glándula parótida <i>Gl. parotidea</i></p> <p>4 Nervio auricular mayor y músculo esternocleidomastoideo <i>N. auricularis magnus, M. sternocleidomastoideus</i></p> <p>5 Vena yugular externa <i>V. jugularis ext.</i></p> <p>6 Vena yugular interna <i>V. jugularis int.</i></p> <p>7 Músculo deltoides <i>M. deltoideus</i></p> <p>8 Vena axilar <i>V. axillaris</i></p> <p>9 Vena cefálica en el surco deltopectoral <i>V. cephalica</i></p> <p>10 Lóbulo medio del pulmón derecho <i>Pulmo dext., Lobus medius</i></p> <p>11 Músculo serrato anterior <i>M. serratus ant.</i></p> <p>12 Vena cefálica del antebrazo <i>V. cephalica antebrachii</i></p> <p>13 Red venosa dorsal de la mano <i>Rete venosum dorsale manus</i></p> | <p>14 Venas metacarpianas dorsales <i>Vv. metacarpales dorsales</i></p> <p>15 Arteria y vena facial <i>A. et V. facialis</i></p> <p>16 Glándula submandibular <i>Gl. submandibularis</i></p> <p>17 Vena yugular anterior, hueso hioides y músculo omohioideo <i>V. jugularis ext., Os hyoideum, M. omohyoideus</i></p> <p>18 Arco venoso yugular <i>Arcus venosus jugularis</i></p> <p>19 Tronco venoso braquiocéfálico derecho [vena braquiocéfálica derecha] <i>V. brachiocephalica dext.</i></p> <p>20 Cuerpo retroesternal (restos de timo)</p> <p>21 Arteria y vena torácica [mamaria] interna <i>A. et V. thoracica int.</i></p> <p>22 Corazón con pericardio <i>Cor. Pericardium</i></p> <p>23 Ángulo venoso derecho</p> <p>24 Vena humeral <i>V. brachialis</i></p> <p>25 Vena basilica <i>V. basilica</i></p> <p>26 Vena mediana basilica <i>V. mediana basilica</i></p> <p>27 Venas digitales <i>Vv. digitales</i></p> |
|--|--|



Esquema de los **principales ramos del nervio radial**. Los ramos posteriores de los troncos primarios y el fascículo posterior están coloreados en verde.

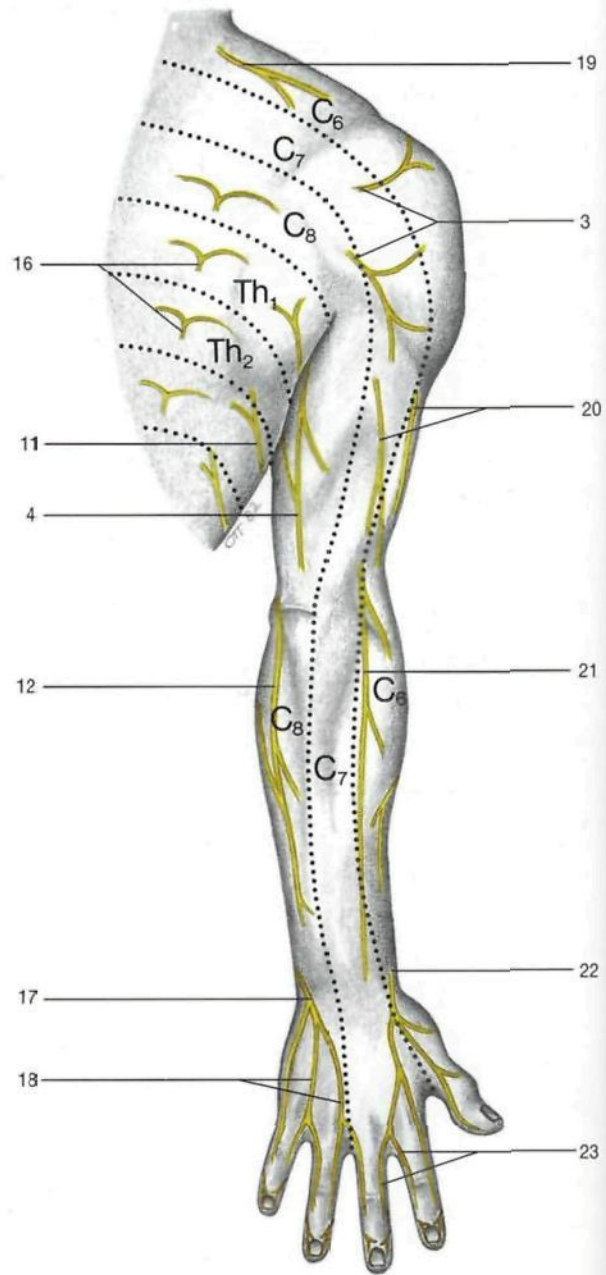
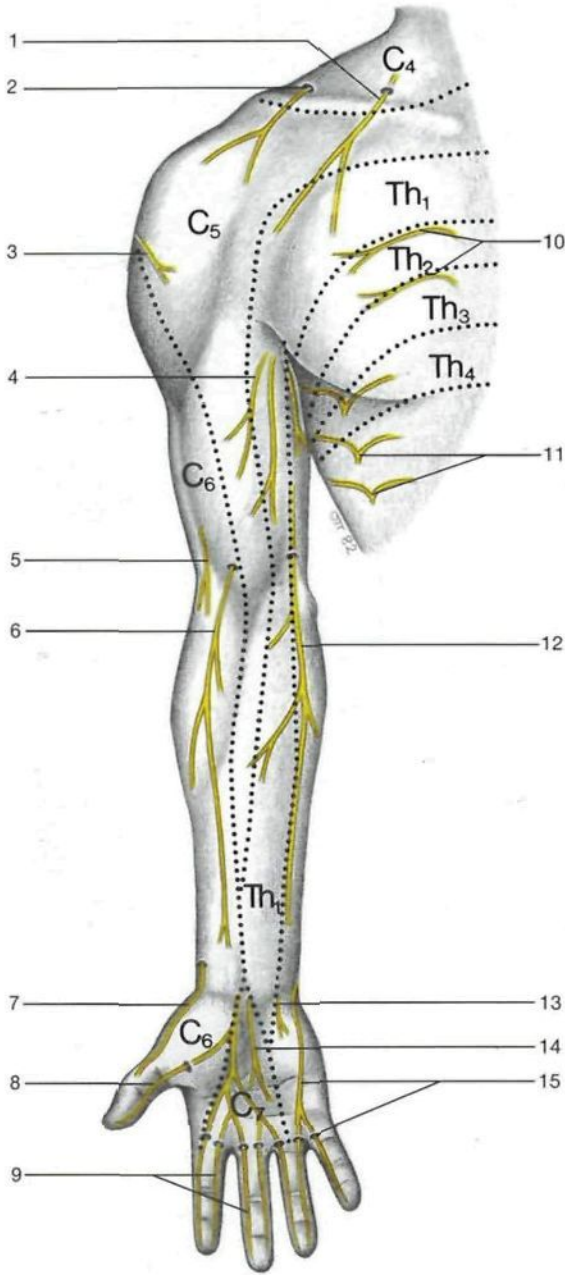
- 1 Plexo braquial
Plexus brachialis
- 2 Fascículo lateral del plexo braquial
Fasciculus lat., Plexus brachialis
- 3 Fascículo posterior del plexo braquial
Fasciculus post., Plexus brachialis
- 4 Fascículo medial del plexo braquial
Fasciculus med., Plexus brachialis
- 5 **Nervio circunflejo [axilar]**
N. axillaris
- 6 **Nervio radial**
N. radialis
- 7 Nervio cutáneo posterior del brazo
N. cutaneus brachii post.
- 8 Nervio cutáneo lateral inferior del brazo
N. cutaneus brachii lat. inf.
- 9 Nervio cutáneo posterior del antebrazo
N. cutaneus antebrachii post.

- 10 Ramo superficial del nervio radial
R. superf., N. radialis
- 11 Ramo profundo del nervio radial
R. prof., N. radialis
- 12 Nervios digitales dorsales
Nn. digitales dorsales
- 13 Raíces interna y externa del nervio mediano
("V" del mediano)
Radices med. et lat. nn. mediani
- 14 Nervio musculocutáneo
N. musculocutaneus
- 15 **Nervio mediano**
N. medianus
- 16 **Nervio cubital [ulnar]**
N. ulnaris
- 17 Nervios braquial cutáneo interno y accesorio
N. cutaneus antebrachii med., N. cutaneus brachii med.



Esquema de los **principales ramos de los nervios musculocutáneo, mediano y cubital**. Los ramos anteriores de los troncos primarios y todos sus derivados están indicados en amarillo.

- 18 Nervio cutáneo lateral del antebrazo
N. cutaneus antebrachii lat.
- 19 Nervio interóseo anterior del antebrazo
N. interosseus [antebrachii] ant.
- 20 Ramo palmar del nervio mediano
R. palmaris nn. mediani
- 21 Ramo dorsal del nervio cubital [ulnar]
R. dors. nn. ulnaris
- 22 Ramo profundo del nervio cubital [ulnar]
R. prof. nn. ulnaris
- 23 Nervios digitales palmares comunes del nervio mediano
Nn. digitales palmares communes (N. medianus)
- 24 Ramo superficial del nervio cubital [ulnar]
R. superf. (N. ulnaris)



Esquema de los nervios cutáneos de la extremidad superior derecha (cara posterior).

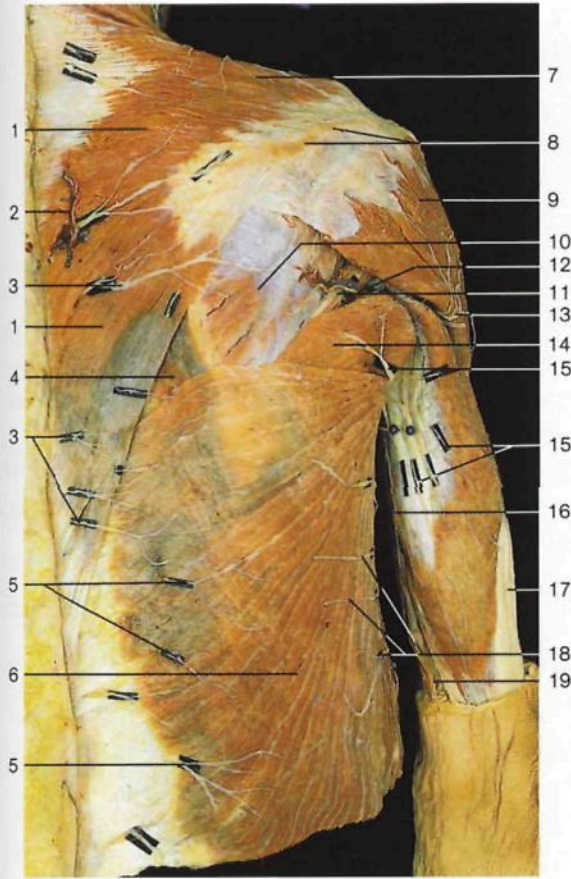
Esquema de los nervios cutáneos del miembro superior derecho (cara anterior).

- 1 Nervio supraclavicular medial
N. supraclavicularis med.
- 2 Nervio supraclavicular intermedio
N. supraclavicularis intermedius
- 3 Nervio cutáneo laterosuperior del brazo (nervio circunflejo [axilar])
N. cutaneus brachii lat. sup. (N. axillaris)
- 4 Ramos terminales del nervio accesorio del braquial cutáneo interno
N. cutaneus brachii med. (Rr.)
- 5 Nervio cutáneo lateroinferior del brazo (nervio circunflejo [axilar])
N. cutaneus brachii lat. inf. (N. axillaris)
- 6 Nervio cutáneo lateral del antebrazo (nervio musculocutáneo)
N. cutaneus antebrachii lat. (N. musculocutaneus)
- 7 Ramo terminal del ramo superficial del nervio radial
R. superf. (N. radialis)

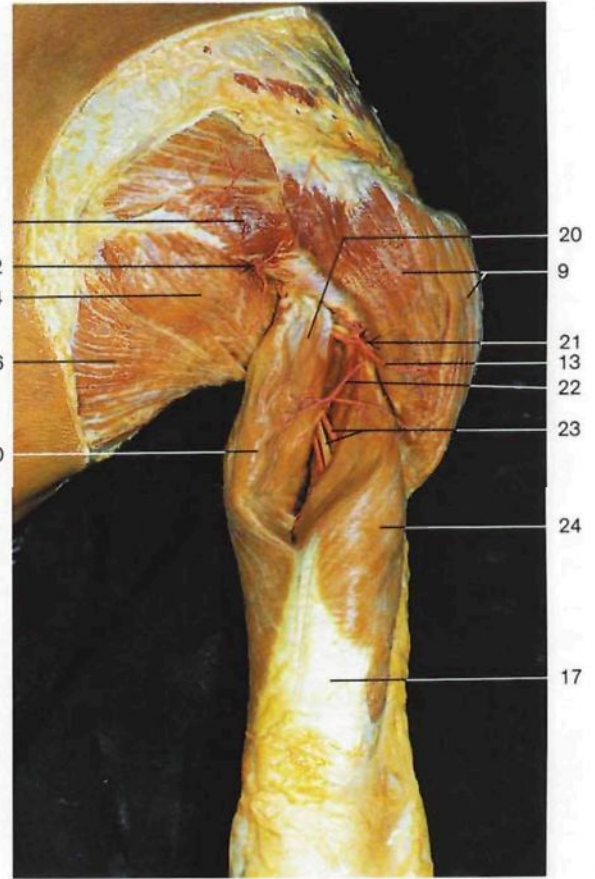
- 8 Nervio digital palmar propio del pulgar (nervio mediano)
N. digitalis palmaris proprius pollicis (N. medianus)
- 9 Nervios digitales palmares (nervio mediano)
Nn. digitales palmares proprii (N. medianus)
- 10 Ramos cutáneos anteriores de nervios intercostales
Rr. cutanei anteriores [pectorales]
- 11 Ramos cutáneos laterales de nervios intercostales
Rr. cutanei laterales [pectorales]
- 12 Nervio braquial cutáneo interno
N. cutaneus antebrachii med.
- 13 Ramo palmar del nervio cubital [ulnar]
R. palmaris Nn. ulnaris
- 14 Ramo palmar del nervio mediano
R. palmaris Nn. mediani
- 15 Nervios digitales palmares (nervio cubital [ulnar])
Nn. digitales palmares (N. ulnaris)

- 16 Ramos cutáneos externos de los ramos dorsales de los nervios raquídeos [espinales] torácicos
Nn. thoracici, Rr. cutanei posteriores
- 17 Ramo dorsal de la mano del nervio cubital
R. dors., Nn. ulnaris
- 18 Nervios digitales dorsales (nervio cubital [ulnar])
Nn. digitales dorsales (N. ulnaris)
- 19 Nervio supraclavicular lateral
N. supraclavicularis lat.
- 20 Nervio cutáneo posterior del brazo
N. cutaneus brachii post.
- 21 Nervio cutáneo posterior del antebrazo
N. cutaneus antebrachii post.
- 22 Ramo superficial del nervio radial
R. superf.
- 23 Nervios colaterales dorsales de los dedos (nervio radial)
Nn. digitales dorsales (N. radialis)

} del nervio radial

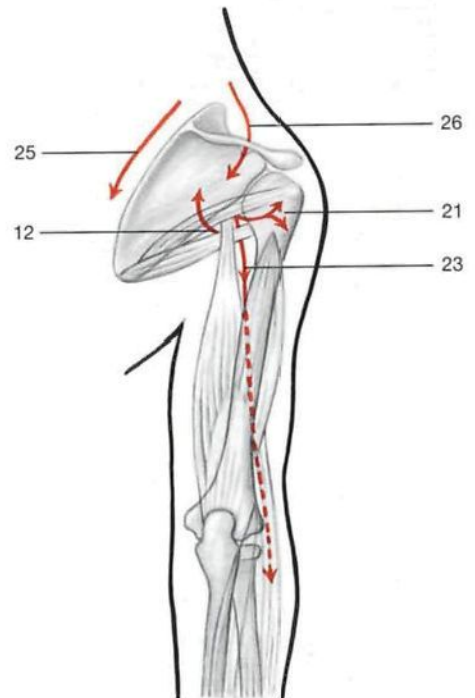


Regiones escapular y deltoidea, plano superficial. Obsérvese el carácter segmentario de los nervios cutáneos dorsales.

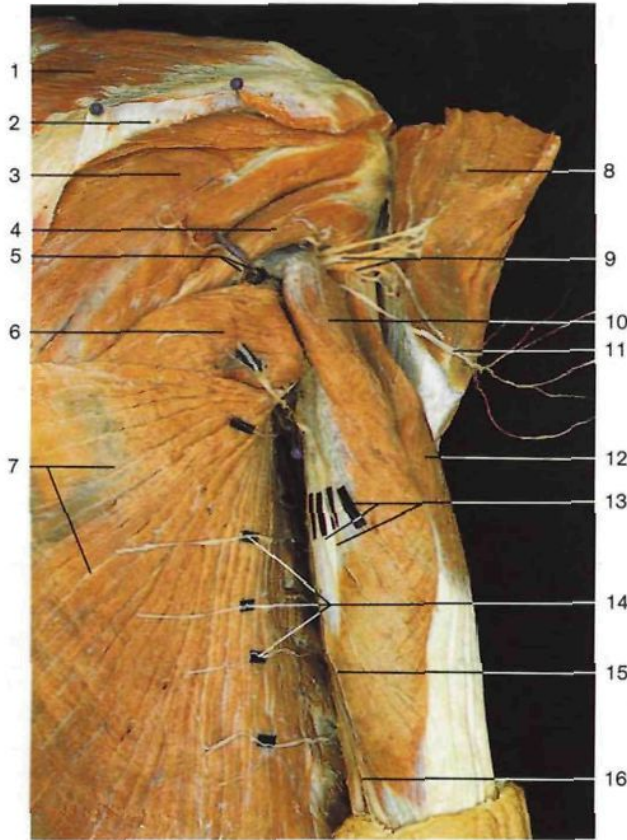


Región deltoidea y región braquial posterior (*Regio [Facies] posterior*) (vista dorsal). Disección de los espacios de Velpeau.

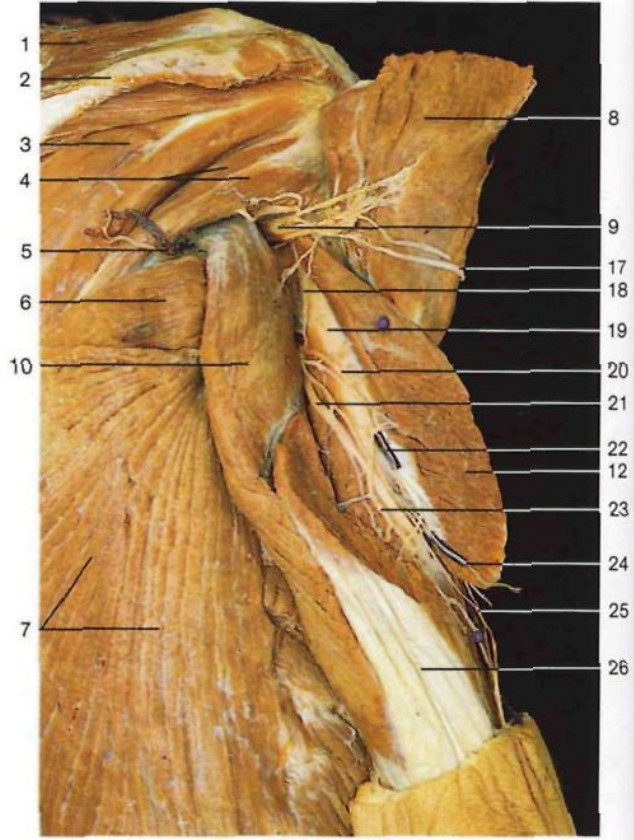
- 1 Músculo trapecio
M. trapezius
- 2 Arteria y vena intercostal posterior, ramos dorsales
A. et V. intercostalis post., Rr. dorsales
- 3 Ramos cutáneos internos de los ramos posteriores de los nervios raquídeos [espinales] torácicos
Rr. cutanei posteriores
- 4 Músculo romboides mayor
M. rhomboideus major
- 5 Ramos cutáneos externos de los ramos dorsales de los nervios raquídeos [espinales] torácicos
Rr. cutanei posteriores
- 6 Músculo dorsal ancho
M. latissimus dorsi
- 7 Nervios supraclaviculares laterales
Nn. supraclaviculares laterales
- 8 Espina de la escápula
Spina scapulae
- 9 Músculo deltoideo
M. deltoideus
- 10 Músculo infraespinoso
M. infraspinatus
- 11 Músculo redondo menor
M. teres minor
- 12 **Triángulo de Velpeau** con arteria y vena circunflejas de la escápula
A. et V. circumflexa scapulae
- 13 Nervio cutáneo laterosuperior del brazo (nervio circunflejo [axilar])
N. cutaneus brachii lat. sup. (N. axillaris)
- 14 Músculo redondo mayor
M. teres major
- 15 Ramos terminales del nervio intercostobraquial
N. intercostobrachialis
- 16 Nervio accesorio del braquial cutáneo interno
N. cutaneus brachii med.
- 17 Tendón del músculo tríceps braquial
M. triceps brachii, Tendo
- 18 Ramos cutáneos laterales de los nervios intercostales [abdominales]
Rr. cutanei laterales [abdominales]
- 19 Nervio braquial cutáneo interno
N. cutaneus antebrachii med.
- 20 Porción larga del músculo tríceps braquial
Caput longum mm. tricipitis brachii
- 21 **Cuadrilátero de Velpeau** con nervio circunflejo [axilar] y arteria circunfleja humeral post.
N. axillaris et A. et V. circumflexa post. humeri
- 22 Anastomosis entre las arterias humeral profunda y circunfleja humeral posterior
Anastomosis, A. prof. brachii, A. circumflexa humeri post.
- 23 Arteria humeral profunda y nervio radial (trayecto)
N. radialis et A. prof. brachii
- 24 Músculo vasto lateral [cabeza lateral del músculo tríceps braquial]
Caput laterale mm. tricipitis brachii
- 25 Nervio dorsal de la escápula y arteria escapular descendente (trayecto)
N. dors. scapulae, A. scapularis descendens
- 26 Arteria, vena y nervio supraescapulares (trayecto)
A., V. et N. suprascapularis



Esquema del trayecto de los vasos y nervios en las regiones deltoidea y braquial (flechas).



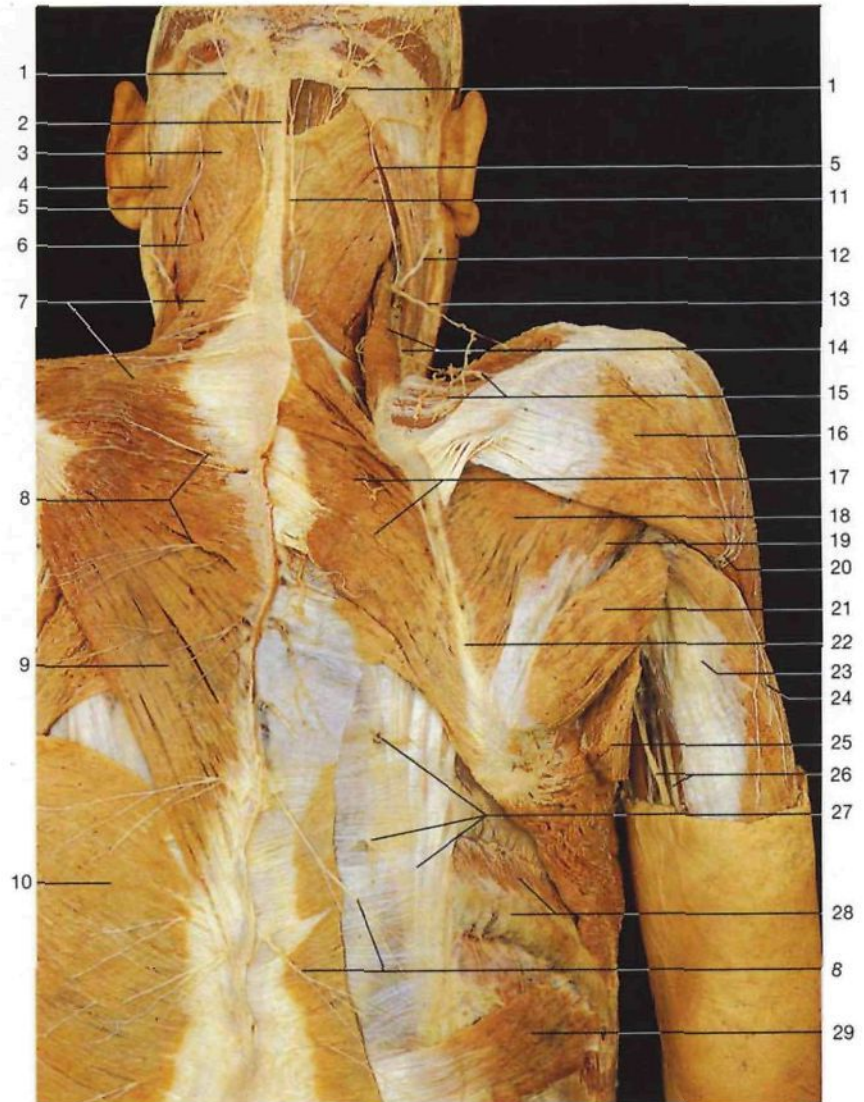Regiones escapular, deltoidea y braquial posterior, capa profunda (vista posterior). La porción espinal del músculo deltoides está seccionada y desplazada para poner al descubierto los espacios de Velpeau.



Regiones escapular y braquial posterior, capa profunda (vista posterior). Para poder ver los elementos vasculonerviosos (nervio radial y arteria humeral profunda) que discurren por el canal radial del húmero, se ha seccionado el músculo vasto lateral.

- 1 Músculo trapecio
M. trapezius
- 2 Espina de la escápula
Spina scapulae
- 3 Músculo infraespinoso
M. infraspinatus
- 4 Músculo redondo menor
M. teres minor
- 5 **Triángulo de Velpeau** con arteria y vena circunflejas escapulares
A. et V. circumflexa scapulae
- 6 Músculo redondo mayor
M. teres major
- 7 Músculo dorsal ancho
M. latissimus dorsi
- 8 Porción espinal del músculo deltoides (seccionada y desplazada)
M. deltoideus
- 9 **Cuadrilátero de Velpeau** con nervio circunflejo [axilar] y arteria y vena circunflejas humeral post.
N. axillaris et A. et V. circumflexa post. humeri
- 10 Porción larga del músculo tríceps braquial
Caput longum mm. tricipitis brachii
- 11 Ramo cutáneo del nervio circunflejo [axilar] (nervio cutáneo laterosuperior del brazo)
N. axillaris (N. cutaneus brachii lat. sup.)
- 12 Músculo vasto lateral [cabeza lateral del músculo tríceps braquial]
Caput laterale mm. tricipitis brachii
- 13 Ramos terminales del nervio intercostobraquial
N. intercostobrachialis (Rr.)

- 14 Ramos cutáneos laterales de los nervios intercostales
Rr. cutanei laterales [pectorales]
- 15 Nervio accesorio del braquial cutáneo interno
N. cutaneus brachii med.
- 16 Nervio braquial cutáneo interno
N. cutaneus antebrachii med.
- 17 Nervio cutáneo laterosuperior del brazo (nervio circunflejo [axilar])
N. cutaneus brachii lat. sup. (N. axillaris)
- 18 Anastomosis entre las arterias humeral profunda y circunfleja humeral posterior
Anastomosis: A. prof. brachii, A. circumflexa humeri post.
- 19 Húmero
Humerus
- 20 **Arteria humeral profunda**
A. prof. brachii
- 21 **Nervio radial**
N. radialis
- 22 Arteria colateral radial
A. collateralis radialis
- 23 Arteria colateral media
A. collateralis media
- 24 Nervio cutáneo lateroinferior del brazo
N. cutaneus brachii lat. inf.
- 25 Nervio cutáneo posterior del antebrazo
N. cutaneus antebrachii post.
- 26 Tendón del músculo tríceps braquial
M. triceps brachii, Tendo

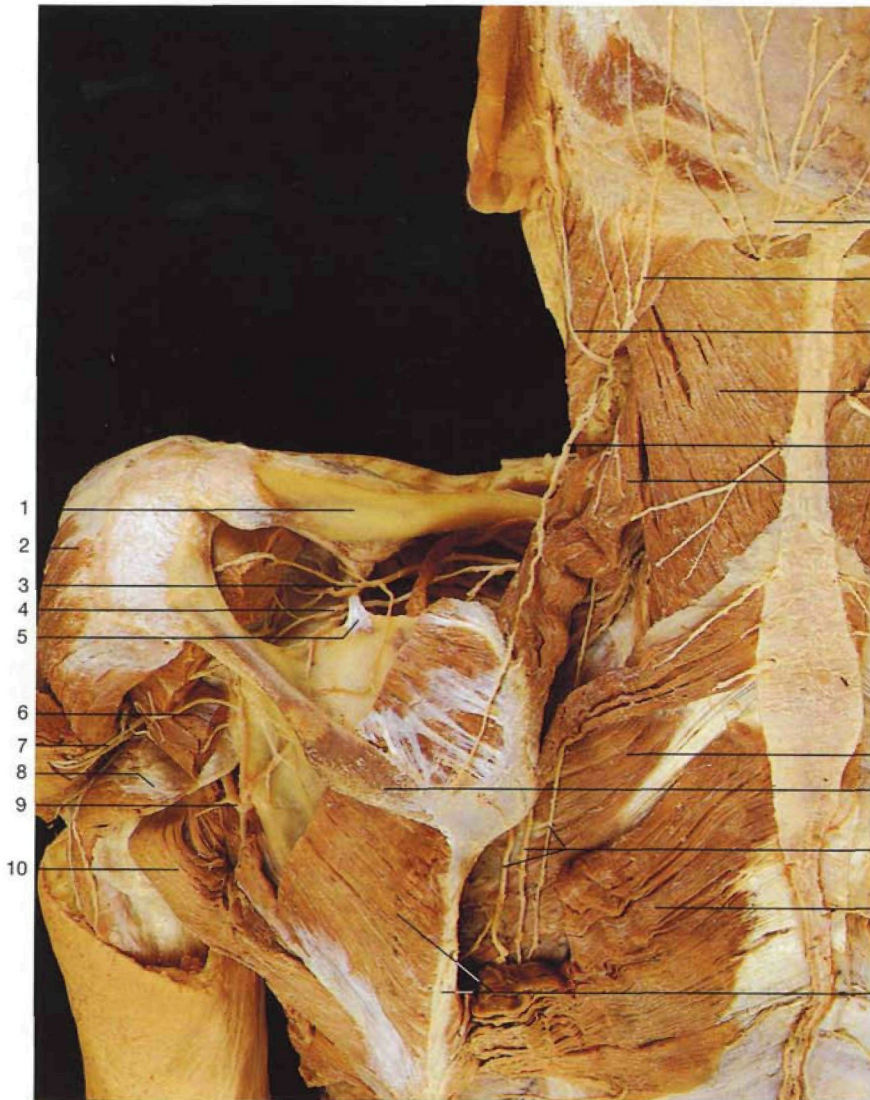


Regiones de la nuca, deltoidea y escapular (vista dorsal). Izquierda: plano superficial; derecha: músculos trapecio y dorsal ancho resecaados. Disecación de los ramos posteriores de los nervios raquídeos.

- 1 Nervio occipital mayor
N. occipitalis major
- 2 Ligamento nuchal o cervical posterior
Lig. nuchae
- 3 Músculo esplenio de la cabeza
M. splenius capitis
- 4 Músculo esternocleidomastoideo
M. esternocleidomastoideus
- 5 Nervio occipital menor
N. occipitalis minor
- 6 Músculo esplenio del cuello
M. splenius cervicis
- 7 Músculo trapecio. Porciones descendente y transversa
M. trapezius
- 8 Ramos cutáneos mediales de los ramos posteriores de los nervios raquídeos o espinales
Nn. spinales (Rr. posteriores [Rr. mediales])
- 9 Músculo trapecio, porción ascendente
M. trapezius

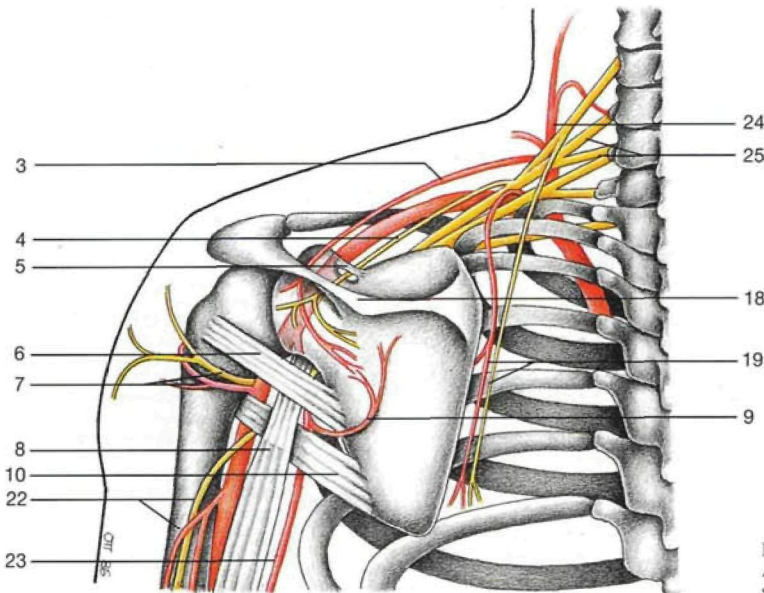
- 10 Músculo dorsal ancho
M. latissimus dorsi
- 11 Ramo cutáneo del nervio occipital tercero
N. occipitalis tertius
- 12 Nervio auricular mayor
N. auricularis magnus
- 13 Nervio espinal [accessorio] [XI]
N. accessorius [XI]
- 14 Nervio supraclavicular lateral, músculo angular de la escápula
N. supraclavicularis lat., M. levator scapulae
- 15 Ramas de la arteria supraescapular
A. suprascapularis, Rr.
- 16 Músculo deltoideos
M. deltoideus
- 17 Músculo romboides mayor
M. rhomboideus major
- 18 Músculo infraespinoso
M. infraspinatus
- 19 Músculo redondo menor
M. teres minor
- 20 Nervio cutáneo laterosuperior del brazo (nervio circunflejo [axilar])
N. cutaneus brachii lat. sup. (N. axillaris)

- 21 Músculo redondo mayor
M. teres major
- 22 Borde medial de la escápula
Margo med.
- 23 Músculo tríceps braquial, porción larga
M. triceps brachii, Caput longum
- 24 Nervio cutáneo posterior del brazo (nervio radial)
N. cutaneus brachii post.
- 25 Músculo dorsal ancho (seccionado)
M. latissimus dorsi
- 26 Nervio cubital [ulnar], arteria humeral
N. ulnaris, A. brachialis
- 27 Ramos cutáneos laterales de los ramos posteriores de los nervios raquídeos o espinales y músculo iliocostal
Nn. spinales (Rr. posteriores [Rr. laterales]), M. iliocostalis
- 28 Músculo intercostal externo y costilla VII
M. intercostalis ext. et Costa VII
- 29 Músculo serrato posteroinferior
M. serratus post. inf.

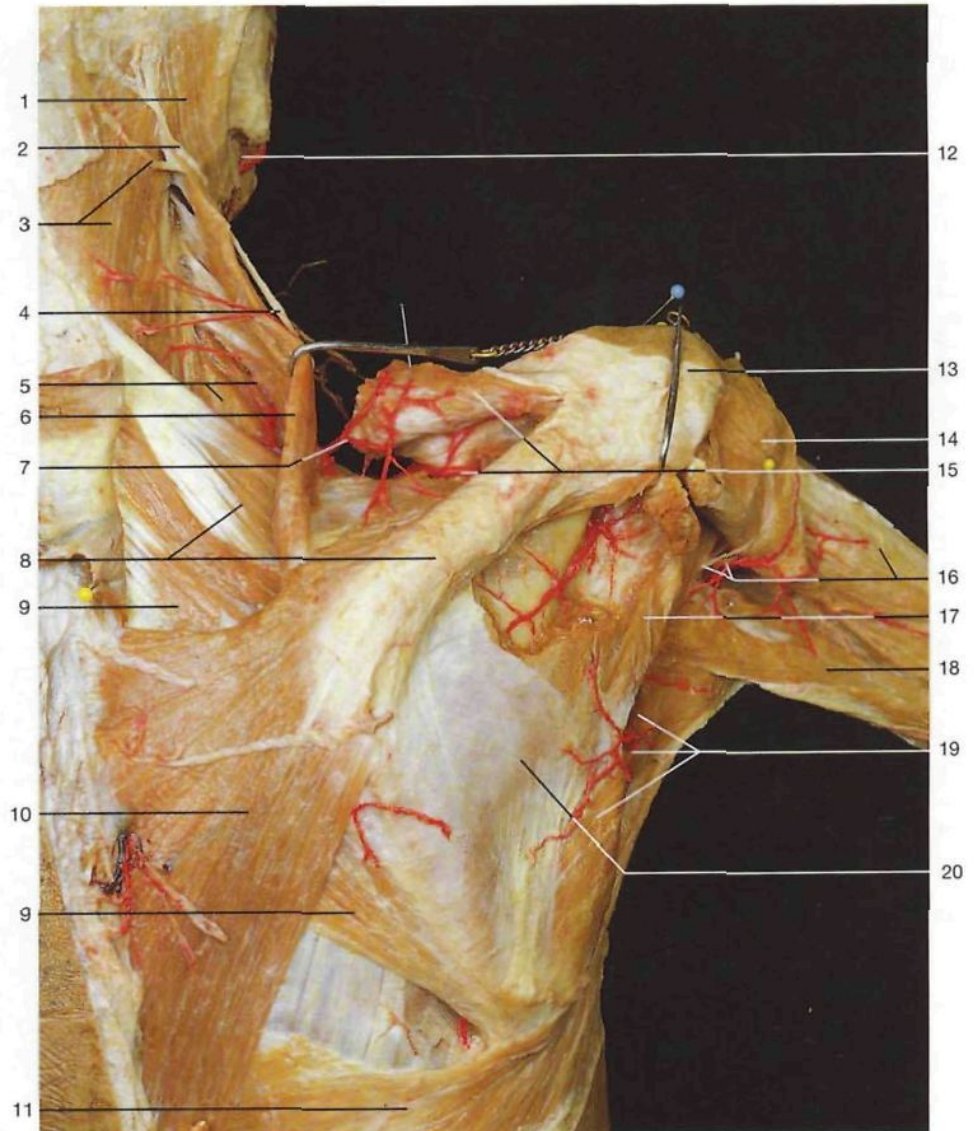


- 1 Clavícula
Clavicula
- 2 Músculo deltoideo
M. deltoideus
- 3 Arteria supraescapular
A. supraescapularis
- 4 Nervio supraescapular
N. supraescapularis
- 5 Ligamento coracoideo [transverso superior de la escápula]
Lig. transversum scapulae superius
- 6 Músculo redondo menor
M. teres minor
- 7 Nervio circunflejo [axilar], arteria circunfleja humeral posterior
N. axillaris, A. circumflexa humeri post.
- 8 Músculo tríceps, porción larga
M. triceps brachii, Caput longum
- 9 Arteria circunfleja escapular
A. circumflexa scapulae
- 10 Músculo redondo mayor
M. teres major
- 11 Nervio occipital mayor
N. occipitalis major
- 12 Nervio occipital menor
N. occipitalis minor
- 13 Nervio auricular mayor
N. auricularis magnus
- 14 Músculo esplenio de la cabeza
M. splenius capitis
- 15 Nervio espinal [accessorio] [XI]
N. accessorius
- 16 Nervio occipital tercero, músculo angular de la escápula
N. occipitalis tertius, M. levator scapulae
- 17 Músculo serrato posterosuperior
M. serratus post. sup.
- 18 Espina de la escápula
Spina scapulae
- 19 Arteria escapular descendente, nervio dorsal de la escápula
A. scapularis descendens, N. dors. scapulae
- 20 Músculo romboides mayor
M. rhomboideus major
- 21 Músculo infraespinoso, borde medial de la escápula
M. infraspinatus, Margo med. scapulae
- 22 Nervio radial, arteria humeral profunda
N. radialis, A. prof. brachii
- 23 Arteria toracodorsal
A. thoracodorsalis
- 24 Tronco tirocervical
Truncus thyrocervicalis
- 25 Plexo braquial
Plexus brachialis

Regiones deltoidea y escapular, plano profundo. El músculo romboides y los músculos escapulares han sido parcialmente resecaados; la porción espinal del músculo deltoideo ha sido rechazada.

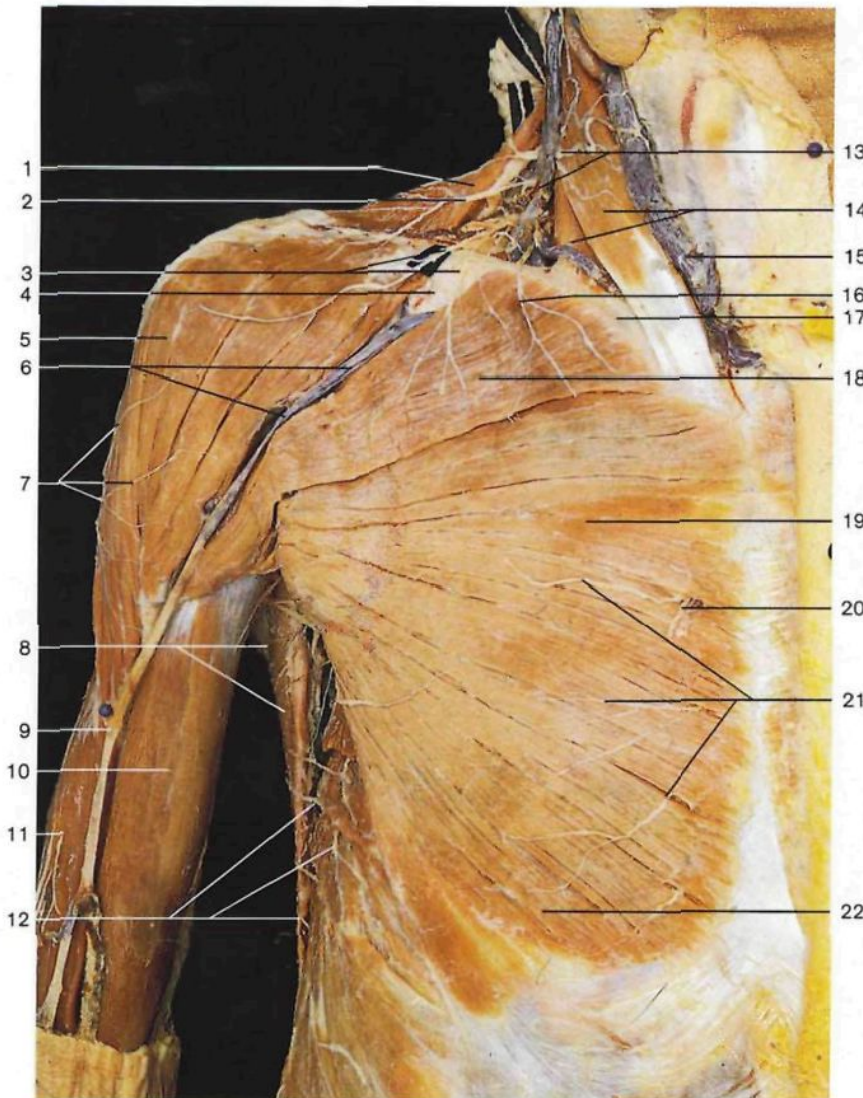


Esquema de la red arterial escapular. Anastomosis entre las arterias supraescapular y circunfleja escapular.

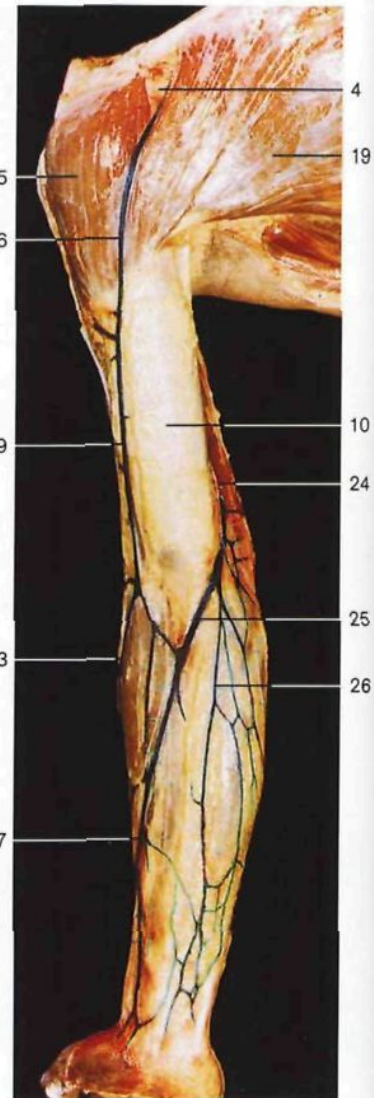


Regiones escapular, deltoidea y braquial posterior (vista posterior). Las arterias de la región escapular están inyectadas. Los músculos trapecio, deltoides e infraespinoso han sido parcialmente resecaados y separados.

- | | |
|--|---|
| 1 Músculo esternocleidomastoideo <i>M. sternocleidomastoideus</i> | 11 Músculo dorsal ancho <i>M. latissimus dorsi</i> |
| 2 Nervio occipital menor <i>N. suboccipitalis</i> | 12 Arteria facial <i>A. facialis</i> |
| 3 Músculo esplenio de la cabeza y tercer nervio occipital <i>M. splenius capitis, N. occipitalis tertius</i> | 13 Acromion <i>Acromion</i> |
| 4 Nervio espinal [accesorio] [XI] <i>N. accessorius [XI]</i> | 14 Músculo deltoides <i>M. deltoideus</i> |
| 5 Músculo esplenio del cuello y arteria cervical transversa (rama profunda) <i>M. splenius cervicis, A. transversa cervicis</i> | 15 Arteria supraescapular y músculo supraespinoso <i>A. suprascapularis, M. supraspinatus</i> |
| 6 Músculo angular de la escápula <i>M. levator scapulae</i> | 16 Nervio circunflejo [axilar], arteria circunfleja humeral posterior y músculo vasto lateral [cabeza lateral del músculo tríceps braquial] <i>N. axillaris, A. circumflexa humeri post. et M. triceps brachii, Caput laterale</i> |
| 7 Arteria cervical transversa (rama superficial) <i>A. transversa cervicis [colli] (R. superf.)</i> | 17 Músculo redondo menor <i>M. teres minor</i> |
| 8 Espina de la escápula y músculo serrato posterosuperior <i>Spina scapulae, M. serratus post. sup.</i> | 18 Cabeza larga del músculo tríceps braquial <i>M. triceps brachii, Caput longum</i> |
| 9 Músculo romboides mayor <i>M. rhomboideus major</i> | 19 Arteria circunfleja escapular y músculo redondo mayor <i>A. circumflexa scapulae, M. teres major</i> |
| 10 Músculo trapecio <i>M. trapezius</i> | 20 Músculo infraespinoso <i>M. infraspinatus</i> |

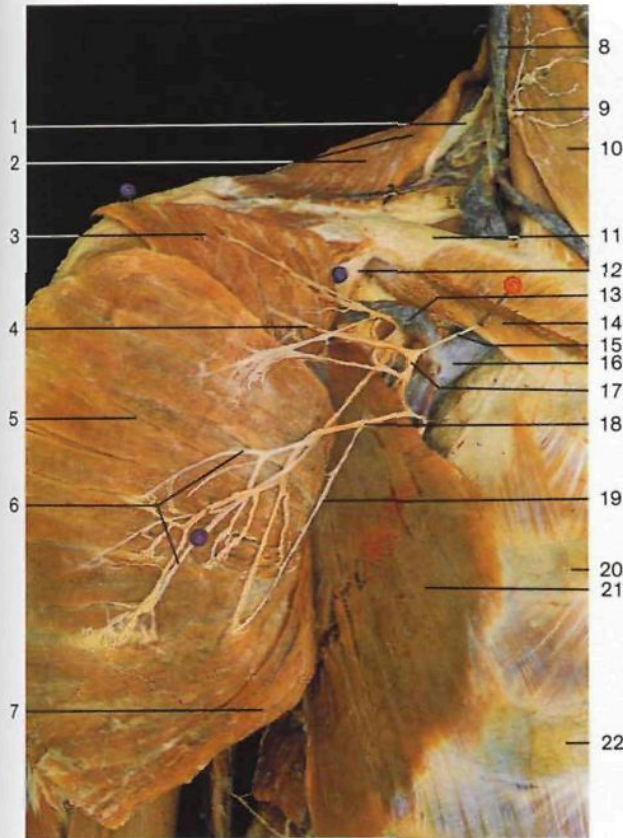


Región deltoidea y pared torácica, capa superficial (vista anterior). Disección de los nervios cutáneos y de las venas superficiales.

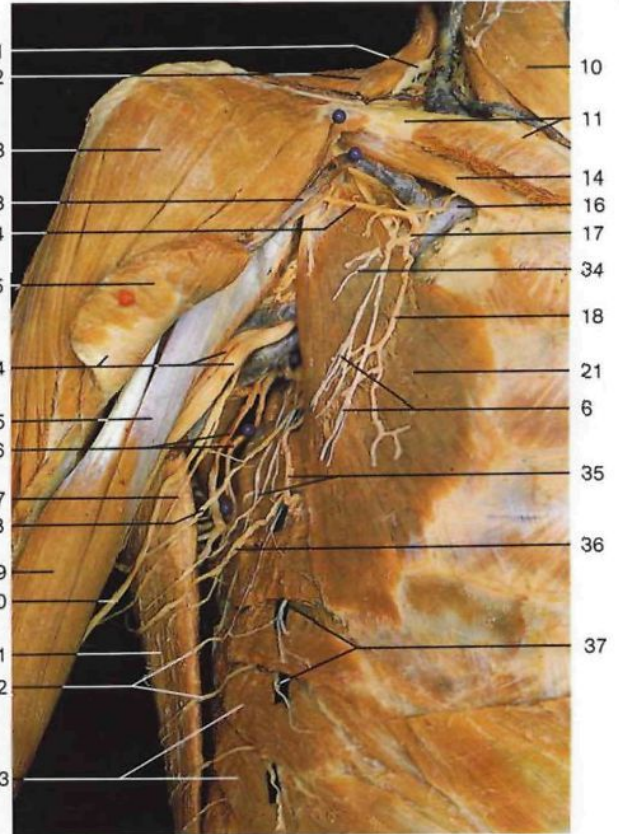


Venas superficiales del miembro superior derecho, inyectadas con gelatina azul.

- | | | | |
|----|--|----|---|
| 1 | Músculo trapecio <i>M. trapezius</i> | 15 | Vena yugular anterior <i>V. jugularis ant.</i> |
| 2 | Nervio supraclavicular lateral <i>N. supraclavicular lat.</i> | 16 | Nervio supraclavicular medial <i>N. supraclavicularis med.</i> |
| 3 | Nervio supraclavicular intermedio <i>N. supraclavicularis intermedius</i> | 17 | Clavícula <i>Clavicula</i> |
| 4 | Espacio deltopectoral [fosita de Morenhein] <i>Trig. clavipectorale</i> | 18 | Porción clavicular del músculo pectoral mayor <i>Pars clavicularis mm. pectoralis majoris</i> |
| 5 | Músculo deltoideo <i>M. deltoideus</i> | 19 | Porción esternocostal del músculo pectoral mayor <i>Pars sternocostalis mm. pectoralis majoris</i> |
| 6 | Vena cefálica en el surco deltopectoral <i>V. cephalica</i> | 20 | Rama perforante de la arteria mamaria [torácica] interna <i>R. perforans (A. thoracica int.)</i> |
| 7 | Nervio cutáneo laterosuperior del brazo (nervio circunflejo [axilar]) <i>N. cutaneus brachii lat. sup. (N. axillaris)</i> | 21 | Ramos cutáneos anteriores de nervios intercostales <i>Rr. cutanei anteriores [pectorales]</i> |
| 8 | Músculo dorsal ancho <i>M. latissimus dorsi</i> | 22 | Porción abdominal del músculo pectoral mayor <i>Pars abdominalis mm. pectoralis majoris</i> |
| 9 | Vena cefálica <i>V. cephalica</i> | 23 | Vena cefálica accesoria <i>V. cephalica accessoria</i> |
| 10 | Músculo bíceps braquial <i>M. biceps brachii</i> | 24 | Vena basilíca <i>V. basilica</i> |
| 11 | Músculo tríceps braquial <i>M. triceps brachii</i> | 25 | Vena mediana del codo <i>V. mediana cubiti</i> |
| 12 | Ramos cutáneos laterales de nervios intercostales <i>Rr. cutanei laterales [pectorales]</i> | 26 | Vena mediana antebraquial <i>V. mediana antebrachii</i> |
| 13 | Nervio cervical transverso y vena yugular externa <i>N. transversus colli, V. jugularis ext.</i> | 27 | Vena cefálica en el antebrazo <i>V. cephalica</i> |
| 14 | Músculo esternocleidomastoideo <i>M. sternocleidomastoideus</i> | | |



Triángulo deltopectoral (*Trigonum clavipectorale*), región infraclavicular (*Fossa infraclavicularis*) (vista anterior). Se ha cortado y separado el músculo pectoral mayor.



Pared torácica y región deltoidea, capa profunda. Región axilar derecha (vista anterior). Se ha seccionado y resecao parcialmente el músculo pectoral mayor.

1 Nervio espinal [accesorio] [XI]

N. accessorius

2 Músculo trapecio

M. trapezius

3 Porción clavicular del músculo pectoral mayor

Pars clavicularis mm. pectoralis majoris

4 Rama acromial de la arteria acromiotorácica

R. acromialis, A. thoraco-acromialis

5 Porción esternocostal del músculo pectoral mayor

Pars sternocostalis, M. pectoralis major

6 Nervios pectorales externos (ramos del plexo braquial)

Nn. pectorales laterales (Plexus brachialis)

7 Porción abdominal del músculo pectoral mayor

Pars abdominalis mm. pectoralis majoris

8 Vena yugular externa

V. jugularis ext.

9 Plexo cervical (punto de Erb)

Plexus cervicalis

10 Músculo esternocleidomastoideo

M. sternocleidomastoideus

11 Clavícula

Clavicula

12 Fascia clavipectoral

Fascia clavipectoralis

13 Vena cefálica

V. cephalica

14 Músculo subclavio

M. subclavius

15 Rama clavicular de la arteria acromiotorácica

R. clavicularis, A. thoraco-acromialis

16 Vena subclavia

V. subclavia

17 Arteria acromiotorácica

A. thoraco-acromialis

18 Rama pectoral de la arteria acromiotorácica

R. pectoralis, A. thoraco-acromialis

19 Nervio pectoral interno

N. pectoralis med.

20 Costilla II

Costa II

21 Músculo pectoral menor

M. pectoralis minor

22 Costilla III

Costa III

23 Músculo deltoideo

M. deltoideus

24 Músculo pectoral mayor (desplazado), arteria humeral

y nervio mediano

M. pectoralis major, A. brachialis, N. medianus

25 Porción corta del músculo bíceps braquial

Caput breve mm. bicipitis brachii

26 Arteria y nervio toracodorsales

A. et N. thoraco-dorsalis

27 Nervio accesorio del nervio braquial cutáneo interno

N. cutaneus brachii med.

28 Nervio intercostobraquial

N. intercostobrachialis (T₂)

29 Porción larga del músculo bíceps braquial

Caput longum mm. bicipitis brachii

30 Nervio braquial cutáneo interno

N. cutaneus antebrachii med.

31 Músculo dorsal ancho

M. latissimus dorsi

32 Ramos cutáneos laterales de nervios intercostales (ramos posteriores)

Rr. cutanei laterales [pectorales]

33 Músculo serrato anterior

M. serratus ant.

34 Nervio pectoral interno

N. pectoralis med.

35 Nervio torácico largo y arteria torácica [mamaria] inferior

N. thoracicus longus, A. thoracica lat.

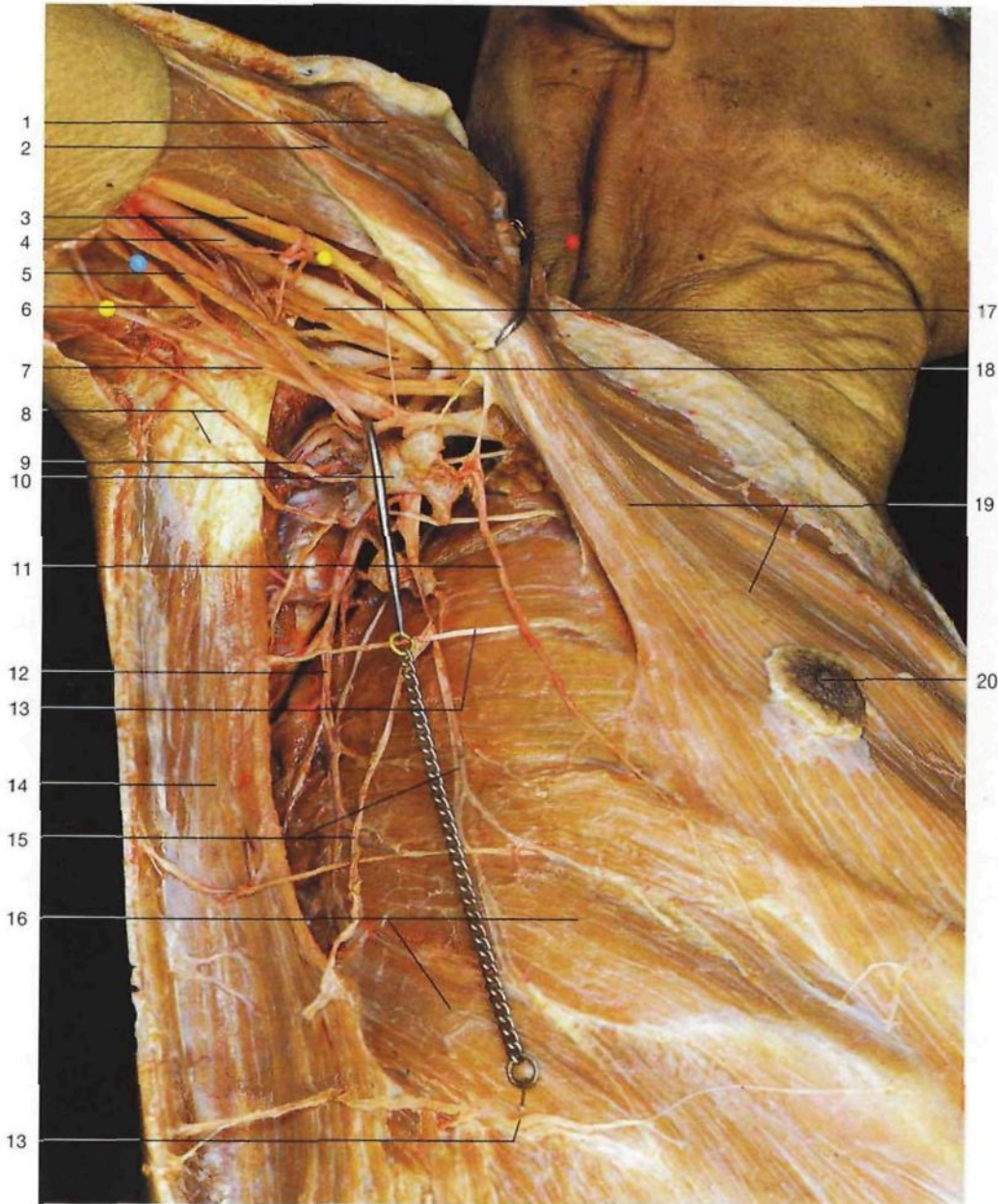
36 Nervio intercostobraquial

N. intercostobrachialis (T₃)

37 Ramos cutáneos laterales de nervios intercostales

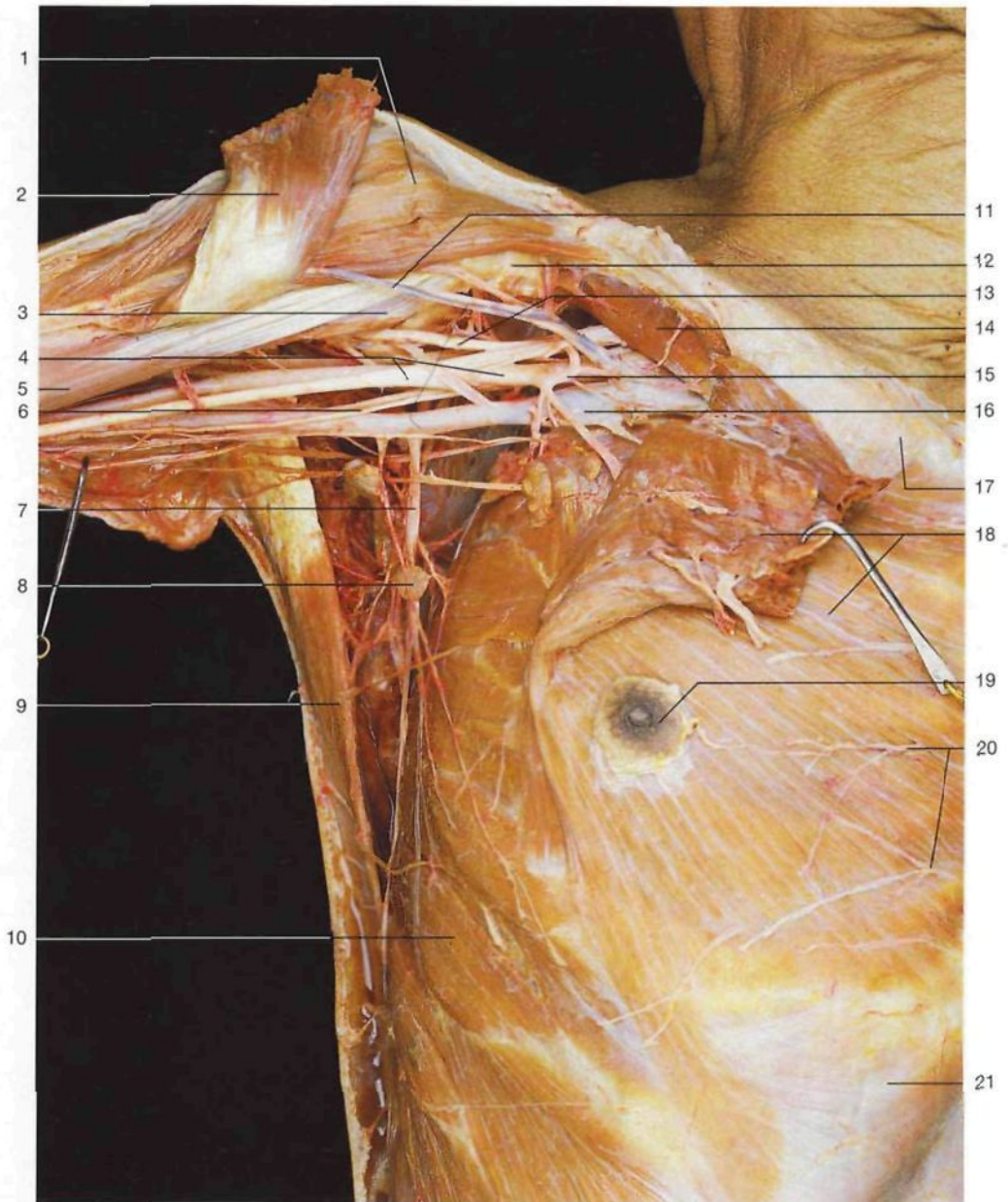
(ramos anteriores)

Rr. cutanei laterales [pectorales]



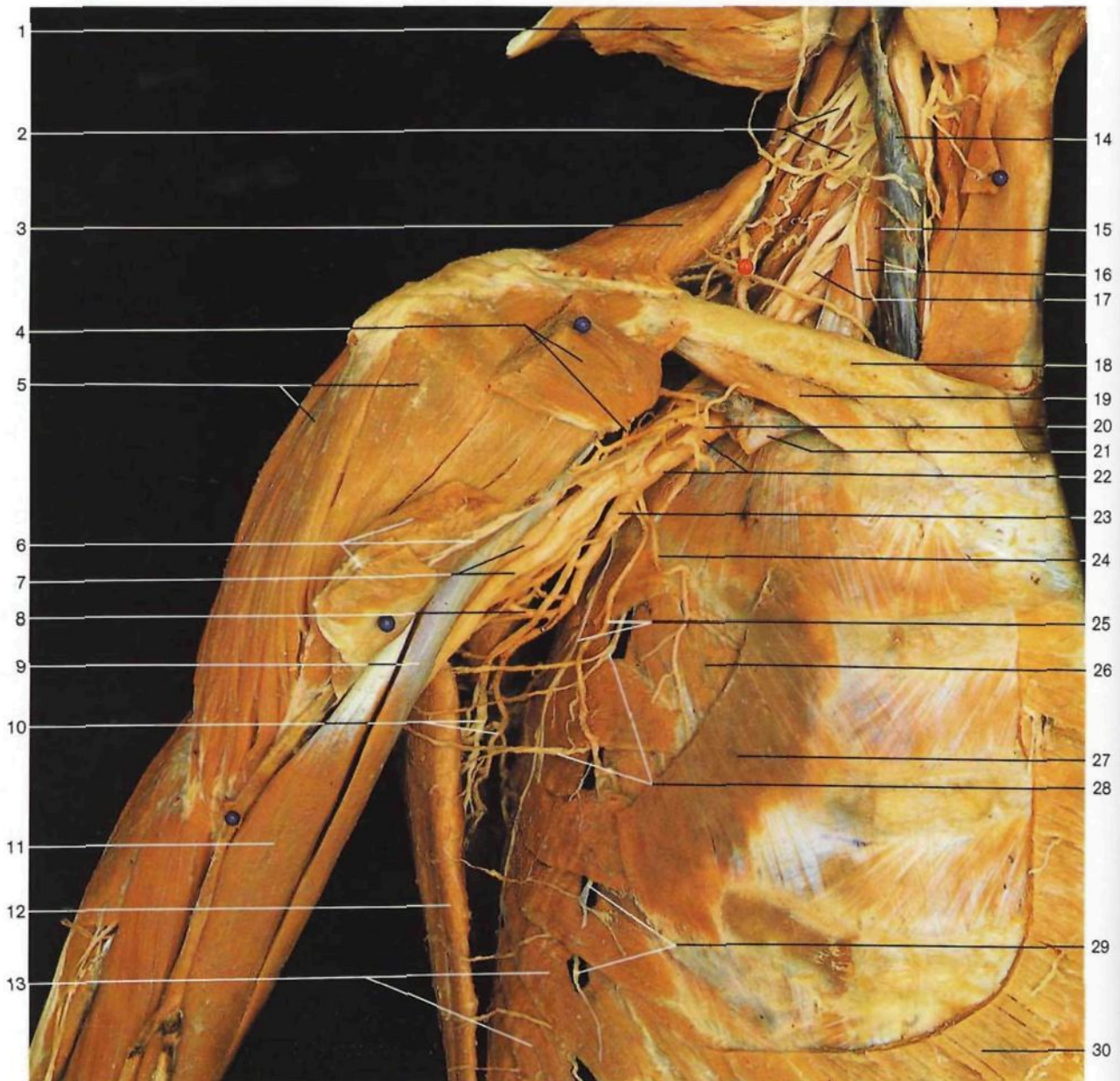
Región axilar derecha (vista inferior). Disección de los ganglios linfáticos axilares superficiales y de los vasos linfáticos. El músculo pectoral mayor ha sido ligeramente rechazado hacia arriba.

- | | |
|--|---|
| 1 Músculo deltoides <i>M. deltoideus</i> | 11 Arteria torácica [mamaria] lateral <i>A. thoracica lat.</i> |
| 2 Vena cefálica <i>V. cephalica</i> | 12 Arteria toracodorsal <i>A. thoraco-dorsalis</i> |
| 3 Nervio mediano <i>N. medianus</i> | 13 Ramos cutáneos laterales de nervios intercostales <i>Rr. cutanei laterales [pectorales]</i> |
| 4 Arteria humeral <i>A. brachialis</i> | 14 Músculo dorsal ancho <i>M. latissimus dorsi</i> |
| 5 Nervios braquial cutáneo interno y accesorio del braquial cutáneo interno <i>N. cutaneus antebrachii med., N. cutaneus brachii med.</i> | 15 Vena toracoepigástrica <i>V. thoraco-epigastrica</i> |
| 6 Nervio cubital [ulnar] <i>N. ulnaris</i> | 16 Músculo serrato anterior <i>M. serratus ant.</i> |
| 7 Vena basilica <i>V. basilica</i> | 17 Nervio musculocutáneo <i>N. musculocutaneus</i> |
| 8 Nervios intercostobraquiales <i>Nn. intercostobraquiales</i> | 18 Nervio radial <i>N. radialis</i> |
| 9 Arteria circunfleja escapular <i>A. circumflexa scapulae</i> | 19 Músculo pectoral mayor <i>M. pectoralis major</i> |
| 10 Ganglios linfáticos axilares superficiales <i>Nodi lymphoidei axillares superficiales</i> | 20 Pezón <i>Papilla mammae</i> |



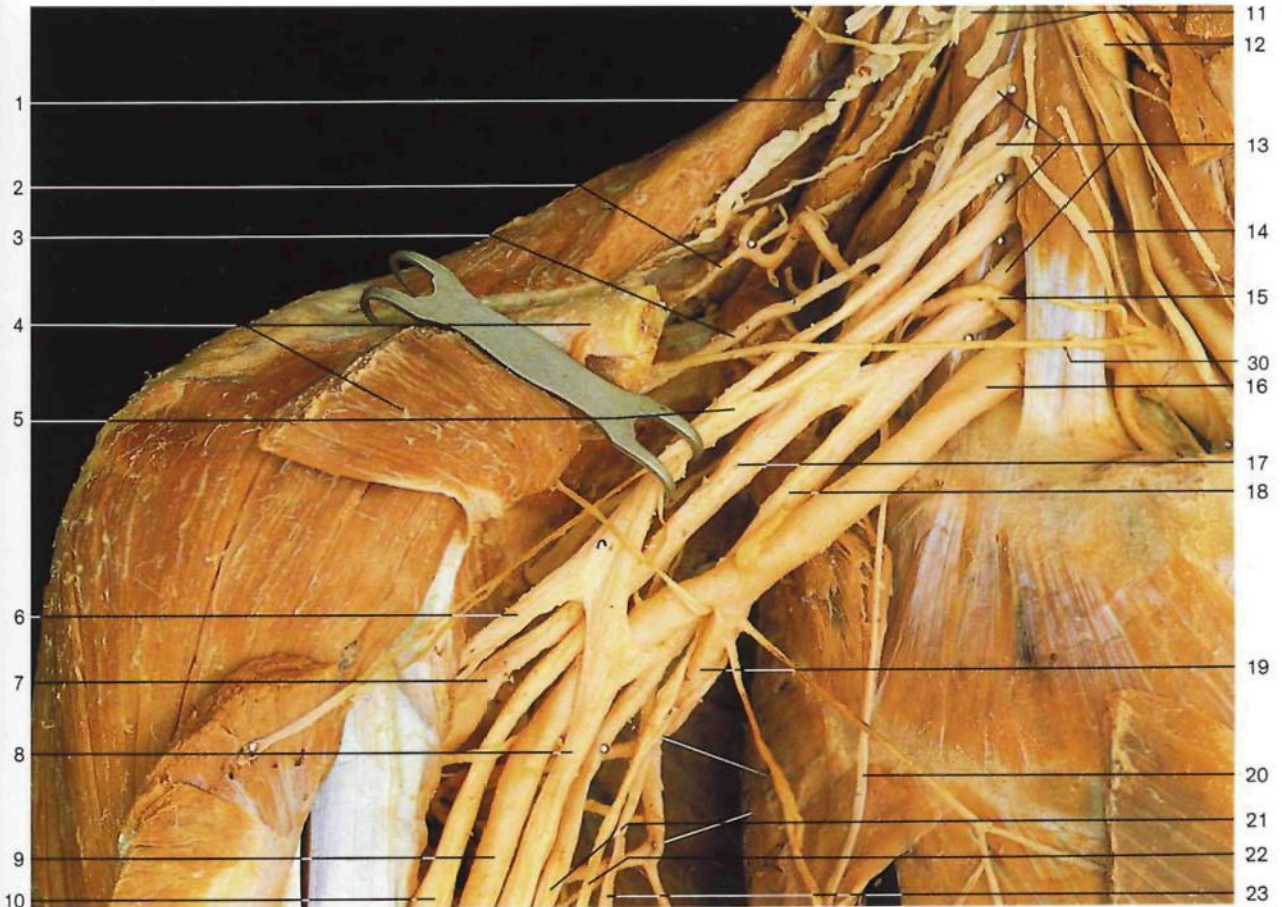
Región axilar (vista anterior). Disección de los ganglios linfáticos axilares profundos. Los músculos pectoral menor y mayor han sido seccionados y rechazados. La cintura escapular está en elevación y el brazo en abducción.

- | | |
|--|---|
| 1 Músculo deltoides <i>M. deltoideus</i> | 12 Inserción del músculo pectoral menor, apófisis coracoides <i>M. pectoralis minor, Proc. coracoideus</i> |
| 2 Inserción del pectoral mayor <i>M. pectoralis major</i> | 13 Nervio musculocutáneo <i>N. musculocutaneus</i> |
| 3 Músculo coracobraquial <i>M. coracobrachialis</i> | 14 Músculo subclavio <i>M. subclavius</i> |
| 4 Nervio mediano, arteria axilar <i>N. medianus, A. axillaris</i> | 15 Arteria acromiotorácica <i>A. thoraco-acromialis</i> |
| 5 Porción corta del músculo bíceps braquial <i>M. biceps brachii, Caput breve</i> | 16 Vena axilar <i>V. axillaris</i> |
| 6 Nervio cubital [ulnar] y nervio braquial cutáneo interno <i>N. ulnaris, N. cutaneus antebrachii med.</i> | 17 Clavícula <i>Clavicula</i> |
| 7 Vena toracoepigástrica <i>V. thoraco-epigastrica</i> | 18 Músculos pectoral mayor y menor (rechazados) <i>M. pectoralis major, M. pectoralis minor</i> |
| 8 Ganglios linfáticos axilares profundos <i>Nodi lymphoidei axillares profundi</i> | 19 Pezón <i>Papilla mammae</i> |
| 9 Músculo dorsal ancho <i>M. latissimus dorsi</i> | 20 Ramos cutáneos anteriores de nervios intercostales <i>Rr. cutanei anteriores [pectorales]</i> |
| 10 Músculo serrato anterior <i>M. serratus ant.</i> | 21 Lámina anterior de la vaina de los músculos rectos del abdomen <i>Vagina mm. recti abdominis, Lamina ant.</i> |
| 11 Vena cefálica <i>V. cephalica</i> | |

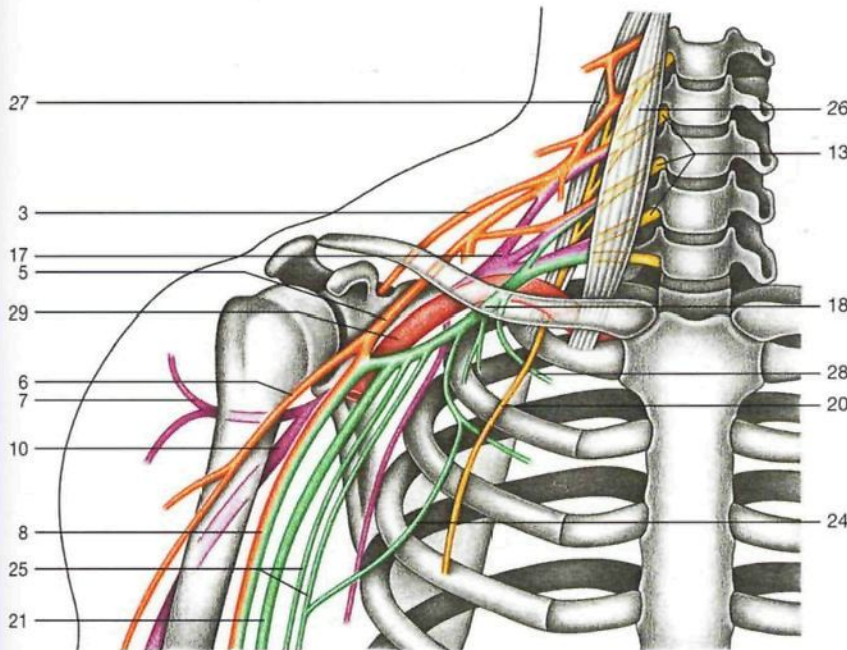


Región axilar derecha (vista anterior). Para poner al descubierto los vasos y nervios de la cavidad axilar se han seccionado y desplazado los músculos pectorales.

- | | | |
|--|---|--|
| 1 Músculo esternocleidomastoideo (seccionado y levantado) <i>M. sternocleidomastoideus</i> | 11 Porción larga del músculo bíceps braquial <i>Caput longum mm. bicipitis brachii</i> | 22 Arteria axilar <i>A. axillaris</i> |
| 2 Plexo cervical <i>Plexus cervicalis</i> | 12 Músculo dorsal ancho <i>M. latissimus dorsi</i> | 23 Arteria subescapular <i>A. subscapularis</i> |
| 3 Músculo trapecio <i>M. trapezius</i> | 13 Músculo serrato anterior <i>M. serratus ant.</i> | 24 Arteria torácica superior <i>A. thoracica suprema</i> |
| 4 Músculo pectoral menor y nervio pectoral interno <i>M. pectoralis minor, N. pectoralis med.</i> | 14 Vena yugular interna <i>V. jugularis int.</i> | 25 Arteria torácica lateral [mamaria] y nervio torácico largo <i>A. thoracica lat. et N. thoracicus longus</i> |
| 5 Músculo deltoideo <i>M. deltoideus</i> | 15 Músculo escaleno anterior <i>M. scalenus ant.</i> | 26 Músculo intercostal externo <i>M. intercostalis ext.</i> |
| 6 Músculo pectoral mayor y nervio pectoral externo <i>M. pectoralis major, N. pectoralis lat.</i> | 16 Nervio frénico y arteria cervical ascendente <i>N. phrenicus, A. cervicalis ascendens</i> | 27 Origen del músculo pectoral menor <i>M. pectoralis minor</i> |
| 7 Nervio mediano y arteria humeral <i>N. medianus, A. brachialis</i> | 17 Plexo braquial <i>Plexus brachialis</i> | 28 Nervios intercostobraquiales <i>Nn. intercostobraquiales</i> |
| 8 Arteria circunfleja de la escápula <i>A. circumflexa scapulae</i> | 18 Clavícula <i>Clavicula</i> | 29 Ramos cutáneos laterales de nervios intercostales <i>Rr. cutanei laterales [pectorales]</i> |
| 9 Porción corta del músculo bíceps braquial <i>Caput breve mm. bicipitis brachii</i> | 19 Músculo subclavio <i>M. subclavius</i> | 30 Origen de las porciones esternocostal y abdominal del músculo pectoral mayor <i>M. pectoralis major, Pars. sternocostalis et abdominalis</i> |
| 10 Arteria y nervio toracodorsales <i>A. et N. thoraco-dorsalis</i> | 20 Arteria acromiotorácica <i>A. thoraco-acromialis</i> | |
| | 21 Vena subclavia (seccionada) <i>V. subclavia</i> | |

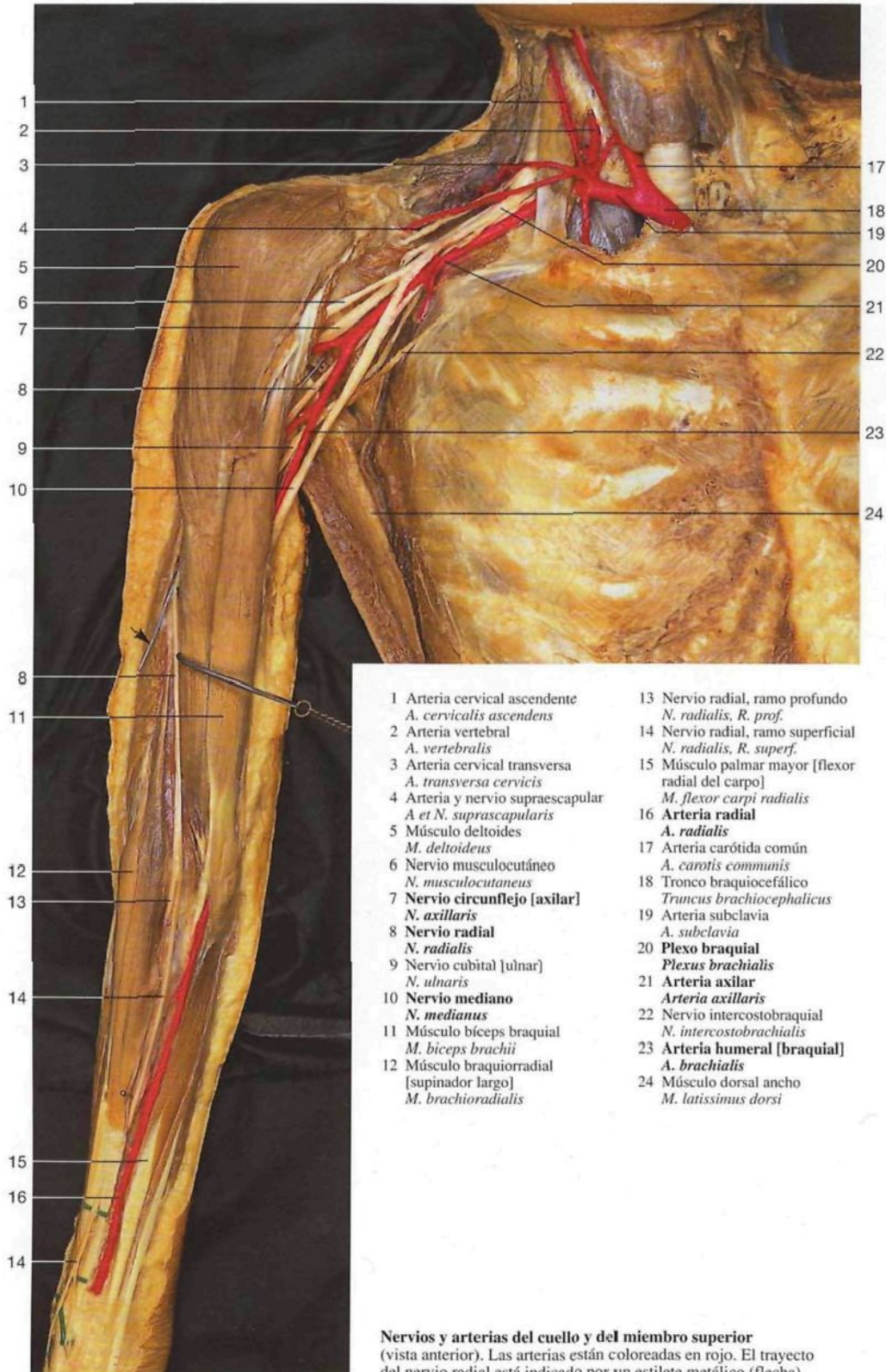


Plexo braquial (vista anterior). La clavícula y los músculos pectorales han sido parcialmente resecados.

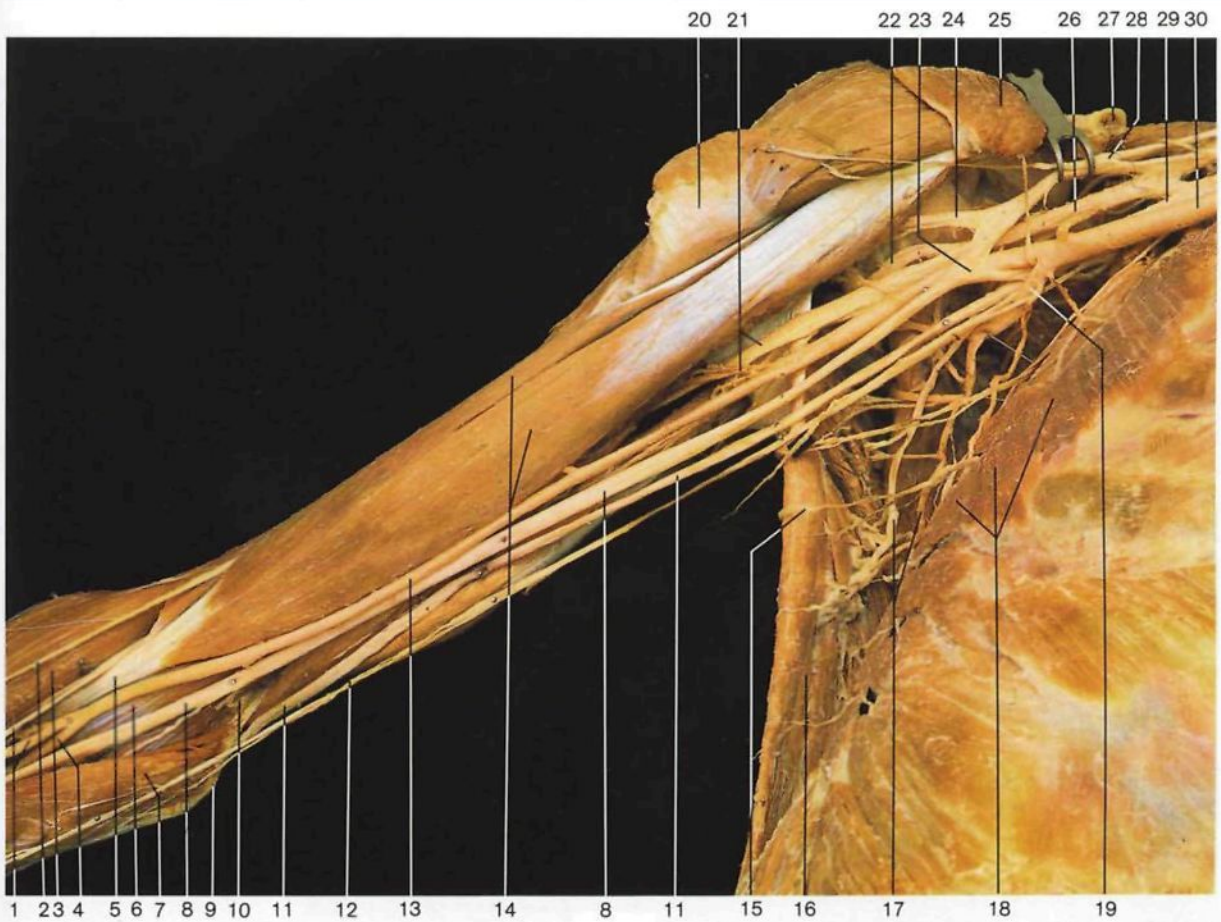


Esquema de los **principales ramos del plexo braquial.** El fascículo posterior en morado; el fascículo lateral en naranja, y el fascículo medial en verde.

- | | |
|---|--|
| <p>1 Nervio espinal [accessorio] [XI] <i>N. accessorius [XI]</i></p> <p>2 Arteria dorsal de la escápula <i>A. dors. scapulae</i></p> <p>3 Nervio supraescapular <i>N. supraescapularis</i></p> <p>4 Clavícula y músculo pectoral menor <i>Clavícula, M. pectoralis minor</i></p> <p>5 Fascículo lateral del plexo braquial <i>Fasciculus lat., Plexus brachialis</i></p> <p>6 Nervio musculocutáneo <i>N. musculocutaneus</i></p> <p>7 Nervio circunflejo [axilar] <i>N. axillaris</i></p> <p>8 Nervio mediano <i>N. medianus</i></p> <p>9 Arteria humeral <i>A. brachialis</i></p> <p>10 Nervio radial <i>N. radialis</i></p> <p>11 Plexo cervical <i>Plexus cervicalis</i></p> <p>12 Arteria carótida común <i>A. carotis communis</i></p> <p>13 Raíces del plexo braquial (CV-TI) <i>Plexus brachialis, Radices (CV-TI)</i></p> <p>14 Nervio frénico <i>N. phrenicus</i></p> <p>15 Arteria cervical transversa <i>A. transversa cervicis</i></p> <p>16 Arteria subclavia <i>A. subclavia</i></p> | <p>17 Fascículo posterior del plexo braquial <i>Fasciculus post., Plexus brachialis</i></p> <p>18 Fascículo medial del plexo braquial <i>Fasciculus med., Plexus brachialis</i></p> <p>19 Arteria subescapular <i>A. subscapularis</i></p> <p>20 Nervio torácico largo <i>N. thoracicus longus</i></p> <p>21 Nervio cubital [ulnar] <i>N. ulnaris</i></p> <p>22 Nervio braquial cutáneo interno <i>N. cutaneus antebrachii med.</i></p> <p>23 Nervio toracodorsal <i>N. thoraco-dorsalis</i></p> <p>24 Nervio intercostobraquial <i>N. intercostobrachialis</i></p> <p>25 Nervios braquial cutáneo interno y accesorio del braquial cutáneo interno <i>N. cutaneus antebrachii med., N. cutaneus brachii med.</i></p> <p>26 Músculo escaleno anterior <i>M. scalenus ant.</i></p> <p>27 Músculo escaleno medio <i>M. scalenus med.</i></p> <p>28 Nervio intercostal (TI) <i>N. intercostalis (TI)</i></p> <p>29 Arteria axilar <i>F. axillaris</i></p> <p>30 Arteria supraescapular <i>A. supraescapularis</i></p> |
|---|--|

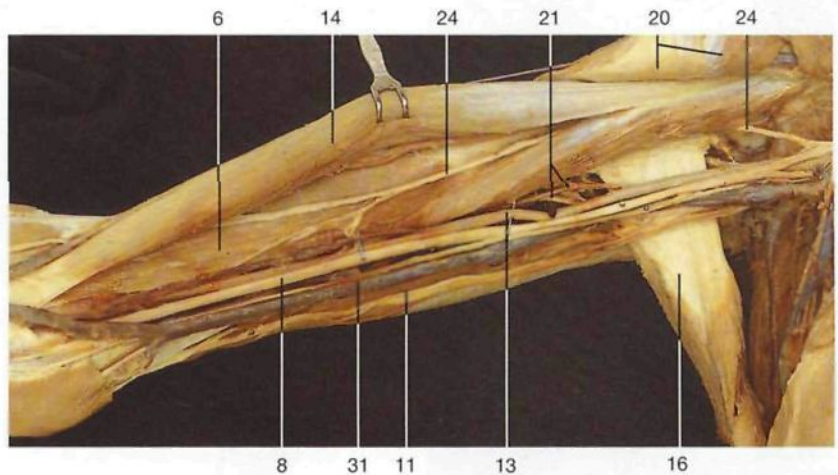


Nervios y arterias del cuello y del miembro superior
(vista anterior). Las arterias están coloreadas en rojo. El trayecto del nervio radial está indicado por un estilete metálico (flecha).



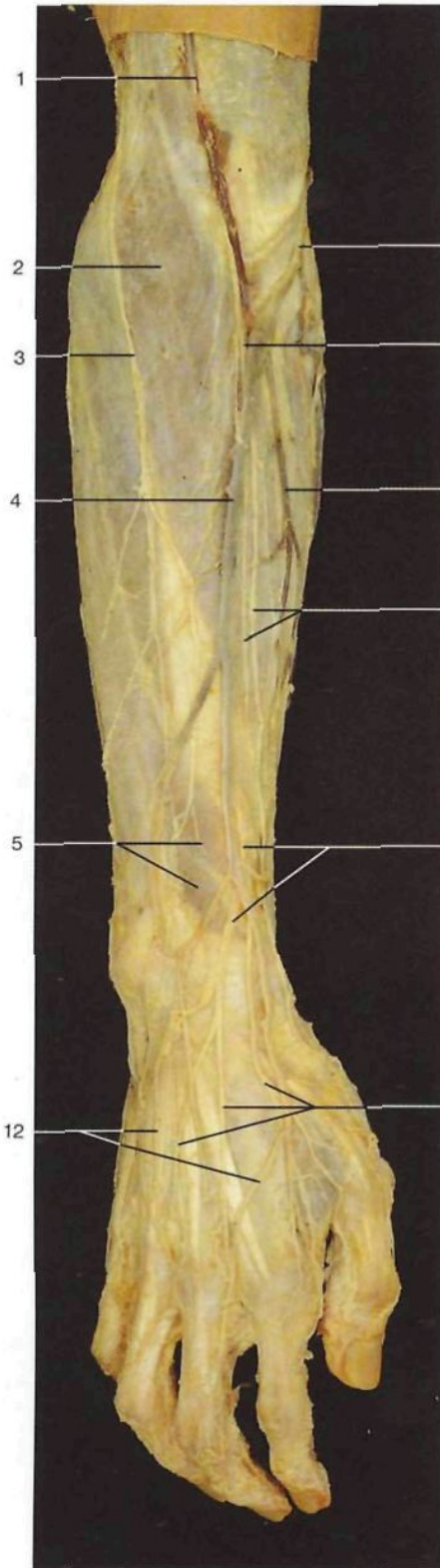
Brazo derecho. Disección de los vasos y nervios (vista medial). El hombro está ligeramente desplazado hacia arriba y atrás.

- 1 Arteria radial y ramo superficial del nervio radial
A. radialis, R. superf., N. radialis
- 2 Nervio cutáneo externo del antebrazo
N. cutaneus antebrachii lat.
- 3 Músculo braquiorradial [supinador largo]
M. brachioradialis
- 4 Arteria cubital [ulnar]
A. ulnaris
- 5 Tendón del músculo bíceps braquial
M. biceps brachii, Tendo
- 6 Músculo braquial anterior
M. brachialis
- 7 Músculo pronador redondo
M. pronator teres
- 8 **Nervio mediano**
N. medianus
- 9 Epitróclea
Epicondylus med. humeri
- 10 Arteria colateral cubital inferior
A. collateralis ulnaris inf.
- 11 **Nervio cubital [ulnar]**
N. ulnaris
- 12 Nervio braquial cutáneo interno
N. cutaneus antebrachii med.
- 13 **Arteria humeral**
A. brachialis
- 14 Músculo bíceps braquial
M. biceps brachii
- 15 Nervio intercostobraquial (TIII)
N. intercostobrachialis (TIII)
- 16 Músculo dorsal ancho
M. latissimus dorsi
- 17 Nervio y arteria toracodorsales
N. et A. thoraco-dorsalis
- 18 Músculo serrato anterior
M. serratus ant.
- 19 Arteria subescapular
A. subscapularis
- 20 Músculo pectoral mayor (desplazado) y nervio pectoral externo
M. pectoralis major, N. pectoralis lat.

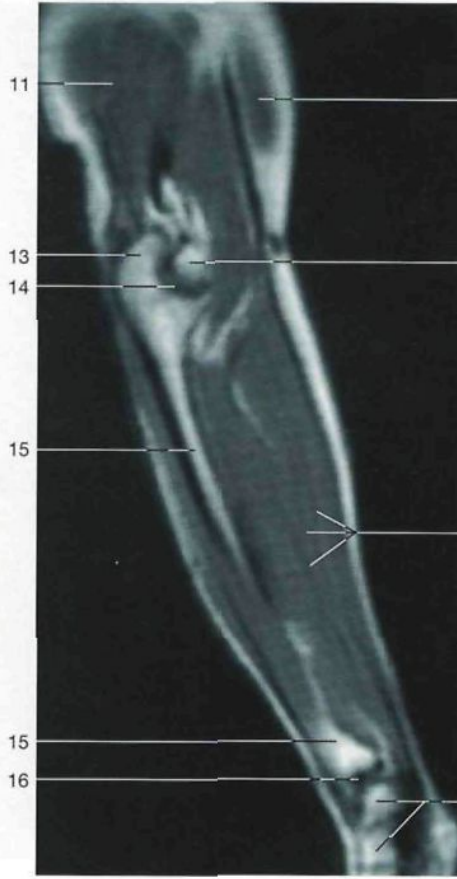

Brazo derecho. Disección de los vasos y nervios, capa profunda. El músculo bíceps braquial ha sido desplazado.

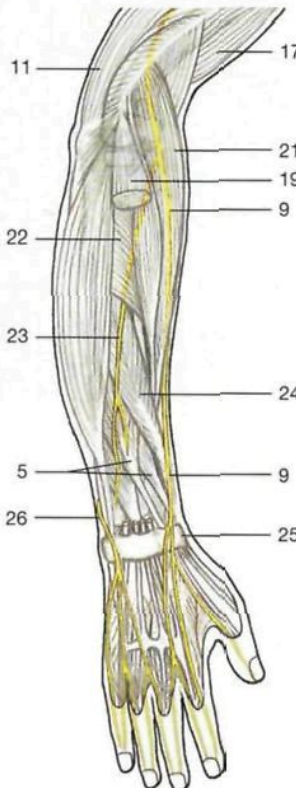- 21 Nervio radial y arteria humeral profunda
N. radialis, A. prof. brachii
- 22 Nervio circunflejo [axilar]
N. axillaris
- 23 Raíces interna y externa del nervio mediano ("V" del mediano) y arteria axilar
Radices med. et lat. nn. mediani, A. axillaris
- 24 **Nervio musculocutáneo**
N. musculocutaneus
- 25 Músculo pectoral menor (desplazado) y nervio pectoral interno
M. pectoralis minor, N. pectoralis med.
- 26 Fascículo posterior del plexo braquial
Fasciculus post., Plexus brachialis
- 27 Clavícula (seccionada)
Clavicula
- 28 Fascículo lateral del plexo braquial
Fasciculus lat., Plexus brachialis
- 29 Fascículo medial del plexo braquial
Fasciculus med., Plexus brachialis
- 30 Arteria subclavia
A. subclavia
- 31 Vena humeral
V. brachialis



Vena superficial y nervios subcutáneos del antebrazo y de la mano (vista anteromedial).

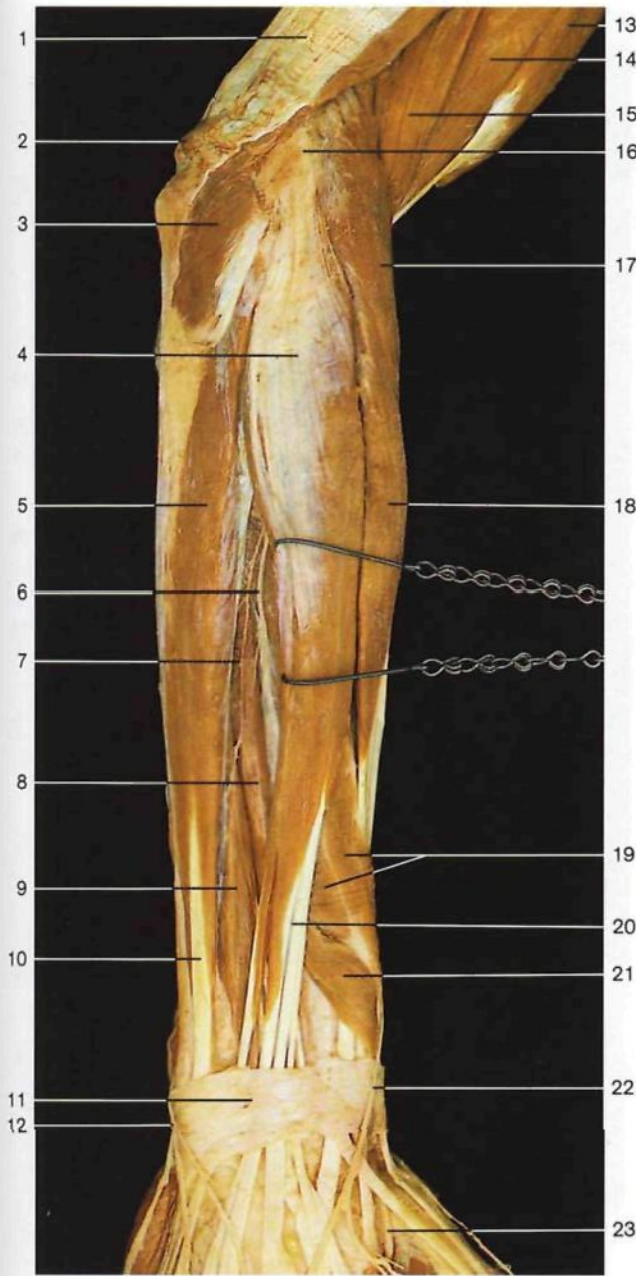


RM del antebrazo (corte sagital a la altura de la articulación humerocubital).

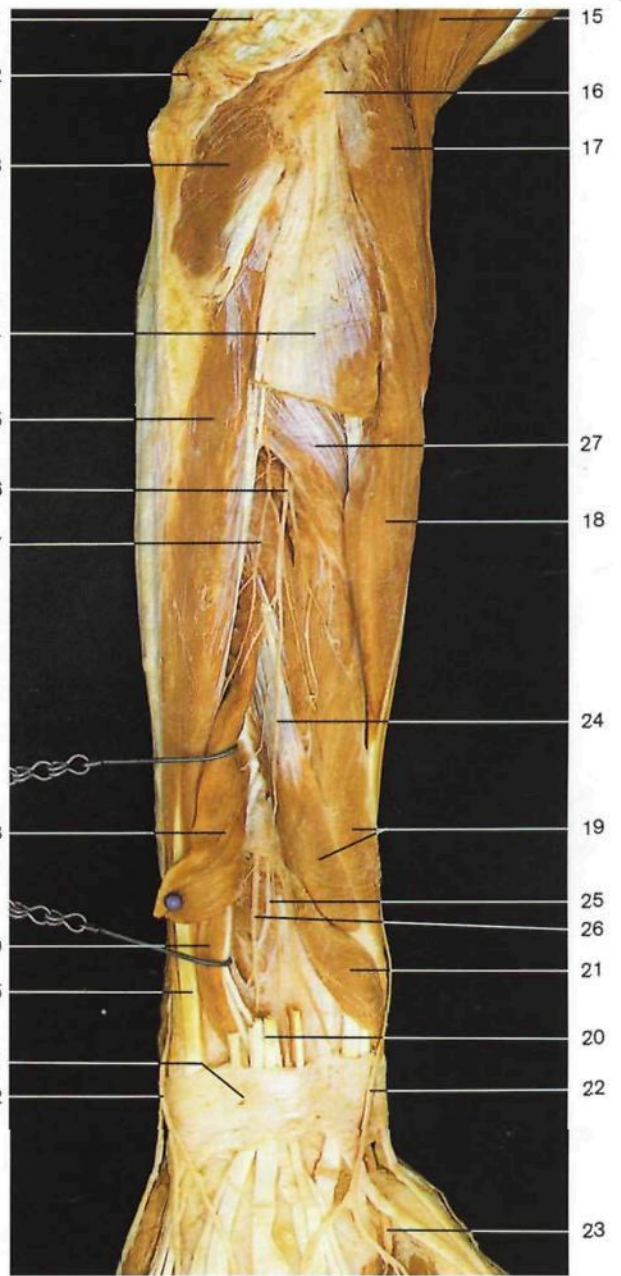


Trayecto de los nervios del antebrazo y manos (vista dorsal).

- 1 Vena cefálica
V. cephalica
- 2 Músculo braquiorradial [supinador largo] cubierto por su fascia
M. brachioradialis
- 3 Nervio cutáneo posterior del antebrazo (nervio radial)
N. cutaneus antebrachii post. (*N. radialis*)
- 4 Vena cefálica (en el antebrazo)
V. cephalica
- 5 Músculo extensor largo del pulgar cubierto por su fascia
M. extensor pollicis longus
- 6 Vena mediana del codo
V. intermedia cubiti
- 7 Nervio cutáneo lateral del antebrazo (nervio musculocutáneo)
N. cutaneus antebrachii lat.
- 8 Vena intermedia del antebrazo
V. intermedia antebrachii
- 9 Ramo superficial del nervio radial
N. radialis, R. superf.
- 10 Ramos digitales dorsales del nervio radial
Nn. digitales dorsales (N. radialis)
- 11 Músculo tríceps braquial
M. triceps brachii
- 12 Red venosa dorsal de la mano
Rete venosum dorsale manus
- 13 Olécranon
Olecranon
- 14 Articulación humerocubital
Articulatio humero-ulnaris
- 15 Cúbito
Ulna
- 16 Articulación radiocarpiana
Articulatio radiocarpalis
- 17 Músculo bíceps braquial
M. biceps brachii
- 18 Tróclea humeral
Trochlea humeri
- 19 Músculos flexores del antebrazo
- 20 Huesos del carpo
Ossa carpi [Carpalia]
- 21 Músculo supinador largo [braquiorradial]
M. brachioradialis
- 22 Músculo supinador corto [supinador]
M. supinator
- 23 Ramo profundo del nervio radial
N. radialis, R. prof.
- 24 Músculo abductor largo del pulgar
M. abductor pollicis longus
- 25 Ligamento anular posterior del carpo [retináculo extensor]
Retinaculum musculorum extensorum
- 26 Nervio cubital
N. ulnaris



Vasos y nervios del antebrazo derecho, capa superficial (vista posterior).

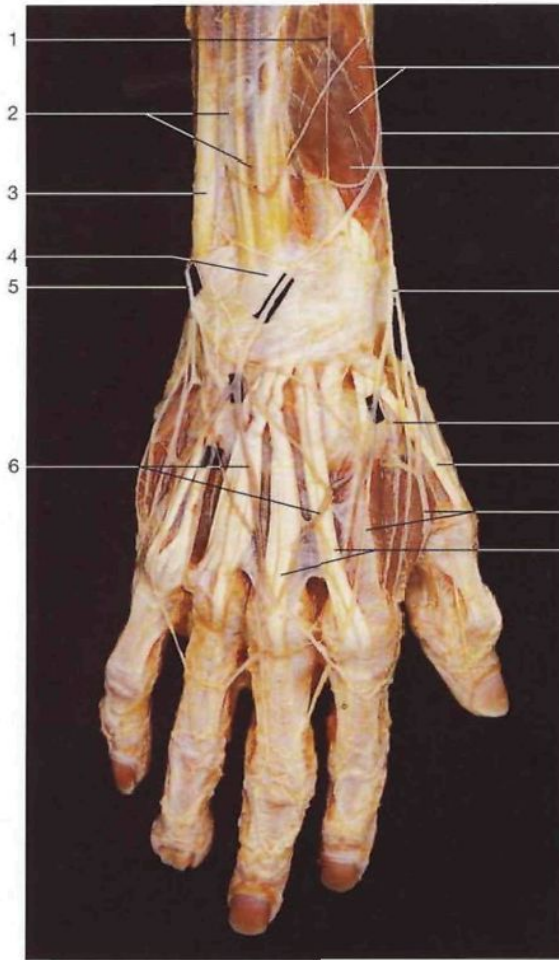


Vasos y nervios del antebrazo derecho, capa profunda (vista posterior).

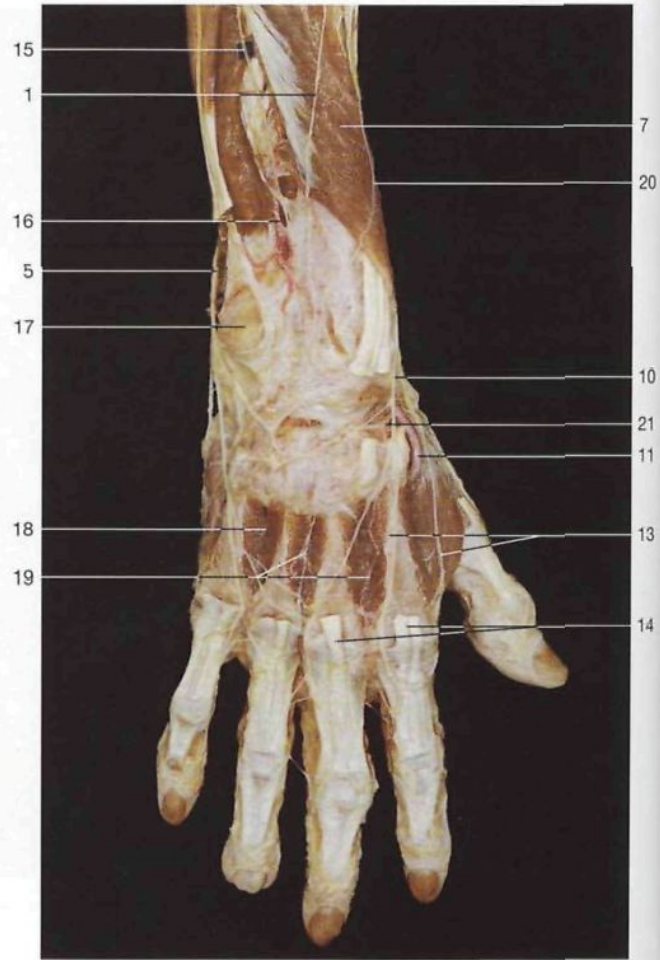
- 1 Tendón del músculo tríceps braquial
M. triceps brachii, Tendo
- 2 Olécranon
Olecranon
- 3 Músculo ancóneo
M. anconaeus
- 4 Músculo extensor común de los dedos de la mano
M. extensor digitorum
- 5 Músculo cubital posterior [extensor cubital del carpo]
M. extensor carpi ulnaris
- 6 Ramo profundo del nervio radial
R. prof., N. radialis
- 7 Arteria interósea posterior
A. interossea post.
- 8 Músculo extensor largo del pulgar
M. extensor pollicis longus
- 9 Músculo extensor propio del índice
M. extensor indicis

- 10 Tendón del músculo cubital posterior
M. extensor carpi ulnaris, Tendo
- 11 Ligamento anular posterior del carpo [retináculo extensor]
Retinaculum musculorum extensorum
- 12 Ramo dorsal del nervio cubital [ulnar]
R. dors., N. ulnaris
- 13 Músculo bíceps braquial
M. biceps brachii
- 14 Músculo braquial anterior
M. brachialis
- 15 Músculo braquiorradial [supinador largo]
M. brachioradialis
- 16 Epicóndilo humeral
Epicondylus lat. humeri
- 17 Músculo extensor radial largo del carpo [primer radial externo]
M. extensor carpi radialis longus
- 18 Músculo extensor radial corto del carpo [segundo radial externo]
M. extensor carpi radialis brevis
- 19 Músculo abductor largo del pulgar
M. abductor pollicis longus

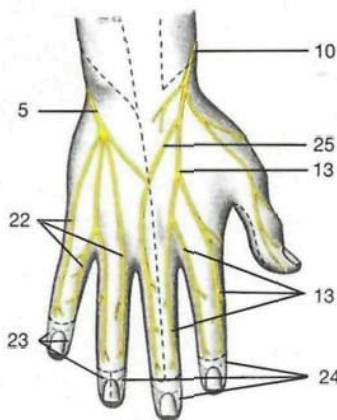
- 20 Tendones del músculo extensor común de los dedos de la mano
M. extensor digitorum, Tendines
- 21 Músculo extensor corto del pulgar
M. extensor pollicis brevis
- 22 Ramo superficial del nervio radial
R. superf., N. radialis
- 23 Arteria radial
A. radialis
- 24 Nervio interóseo posterior del antebrazo
N. interosseus antebrachii post.
- 25 Nervio interóseo anterior del antebrazo
N. interosseus antebrachii ant.
- 26 Arteria interósea anterior
A. interossea ant.
- 27 Músculo supinador [supinador corto]
M. supinator



Nervios y venas subcutáneas del antebrazo y de la mano (plano superficial, vista dorsal).

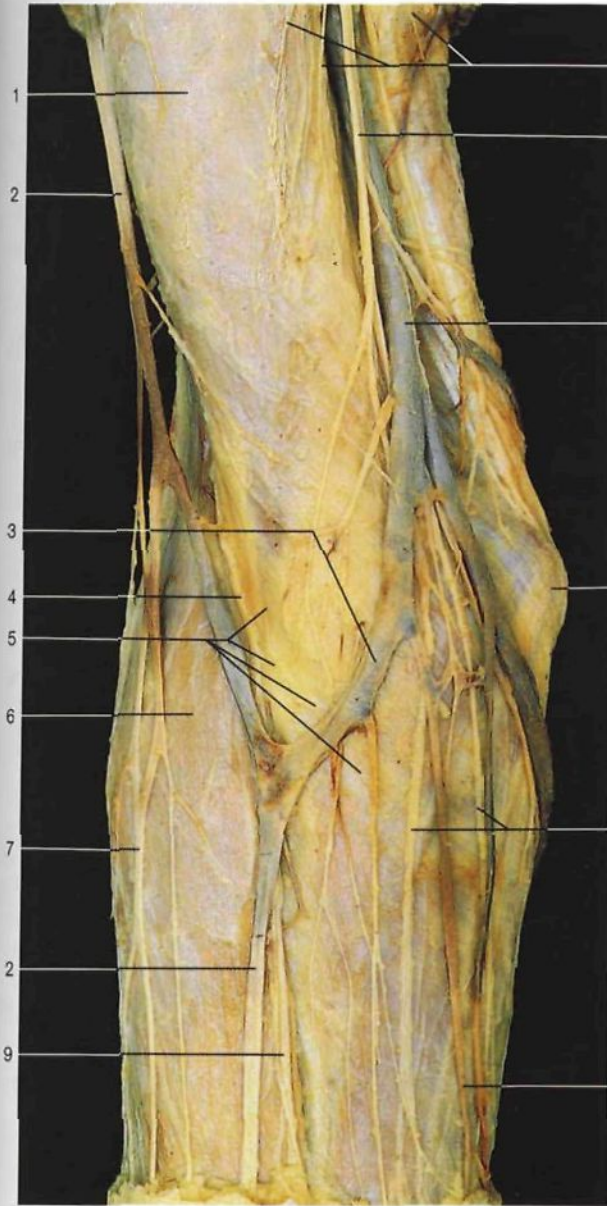

Región dorsal del antebrazo y de la mano (plano profundo). Se ha eliminado parcialmente el músculo extensor de los dedos.



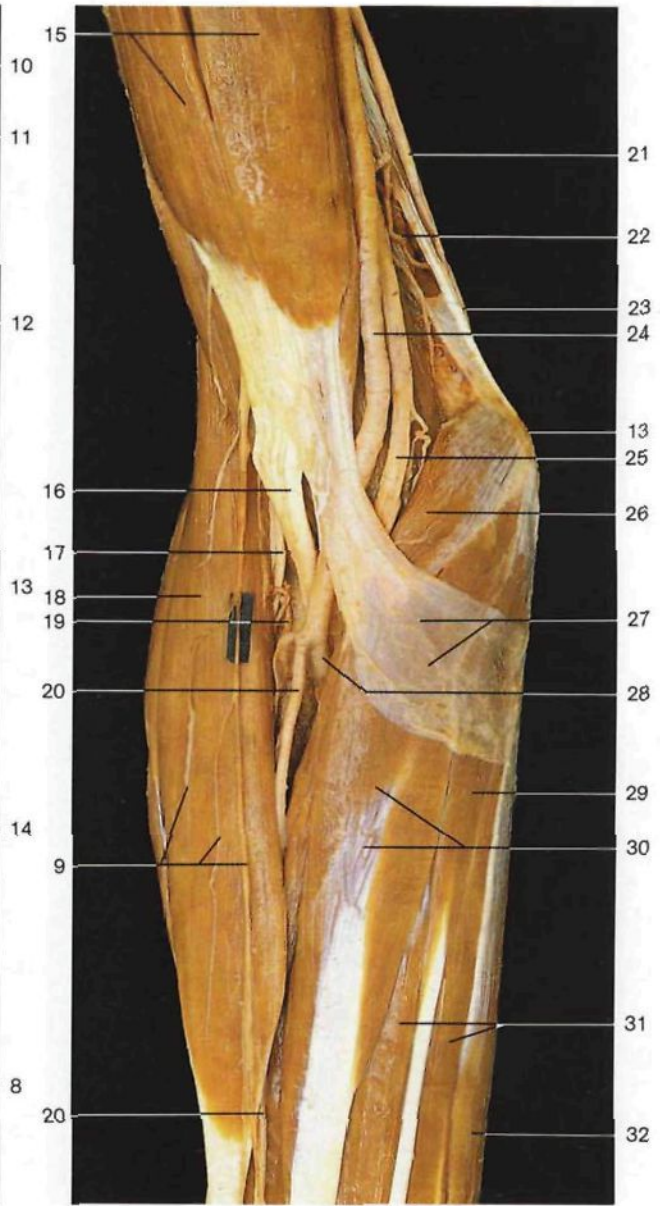
Inervación cutánea del dorso de la mano (territorios sensitivos). Dos dedos y medio están inervados por el nervio radial y otros tantos por el nervio cubital [ulnar]. Obsérvese que los ramos sensitivos de las superficies cutáneas dorsales de las falanges distales derivan de los ramos digitales palmares. La distribución de los nervios sensitivos cutáneos es variable; frecuentemente tres dedos y medio están inervados por el nervio radial, mientras que el nervio cubital inerva el resto.

- 1 **Nervio cutáneo posterior del antebrazo** (nervio radial)
N. cutaneus antebrachii post. (*N. radialis*)
- 2 Músculo extensor de los dedos
M. extensor digitorum
- 3 Músculo cubital posterior [extensor cubital del carpo]
M. extensor carpi ulnaris
- 4 Ligamento anular posterior del carpo [retináculo extensor]
Retinaculum musculorum extensorum
- 5 **Nervio cubital [ulnar]**
N. ulnaris
- 6 **Red venosa dorsal de la mano**
Rete venosum dorsale manus
- 7 Músculo abductor largo del pulgar
M. abductor pollicis longus
- 8 Vena cefálica
V. cephalica
- 9 Músculo extensor corto del pulgar
M. extensor pollicis brevis
- 10 **Nervio radial, ramo superficial**
N. radialis, R. superf.
- 11 **Arteria radial**
A. radialis
- 12 Músculo extensor largo del pulgar (tendón)
M. extensor pollicis longus (Tendo)
- 13 Ramos digitales dorsales del nervio radial
Nn. digitales dorsales
- 14 Tendones del músculo extensor de los dedos con conexiones intertendinosas
M. extensor digitorum (tendines), Connexus intertendineus
- 15 Nervio interóseo posterior
N. interosseus [antebrachii] post.
- 16 Arteria interósea posterior
A. interossea post.
- 17 Apófisis estiloides del cúbito
Proc. styloideus
- 18 Músculo interóseo dorsal IV
M. interosseus dors. IV
- 19 Ramo dorsal del carpo (arteria radial)
R. carpalis dors.
- 20 **Nervio cutáneo lateral del antebrazo** (ramo del nervio musculocutáneo)
N. cutaneus antebrachii lat.
- 21 Arteria metacarpiana dorsal
A. metacarpalis dors.
- 22 Ramos digitales dorsales propios del nervio cubital [ulnar]
Nn. digitales dorsales
- 23 Territorios inervados por los ramos digitales palmares (nervio cubital [ulnar])
- 24 Territorios inervados por los ramos digitales palmares (nervio mediano)
- 25 Ramo comunicante con el nervio cubital
R. communicans cum Nervo ulnari



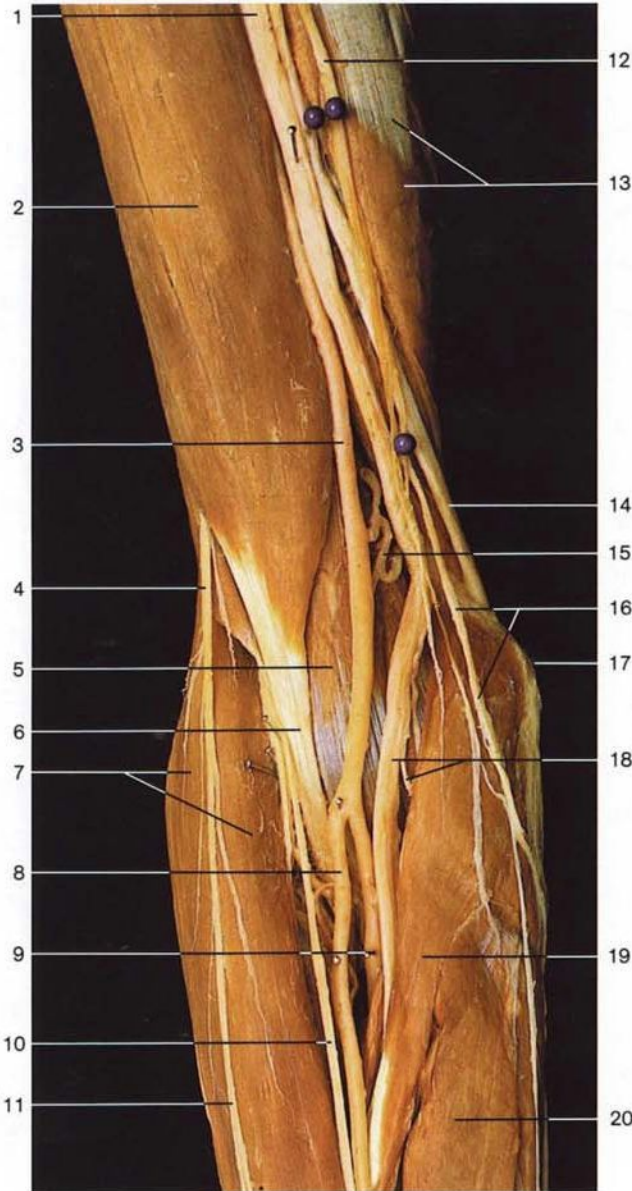
Región anterior del codo (vista anterior). Disección de los nervios y venas subcutáneas.

- 1 Músculo bíceps braquial con la fascia braquial
M. biceps brachii, Fascia brachii [brachialis]
- 2 Vena cefálica
V. cephalica
- 3 Vena mediana del codo
V. mediana cubiti
- 4 Nervio musculocutáneo
N. musculocutaneus
- 5 Tendón y aponeurosis del músculo bíceps (cubiertos por la fascia antebraquial)
Tendo et Aponeurosis, M. biceps brachii
- 6 Músculo braquiorradial [supinador largo] y fascia antebraquial
M. brachioradialis, Fascia antebrachii
- 7 Vena cefálica accesoria
V. cephalica accessoria
- 8 Vena mediana antebraquial
V. mediana antebrachii
- 9 Ramos cutáneos del nervio musculocutáneo (nervio cutáneo lateral del antebrazo)
N. musculocutaneus (N. cutaneus antebrachii lat.)
- 10 Ramos terminales del nervio accesorio del braquial cutáneo interno
N. cutaneus brachii med.



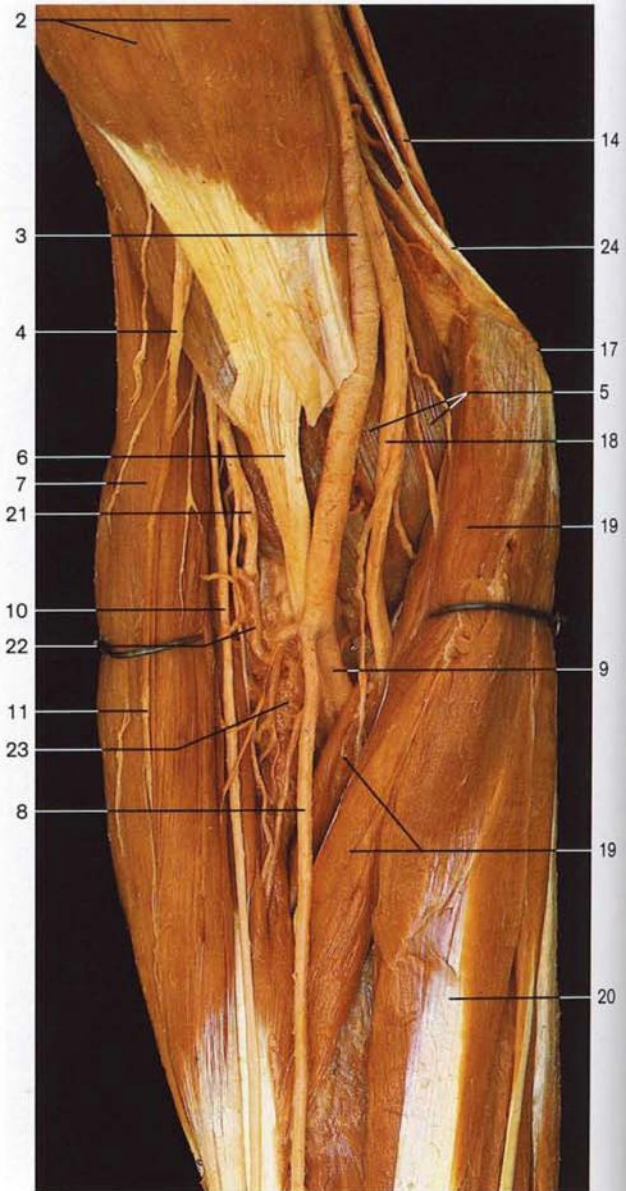
Región anterior del codo, capa superficial (vista anterior). La aponeurosis braquial y antebraquial han sido resecaadas.

- 11 Nervio braquial cutáneo interno
N. cutaneus antebrachii med.
- 12 Vena basilica
V. basilica
- 13 Epitróclea
Epicondylus med. humeri
- 14 Ramos terminales del nervio braquial cutáneo interno
N. cutaneus antebrachii med.
- 15 Músculo bíceps braquial
M. biceps brachii
- 16 Tendón del músculo bíceps braquial
M. biceps brachii, Tendo
- 17 Nervio radial
N. radialis
- 18 Músculo braquiorradial [supinador largo]
M. brachioradialis
- 19 Arteria recurrente radial
A. recurrens radialis
- 20 Arteria radial
A. radialis
- 21 Nervio cubital [ulnar]
N. ulnaris
- 22 Arteria colateral cubital superior
A. collateralis ulnaris sup.
- 23 Tabique intermuscular medial del brazo
Septum intermusculare brachii mediale
- 24 Arteria humeral
A. brachialis
- 25 Nervio mediano
N. medianus
- 26 Músculo pronador redondo
M. pronator teres
- 27 Expansión aponeurótica del bíceps braquial
Aponeurosis mm. bicipitis brachii [Aponeurosis bicipitalis]
- 28 Arteria cubital [ulnar]
A. ulnaris
- 29 Músculo palmar menor [largo]
M. palmaris longus
- 30 Músculo palmar mayor [flexor radial del carpo]
M. flexor carpi radialis
- 31 Músculo flexor común sup. de los dedos de la mano
M. flexor digitorum superf.
- 32 Músculo cubital anterior [flexor cubital del carpo]
M. flexor carpi ulnaris



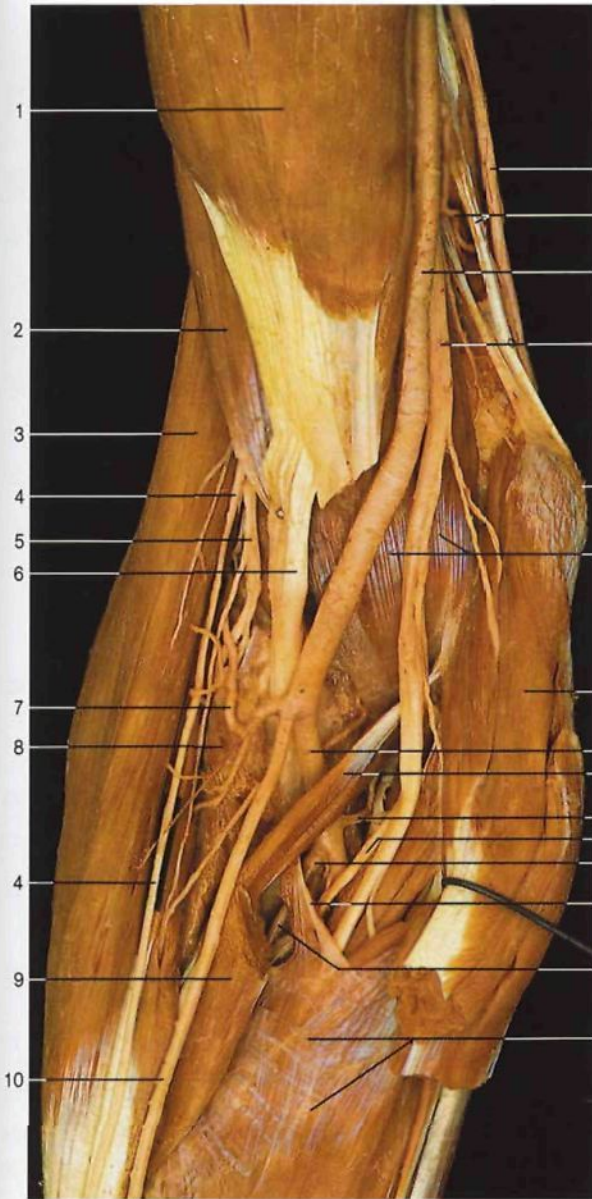Región anterior del codo, capa media (vista anterior). Se ha resecado la expansión aponeurótica del músculo bíceps.

- 1 Nervio mediano
N. medianus
- 2 Músculo bíceps braquial
M. biceps brachii
- 3 Arteria humeral
A. brachialis
- 4 **Nervio musculocutáneo**
N. musculocutaneus
- 5 Músculo braquial anterior
M. brachialis
- 6 Tendón del músculo bíceps braquial
M. biceps brachii, Tendo
- 7 Músculo braquiorradial [supinador largo]
M. brachioradialis
- 8 **Arteria radial**
A. radialis
- 9 **Arteria cubital [ulnar]**
A. ulnaris
- 10 Ramo superficial del nervio radial
R. superf.
- 11 Nervio cutáneo lateral del antebrazo
N. cutaneus antebrachii lat.
- 12 Nervio braquial cutáneo interno
N. cutaneus antebrachii med.



Región anterior del codo, capa media (vista anterior). Los músculos pronador redondo y supinador largo han sido ligeramente separados.

- 13 Músculo tríceps braquial
M. triceps brachii
- 14 **Nervio cubital [ulnar]**
N. ulnaris
- 15 Arteria colateral cubital inferior
A. collateralis ulnaris inf.
- 16 Ramos terminales del nervio braquial cutáneo interno
N. cutaneus antebrachii med.
- 17 Epitróclea
Epicondylus med. humeri
- 18 **Nervio mediano** y ramo muscular para el músculo pronador redondo
N. medianus et R. muscularis (M. pronator teres)
- 19 Músculo pronador redondo
M. pronator teres
- 20 Músculo palmar mayor [flexor radial del carpo]
M. flexor carpi radialis
- 21 Ramo profundo del nervio radial
R. prof.
- 22 Arteria recurrente radial anterior
A. recurrens radialis
- 23 Músculo supinador [supinador corto]
M. supinator
- 24 Tabique intermuscular medial del brazo
Septum intermusculare brachii mediale

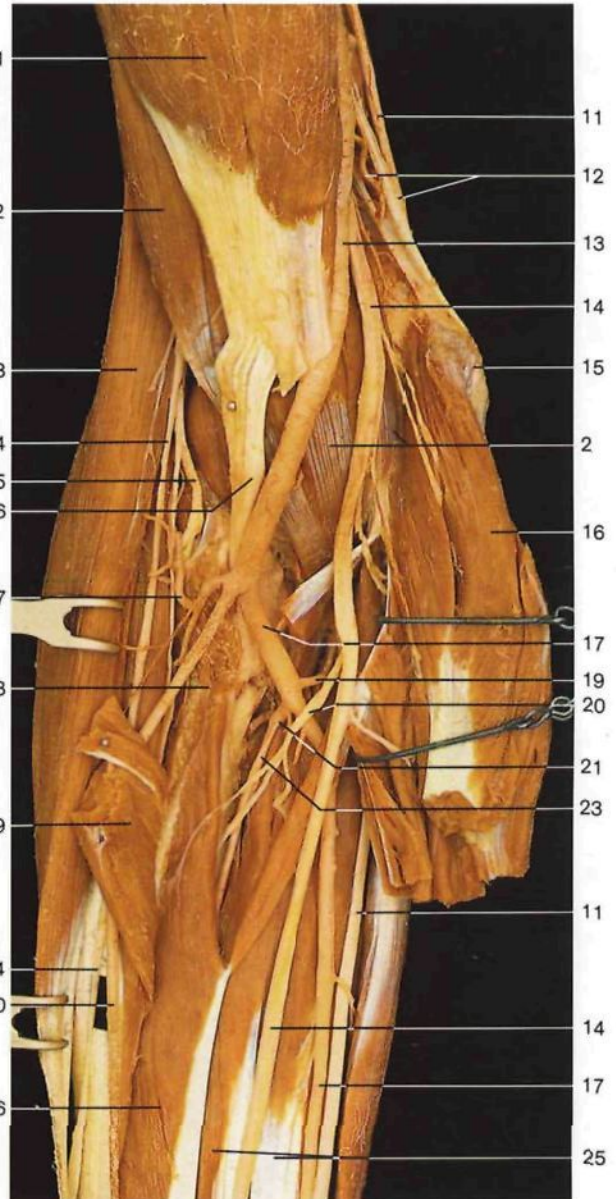


Fosa cubital (*Fossa cubitalis*), capa profunda (vista anterior). Los músculos pronador redondo y el cubital anterior están seccionados y desplazados.

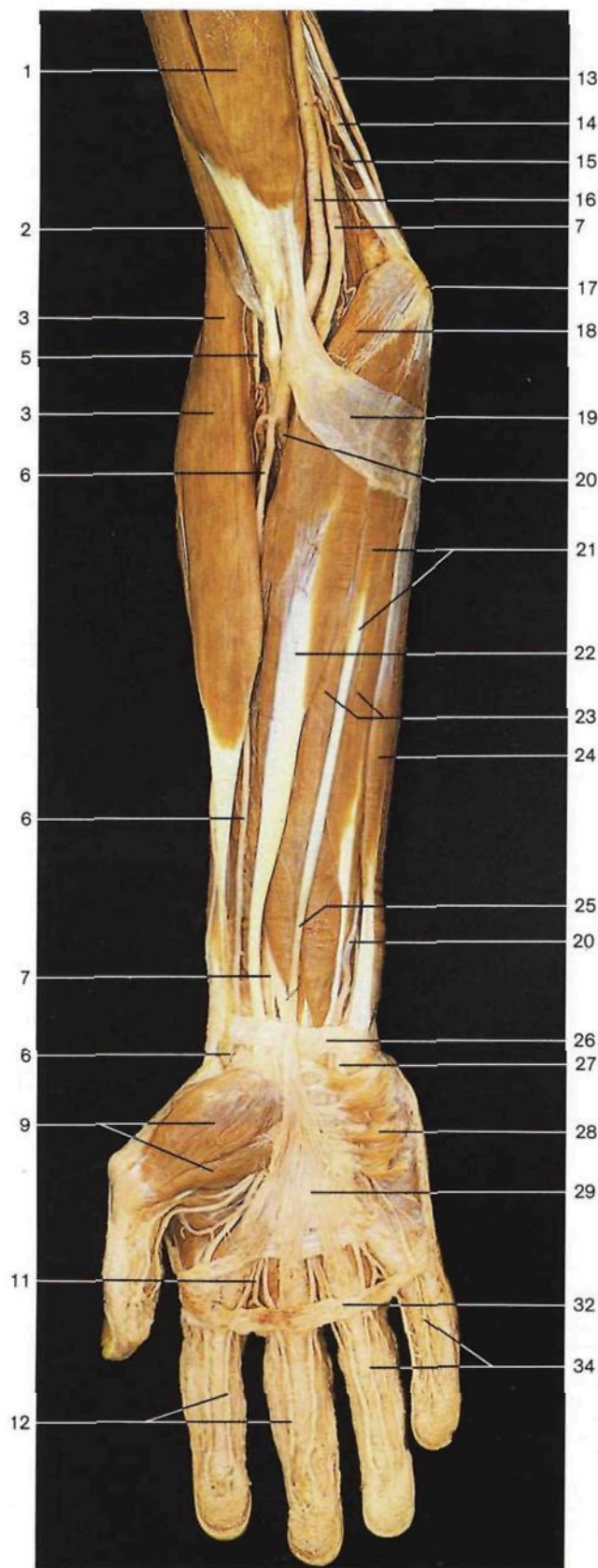
- 1 Músculo bíceps braquial
M. biceps brachii
- 2 Músculo braquial anterior
M. brachialis
- 3 Músculo braquiorradial [supinador largo]
M. brachioradialis
- 4 Ramo superficial del nervio radial
R. superf.
- 5 Ramo profundo del nervio radial
R. prof.
- 6 Tendón del músculo bíceps braquial
M. biceps brachii, Tendo
- 7 **Arteria recurrente radial anterior**
A. recurrens radialis
- 8 Músculo supinador [supinador corto]
M. supinator
- 9 Inserción del músculo pronador redondo (desplazado y seccionado)
M. pronator teres (insertio)
- 10 **Arteria radial**
A. radialis

- 11 Nervio cubital [ulnar]
N. ulnaris
- 12 Tabique intermuscular medial del brazo y arteria colateral cubital superior
Septum intermusculare brachii med. A. collateralis ulnaris sup.
- 13 **Arteria humeral**
A. brachialis
- 14 Nervio mediano
N. medianus
- 15 Epitróclea
Epicondylus med. humeri
- 16 Músculo pronador redondo, cabeza humeral (superficial)
M. pronator teres, Caput humerale
- 17 **Arteria cubital [ulnar]**
A. ulnaris
- 18 Músculo pronador redondo, cabeza cubital (profunda)
M. pronator teres, Caput ulnare

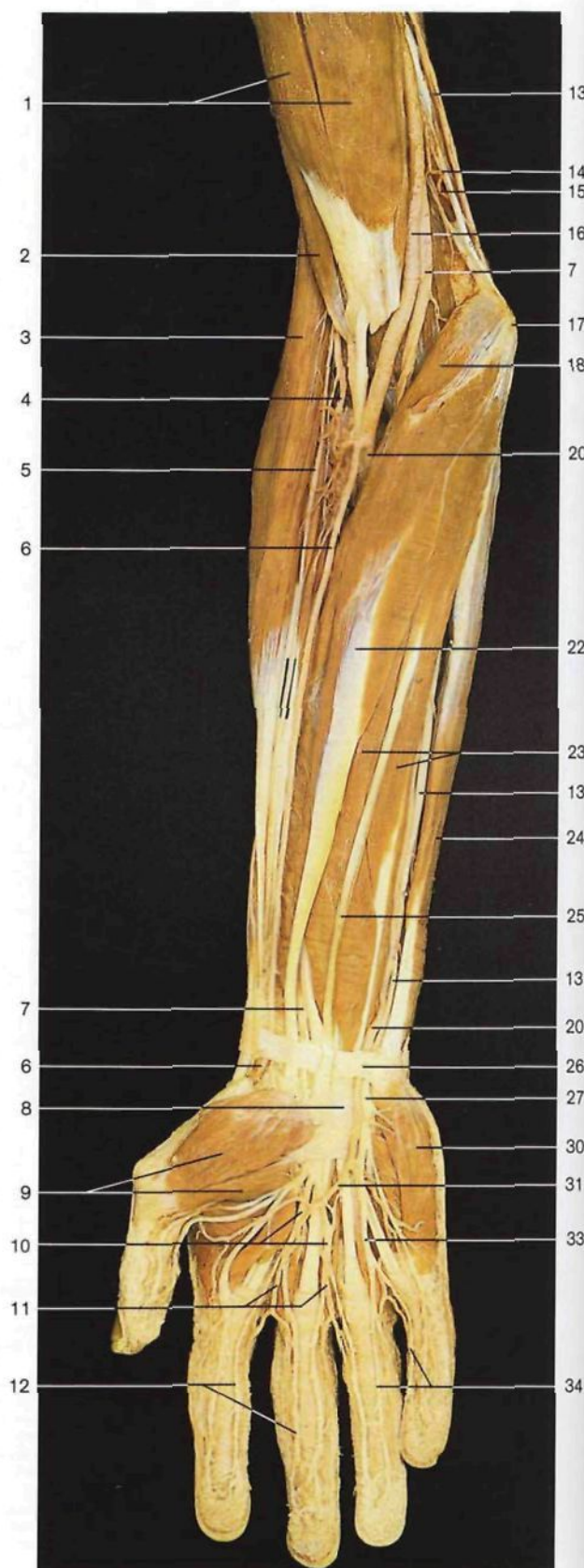- 19 **Arteria recurrente cubital**
A. recurrens ulnaris
- 20 Nervio interóseo anterior del antebrazo
N. interosseus antebrachii ant.
- 21 Arteria interósea común
A. interossea communis
- 22 Arco tendinoso del músculo flexor común superficial de los dedos de la mano
M. flexor digitorum superf.
- 23 Arteria interósea anterior
A. interossea ant.
- 24 Músculo flexor común superficial de los dedos de la mano
M. flexor digitorum superf.
- 25 Músculo flexor común profundo de los dedos de la mano
M. flexor digitorum prof.
- 26 Músculo flexor largo del pulgar
M. flexor pollicis longus



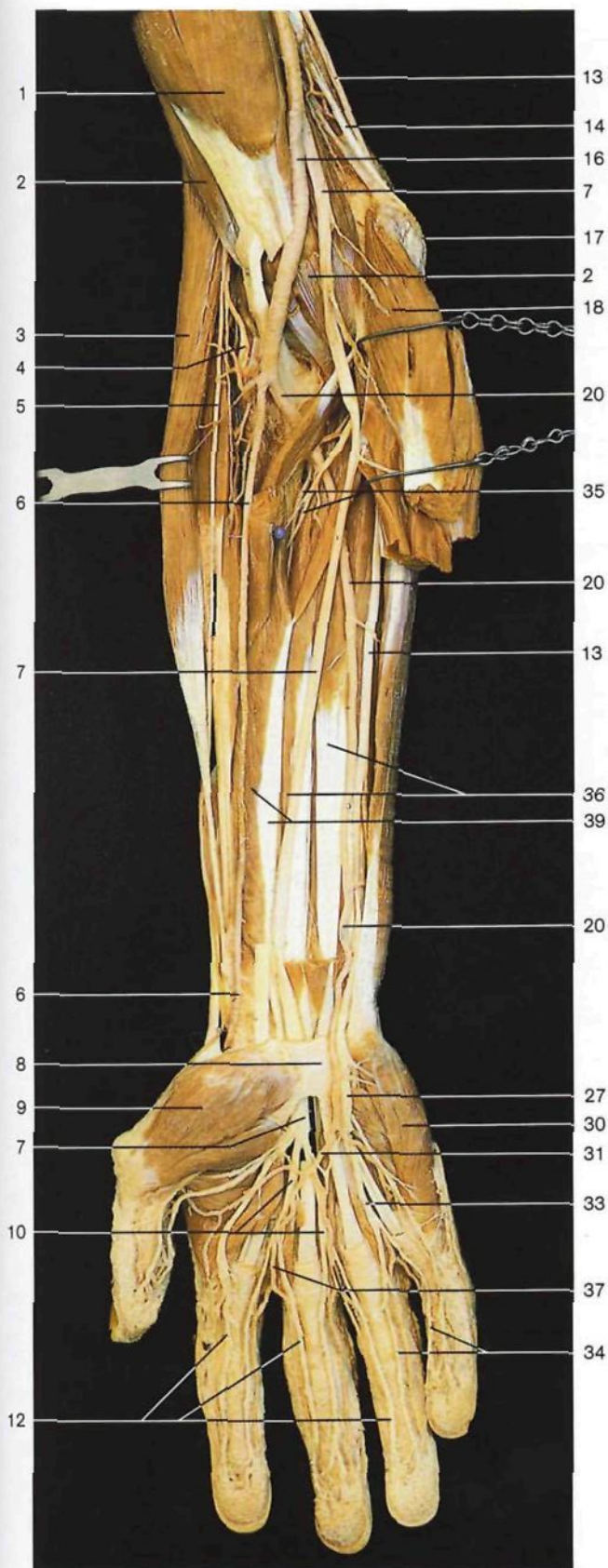Fosa cubital (*Fossa cubitalis*), capa profunda (vista anterior). El músculo flexor común superficial de los dedos y la cabeza cubital (profunda) del músculo pronador redondo (fascículo coronoideo) están cortados y desplazados.



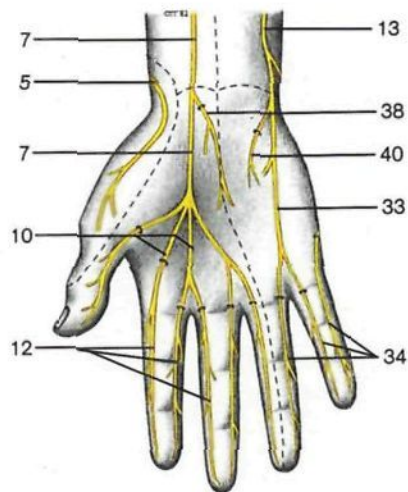
Vasos y nervios del antebrazo y mano derechos, capa superficial (cara palmar).



Vasos y nervios del antebrazo y mano derechos, capa superficial (cara palmar). La aponeurosis palmar y la expansión aponeurótica del músculo bíceps han sido resecaadas.

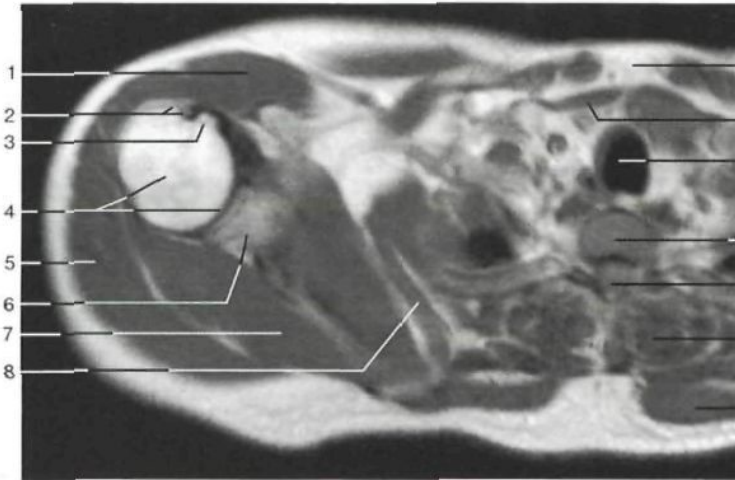


- 1 Músculo bíceps braquial
M. biceps brachii
- 2 Músculo braquial anterior
M. brachialis
- 3 Músculo braquiorradial
[supinador largo]
M. brachioradialis
- 4 **Ramo profundo del nervio radial**
R. prof.
- 5 **Ramo superficial del nervio radial**
R. superf.
- 6 **Arteria radial**
A. radialis
- 7 **Nervio mediano**
N. medianus
- 8 Ligamento anular anterior
[retináculo flexor] del carpo
Retinaculum musculorum flexorum
- 9 Eminencia tenar (musculatura)
Thenar [Eminencia thenaris] (Mm.)
- 10 Nervios digitales palmares comunes del nervio mediano
Nn. digitales communes (*N. medianum*)
- 11 Arterias digitales comunes palmares
Aa. digitales palmares communes
- 12 Nervios digitales palmares propios del nervio mediano
Nn. digitales palmares proprii (*N. medianus*)
- 13 **Nervio cubital [ulnar]**
N. ulnaris
- 14 Tabique intermuscular medial del brazo
Septum intermusculare brachii mediale
- 15 Arteria colateral cubital superior
A. collateralis ulnaris sup.
- 16 Arteria humeral
A. brachialis
- 17 Epitroclea
Epicondylus med. humeri
- 18 Músculo pronador redondo
M. pronator teres
- 19 Expansión aponeurótica del bíceps braquial
Aponeurosis mm. bicipitis brachii [Aponeurosis bicipitalis]
- 20 **Arteria cubital [ulnar]**
A. ulnaris
- 21 Músculo palmar menor [largo]
M. palmaris longus
- 22 Músculo palmar mayor [flexor radial del carpo]
M. flexor carpi radialis
- 23 Músculo flexor común superficial de los dedos de la mano
M. flexor digitorum superf.
- 24 Músculo cubital anterior [flexor cubital del carpo]
M. flexor carpi ulnaris
- 25 Tendón del músculo palmar menor
M. palmaris longus, Tendo
- 26 Porción preservada de la aponeurosis antebraquial
Fascia antebrachii
- 27 **Ramo superficial del nervio cubital [ulnar]**
R. superf.
- 28 Músculo palmar cutáneo [corto]
M. palmaris brevis
- 29 Aponeurosis palmar
Aponeurosis palmaris
- 30 Eminencia hipotenar (musculatura)
Hypothenar [Eminencia hypothenaris] (Mm.)
- 31 **Arco arterial palmar superficial**
Arcus palmaris superf.
- 32 Ligamento transverso superficial del metacarpo
Lig. metacarpale transversum superficiale
- 33 Nervio digital palmar común del nervio cubital [ulnar]
N. digitalis palmaris communis (*N. ulnaris*)
- 34 Nervios digitales palmares del nervio cubital [ulnar]
Nn. digitales palmares proprii (*N. ulnaris*)
- 35 Arteria y nervio interóseos anteriores
A. interossea, N. interosseus ant.
- 36 Músculo flexor común profundo de los dedos
M. flexor digitorum prof.
- 37 Arterias digitales comunes palmares
Aa. digitales palmares communes
- 38 **Ramo palmar del nervio mediano**
R. palmaris Nn. mediani
- 39 Músculo flexor largo del pulgar
M. flexor pollicis longus
- 40 **Ramo palmar del nervio cubital [ulnar]**
R. palmaris Nn. ulnaris

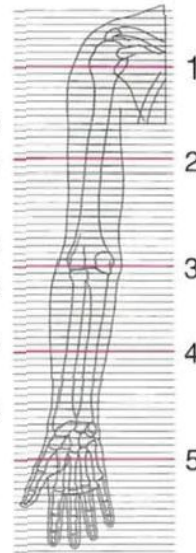


Esquema de la **inervación cutánea de la mano, cara palmar**. Territorios sensitivos de la palma de la mano, inervación: tres dedos y medio por el nervio mediano y un dedo y medio por el nervio cubital.

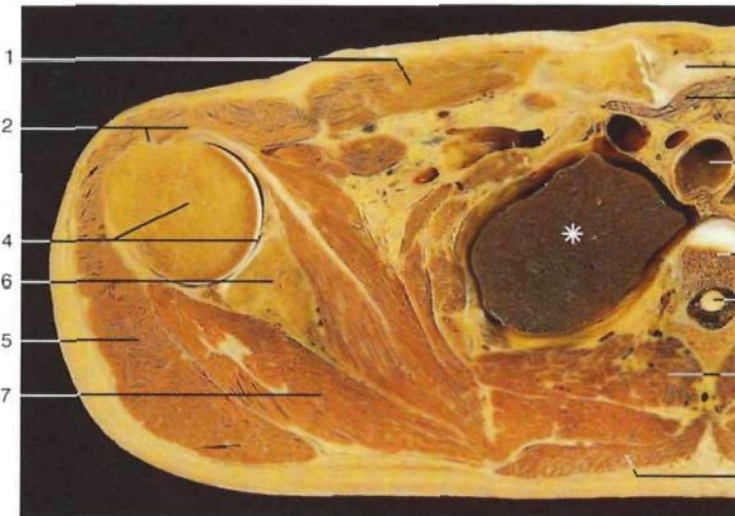
Vasos y nervios del antebrazo y de la mano, capa profunda (vista anterior). Los músculos flexores del plano superficial han sido resecaados.



Corte transversal a través de la articulación escapulo-humeral (corte 1; RM; vista inferior).

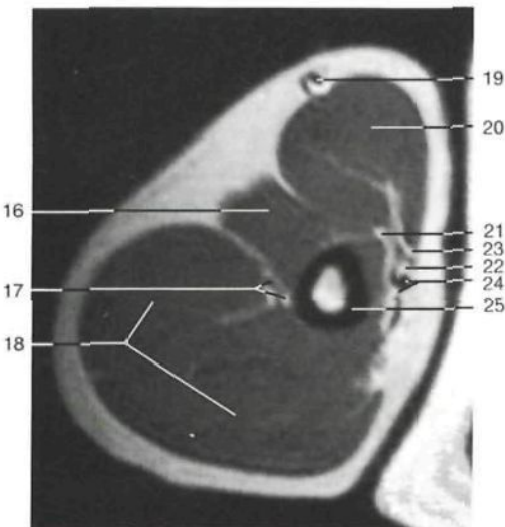


Localización de los cortes del miembro superior 1-5 (RM cortesía del Prof. Dr. A. Heuck, Munich, Alemania).

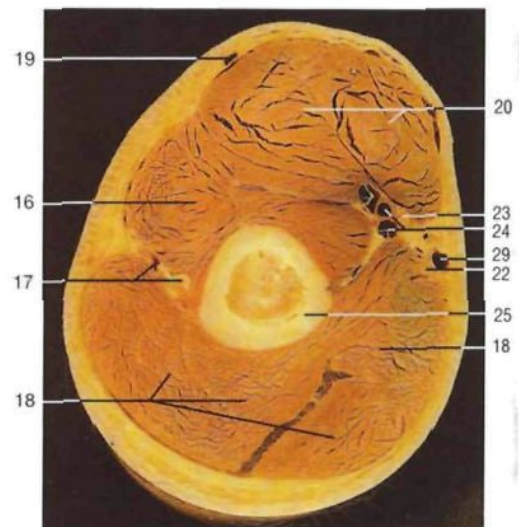


Corte transversal a través del hombro derecho en T₁ (corte 1; vista inferior).
*Lóbulo superior del pulmón.

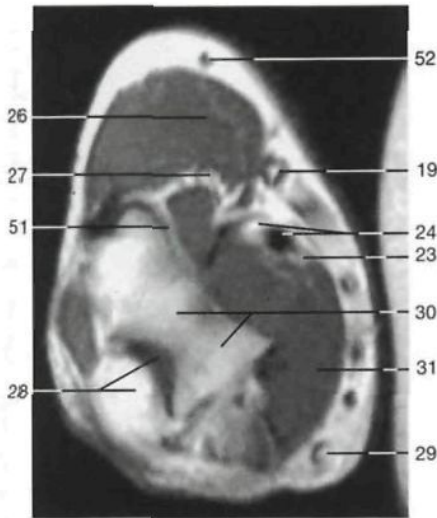
- | | | | |
|----|---|----|--|
| 1 | Músculo pectoral mayor <i>M. pectoralis major</i> | 11 | Tráquea <i>Trachea</i> |
| 2 | Troquíter [Tubérculo mayor] y tendón del músculo bíceps braquial <i>Tuberculum majus et M. biceps brachii, Tendo</i> | 12 | Cuerpo vertebral (vértebra torácica o dorsal) <i>Corpus vertebræ (Vertebra thoracica)</i> |
| 3 | Troquíen [Tubérculo menor] <i>Tuberculum minus</i> | 13 | Conducto raquídeo y médula espinal <i>Canalis vertebralis et Medulla spinalis</i> |
| 4 | Cabeza del húmero y cavidad articular de la articulación escapulo-humeral <i>Caput humeri, Articulatio humeri [glenohumeralis]</i> | 14 | Músculos de la espalda <i>Mm. dorsi</i> |
| 5 | Músculo deltoides <i>M. deltoideus</i> | 15 | Músculo trapecio <i>M. trapezius</i> |
| 6 | Escápula <i>Scapula</i> | 16 | Músculo braquial anterior <i>M. brachialis</i> |
| 7 | Músculo infraespinoso <i>M. infraspinatus</i> | 17 | Nervio radial y vasos humerales profundos <i>N. radialis</i> |
| 8 | Músculo serrato anterior <i>M. serratus ant.</i> | 18 | Músculo tríceps braquial <i>M. triceps brachii</i> |
| 9 | Esternón <i>Sternum</i> | 19 | Vena cefálica <i>V. cephalica</i> |
| 10 | Músculos infrahioideos <i>Mm. infrahyoidei</i> | 20 | Músculo bíceps braquial <i>M. biceps brachii</i> |



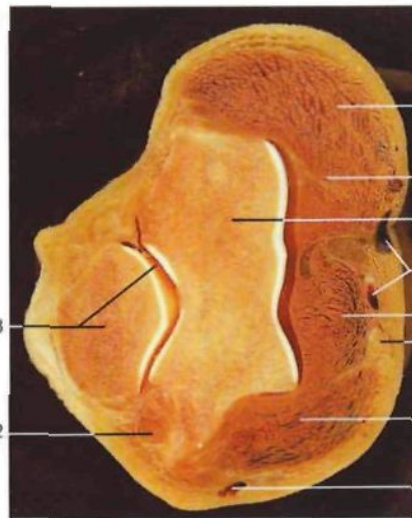
Corte transversal a través del tercio medio del brazo derecho (corte 2; RM; vista inferior).



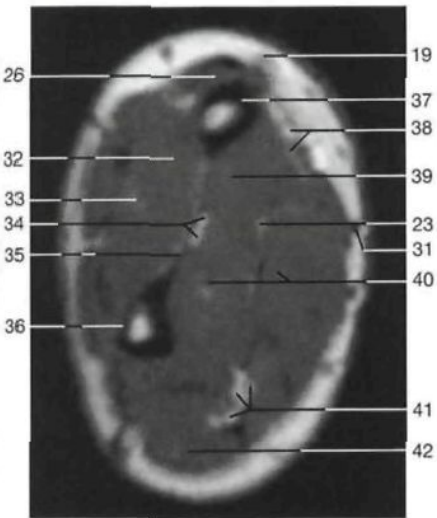
Corte transversal a través del tercio medio del brazo derecho (corte 2; vista inferior).



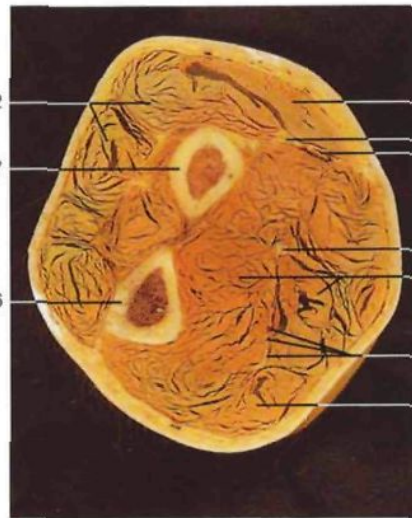Corte transversal a través del codo (corte 3; RM; vista inferior).



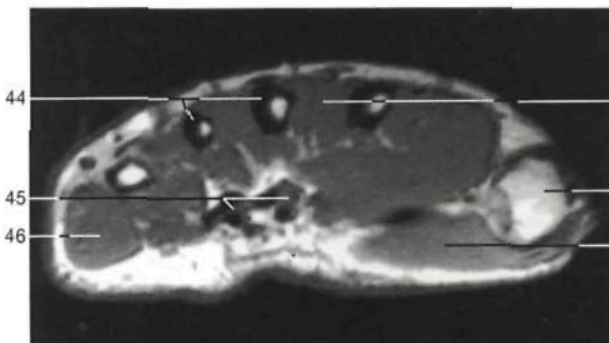
Corte transversal a través del codo derecho (corte 3; vista inferior).



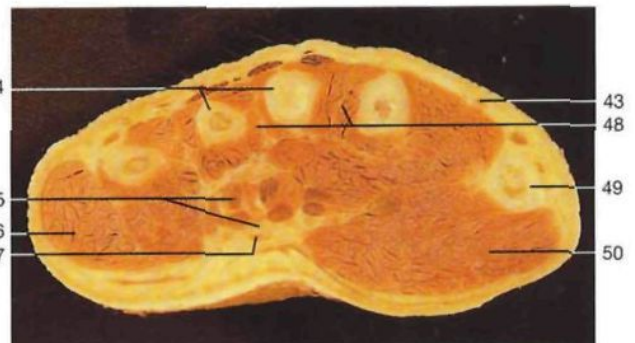
Corte transversal a través del tercio medio del antebrazo (corte 4; RM; vista inferior).



Corte transversal a través del tercio medio del antebrazo derecho (corte 4; vista inferior).

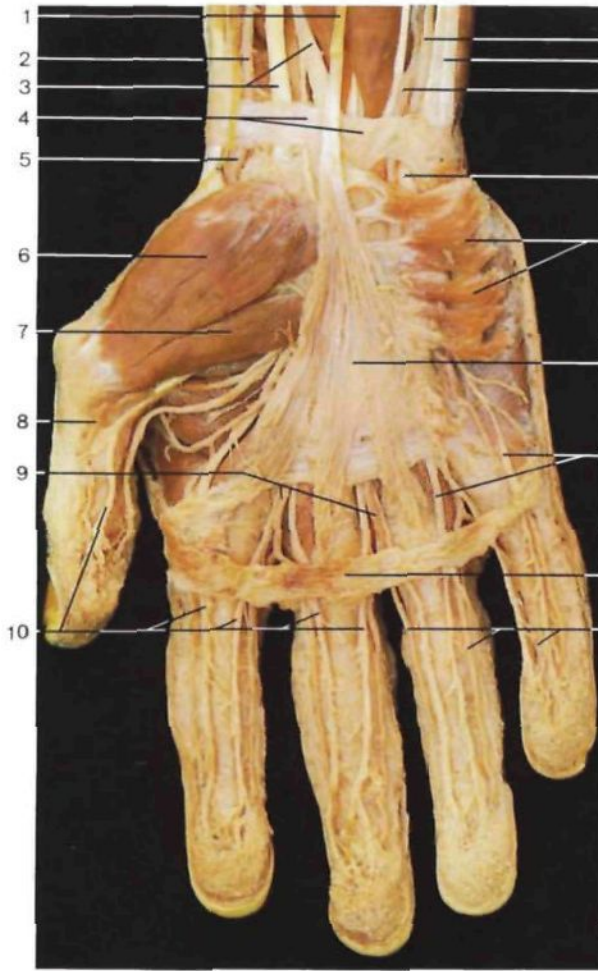


Corte transversal a través de la mano derecha (metacarpo, corte 5; RM; vista inferior).

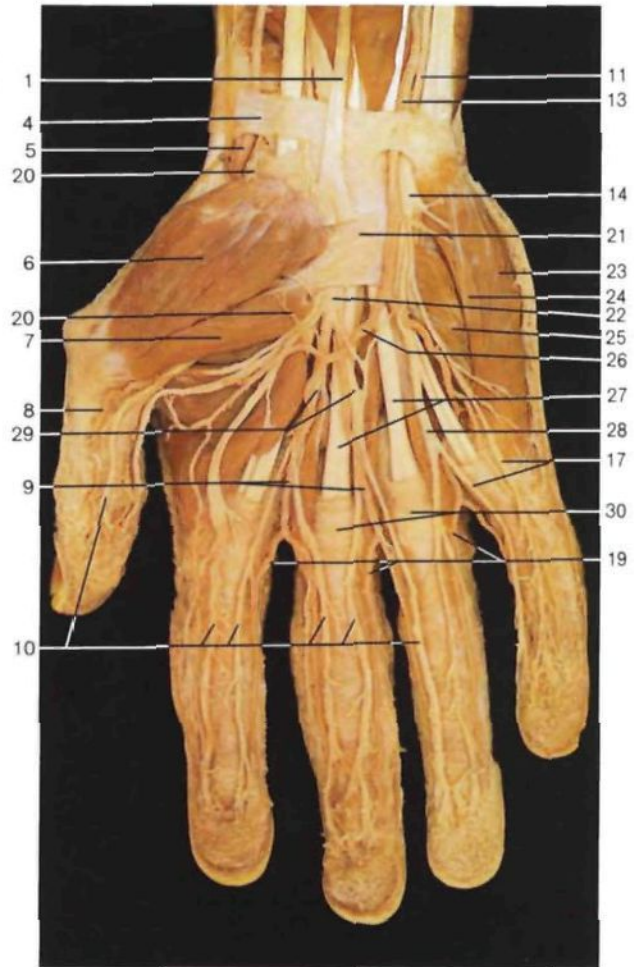


Corte transversal a través de la mano derecha (metacarpo, corte 5; vista inferior).

- 21 Nervio musculocutáneo
M. musculocutaneus
- 22 Nervio cubital [ulnar]
N. ulnaris
- 23 Nervio mediano
N. medianus
- 24 Arteria y vena humeral
A. et V. brachialis
- 25 Diáfisis del húmero
Humerus, Diaphysis
- 26 Músculo braquiorradial [supinador largo]
M. brachioradialis
- 27 Nervio radial
N. radialis
- 28 Olécranon y cavidad articular del codo
Olecranon
- 29 Vena basilíca
V. basilica
- 30 Húmero
Humerus
- 31 Músculo pronador redondo
M. pronator teres
- 32 Músculos extensores del antebrazo
- 33 Ramo profundo del nervio radial
N. radialis, R. prof.
- 34 Vasos y nervio interóseo anterior
A. et V. interossea ant., N. interosseus ant.
- 35 Membrana interósea
Membrana interossea antebrachii
- 36 Cúbito
Ulna
- 37 Radio
Radius
- 38 Arteria radial y ramo superficial del nervio radial
A. radialis, N. radiales, R. superf.
- 39 Músculo flexor largo del pulgar
M. flexor pollicis longus
- 40 Músculos flexor común superficial y profundo de los dedos
Mm. flexor digitorum superf. et prof.
- 41 Arteria, vena y nervio cubital [ulnar]
A., V. et N. ulnaris
- 42 Músculo cubital anterior [flexor cubital del carpo]
M. flexor carpi ulnaris
- 43 Arteria radial
A. radialis
- 44 Metacarpianos III y IV
Ossa metacarpi III et IV
- 45 Conducto [Túnel] carpiano con los tendones de los músculos flexores de los dedos
Canalis carpi
- 46 Eminencia hipotenar (musculatura)
Hypothenar [Eminentia hypothenaris] (Mm.)
- 47 Nervio mediano
N. medianus
- 48 Músculos interóseos
Mm. interossei
- 49 Metacarpiano I
Os metacarpale I
- 50 Eminencia tenar (musculatura)
Thenar [Eminentia thenaris] (Mm.)
- 51 Cavidad articular de la articulación humerorradial
Articulatio humeroradialis (Cavitas articularis)
- 52 Vena mediana del codo
V. mediana cubitis



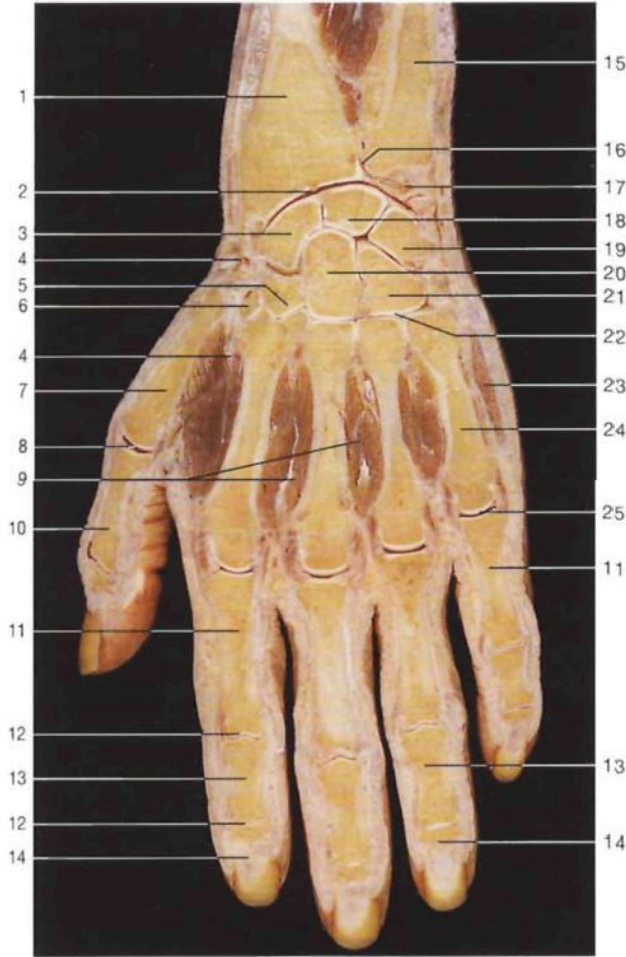
Mano derecha, capa superficial. Disección de los vasos y nervios (cara palmar).



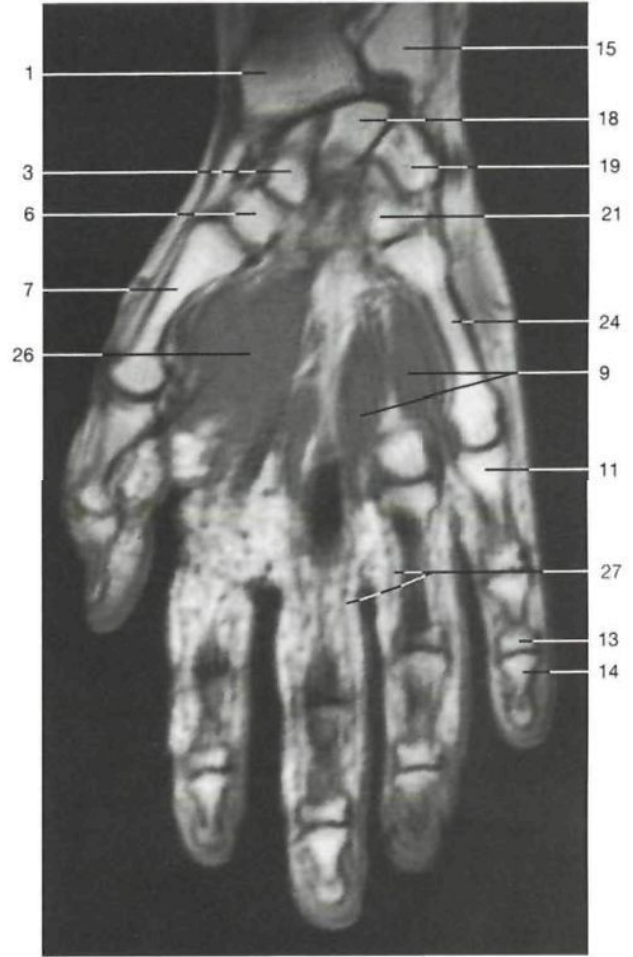Mano derecha, capa superficial. Disección de los vasos y nervios (cara palmar). La aponeurosis palmar ha sido reseca para visualizar el arco arterial palmar superficial.

- 1 Tendón del músculo palmar menor
M. palmaris longus, Tendo
- 2 **Arteria radial**
A. radialis
- 3 Tendón del músculo palmar mayor [flexor radial del carpo] y nervio mediano
M. flexor carpi radialis, N. medianus
- 4 Restos de la aponeurosis antebraquial
Fascia antebrachii
- 5 Arteria radial, localización proximal y anterior a la tabaquera anatómica
A. radialis
- 6 Músculo abductor corto del pulgar
M. abductor pollicis brevis
- 7 Cabeza superficial del músculo flexor corto del pulgar
M. flexor pollicis brevis, Caput superficiale
- 8 Arteria digital palmar propia del pulgar
A. digitalis palmaris propria pollicis
- 9 Arterias digitales comunes palmares
Aa. digitales palmares communes
- 10 Nervios digitales propios palmares (nervio mediano)
Nn. digitales palmares proprii (N. medianus)
- 11 **Nervio cubital [ulnar]**
N. ulnaris
- 12 Tendón del músculo cubital anterior
M. flexor carpi ulnaris, Tendo
- 13 **Arteria cubital [ulnar]**
A. ulnaris
- 14 Ramo superficial del nervio cubital [ulnar]
R. superf. (N. ulnaris)
- 15 Músculo palmar cutáneo [corto]
M. palmaris brevis

- 16 Aponeurosis palmar
Aponeurosis palmaris
- 17 Nervios palmares (nervio cubital [ulnar]) digitales propios
Nn. digitales palmares proprii (N. ulnaris)
- 18 Ligamento transverso superficial del metacarpo
Lig. metacarpale transversum superficiale
- 19 Arterias digitales propias palmares
Aa. digitales palmares proprii
- 20 Ramo palmar superficial de la arteria radial (contribuye a formar el arco arterial palmar superficial)
R. palmaris superf. (A. radialis)
- 21 Ligamento anular anterior del carpo [retináculo flexor]
Retinaculum musculorum flexorum
- 22 **Nervio mediano**
N. medianus
- 23 Músculo abductor del meñique
M. abductor digiti minimi
- 24 Músculo flexor corto del meñique
M. flexor digiti minimi brevis
- 25 Músculo oponente del meñique
M. opponens digiti minimi
- 26 **Arco arterial palmar superficial**
Arcus palmaris superf.
- 27 Tendones del músculo flexor común superficial de los dedos de la mano
M. flexor digitorum superf., Tendines
- 28 Nervio digital palmar común (nervio cubital [ulnar])
N. digitalis palmaris communis (N. ulnaris)
- 29 Nervios digitales palmares comunes (nervio mediano)
Nn. digitales communes (N. medianus)
- 30 Vainas fibrosas de los tendones de los dedos de la mano
Vaginae fibrosae digitorum manus



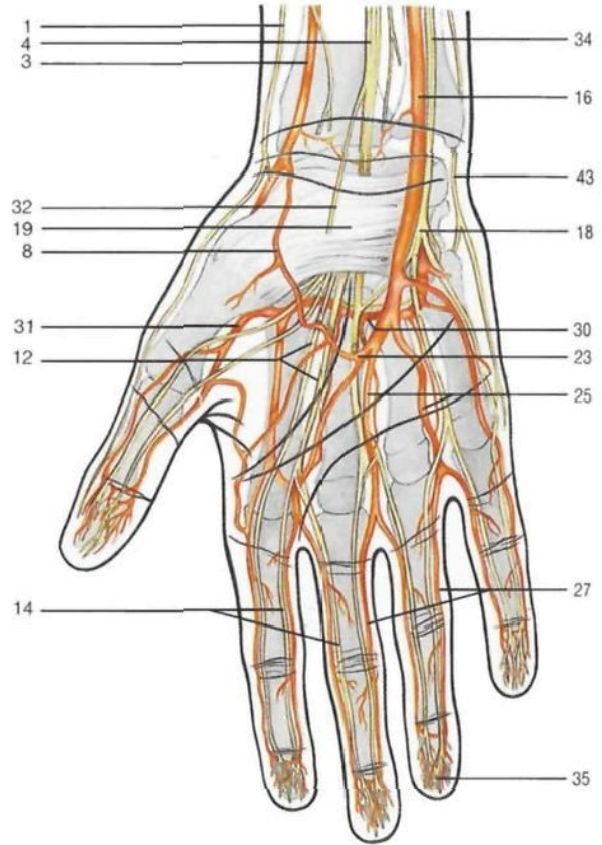
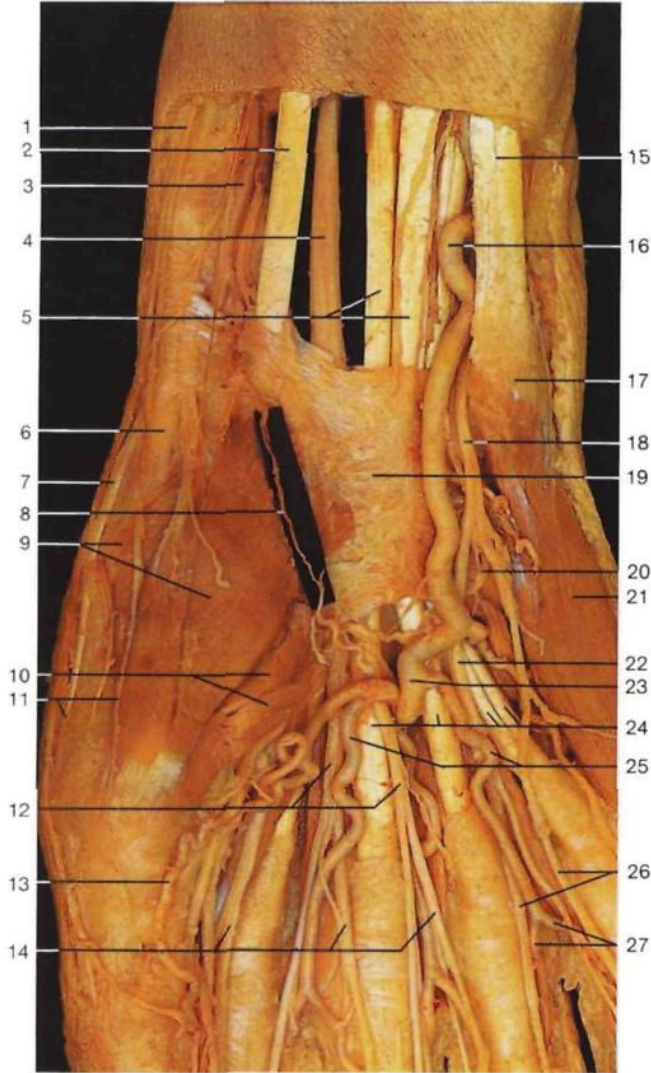
Corte frontal de la mano derecha (vista palmar).



Corte frontal de la mano derecha (vista palmar) (RM, cortesía del Prof. Dr. A. Heuck, Munich).

- 1 Radio
Radius
- 2 **Articulación radiocarpiana**
Articulatio radiocarpalis
- 3 **Hueso escafoides**
Os scaphoideum
- 4 **Arteria radial**
A. radialis
- 5 Hueso trapezoides
Os trapezoideum
- 6 **Trapezio**
Os trapezium
- 7 Metacarpiano I
Os metacarpale I
- 8 Articulación metacarpofalángica del pulgar
Articulatio metacarpophalangeale I
- 9 Músculos interóseos
Mm. interossei
- 10 Falange proximal del pulgar
Phalanx prox. (Pollex)
- 11 Falange proximal
Phalanx prox.
- 12 Articulaciones interfalángicas
Articulationes interphalangeales
- 13 Falange media
Phalanx media
- 14 Falange distal
Phalanx dist.

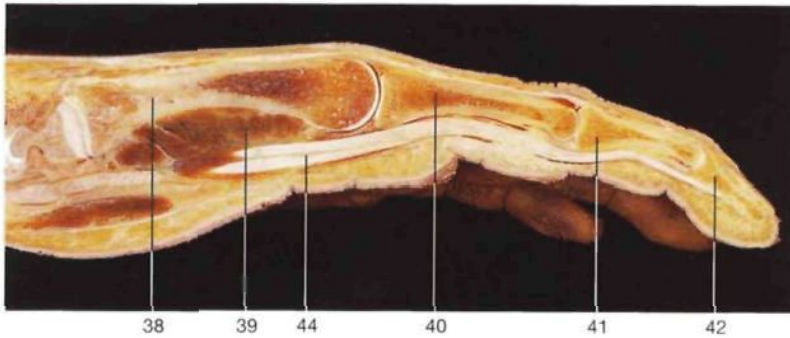
- 15 **Cúbito**
Ulna
- 16 Articulación radiocubital distal
Articulatio radio-ulnaris dist.
- 17 Fibrocartilago articular (ligamento triangular)
Discus articularis
- 18 **Hueso semilunar**
Os lunatum
- 19 **Piramidal**
Os triquetum
- 20 **Hueso grande**
Os capitatum
- 21 **Hueso ganchoso**
Os hamatum
- 22 Articulaciones carpometacarpianas
Articulationes carpometacarpales
- 23 Músculo abductor del meñique
M. abductor digiti minimi
- 24 Metacarpiano V
Os metacarpale V
- 25 Articulación metacarpofalángica
Articulatio metacarpophalangealis
- 26 Músculo aductor del pulgar
M. adductor pollicis
- 27 Arterias digitales palmares propias
Aa. digitales palmares propriae



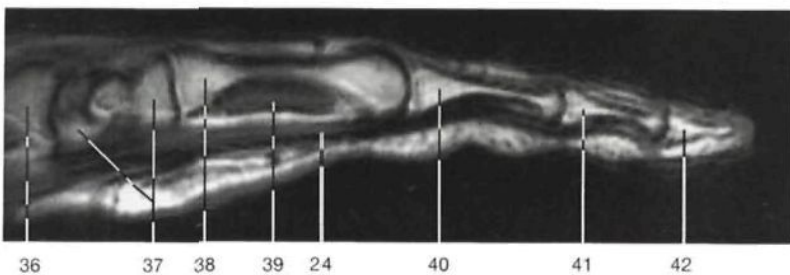
Esquema de las arterias y nervios de la palma de la mano derecha [cara palmar].



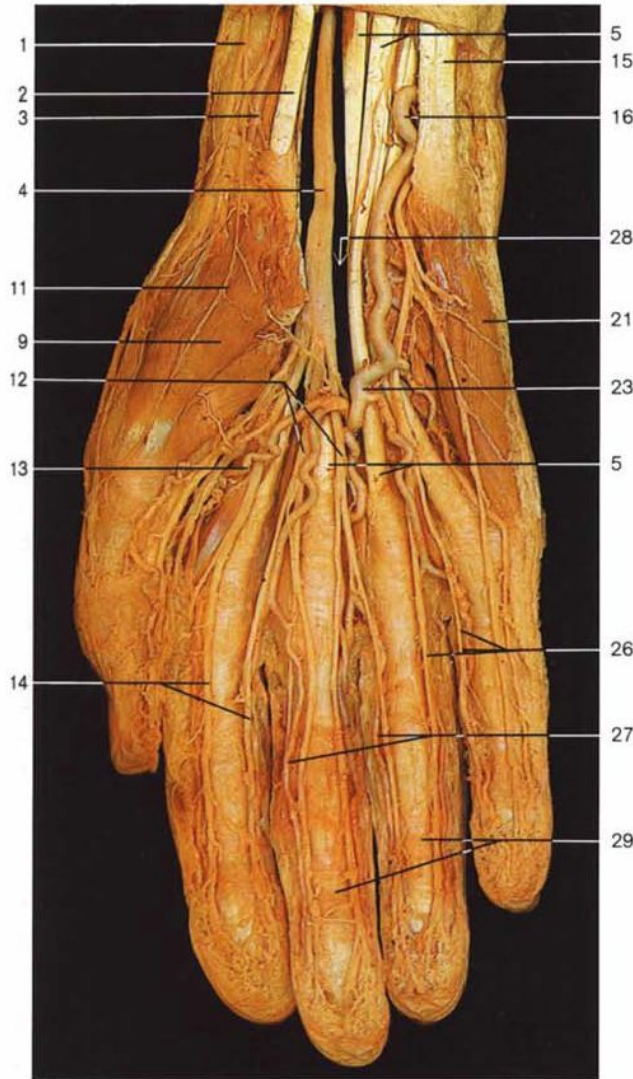
Mano derecha, capa superficial (cara palmar). Disección del arco arterial palmar superficial.



Corte longitudinal de la mano por el tercer dedo.



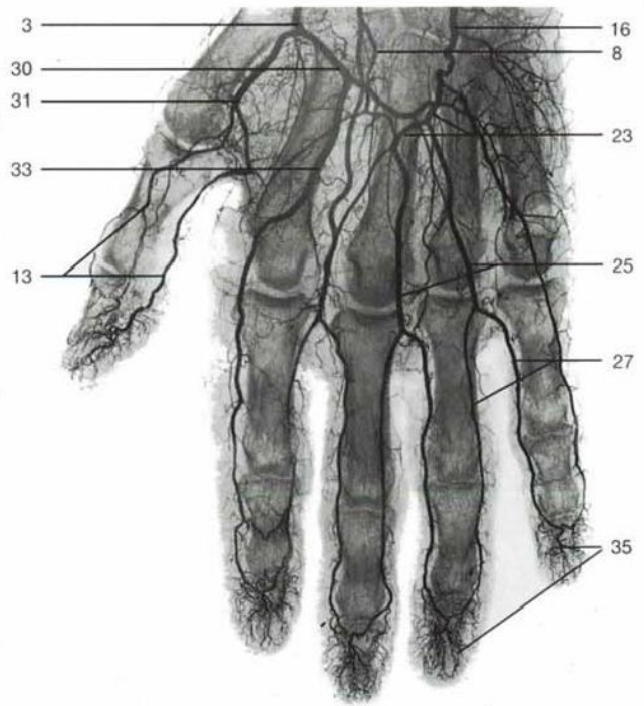
Corte longitudinal de la mano por el tercer dedo (RM, cortesía del Prof. Dr. A. Heuck, Munich).



Mano derecha, capa media (cara palmar). Se ha resecado el ligamento anular anterior del carpo.

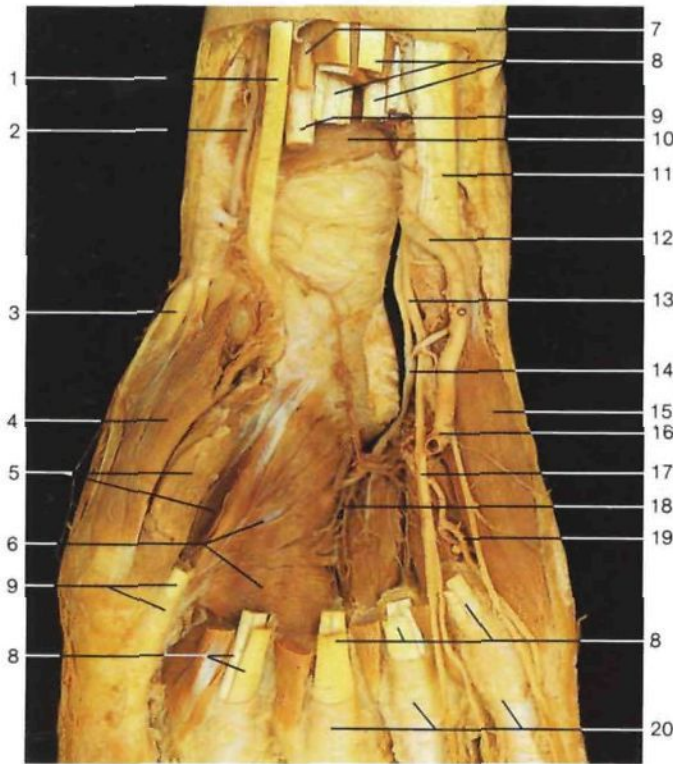
- 1 Ramo superficial del nervio radial
R. superf., N. radialis
- 2 Tendón del músculo palmar mayor [flexor radial del carpo]
M. flexor carpi radialis, Tendo
- 3 **Arteria radial**
A. radialis
- 4 **Nervio mediano**
N. medianus
- 5 Tendones del músculo flexor común superficial de los dedos de la mano
M. flexor digitorum superf.
- 6 Tendón del músculo abductor largo del pulgar
M. abductor pollicis longus, Tendo
- 7 Tendón del músculo extensor corto del pulgar
M. extensor pollicis brevis, Tendo
- 8 Rama palmar superficial de la arteria radial
R. palmaris superf. (A. radialis)
- 9 Músculo abductor corto del pulgar
M. abductor pollicis brevis
- 10 Cabeza superficial del músculo flexor corto del pulgar
M. flexor pollicis brevis, Caput superficiale
- 11 Ramo superficial del nervio radial (ramos terminales)
R. superf., N. radialis
- 12 Nervios digitales palmares comunes (nervio mediano)
Nn. digitales communes (N. medianus)

- 13 Arteria digital palmar propia del pulgar
A. digitalis palmaris propria pollicis
- 14 Nervios digitales propios palmares (nervio mediano)
Nn. digitales palmares proprii (N. medianus)
- 15 Tendón del músculo cubital anterior
M. flexor carpi ulnaris, Tendo
- 16 **Arteria cubital [ulnar]**
A. ulnaris
- 17 Hueso pisiforme (localización)
Os pisiforme
- 18 Ramo superficial del nervio cubital [ulnar]
R. superf. (N. ulnaris)
- 19 Ligamento anular anterior del carpo [retináculo flexor]
Retinaculum musculorum flexorum
- 20 Ramo profundo del nervio cubital [ulnar]
R. prof. (N. ulnaris)
- 21 Músculo abductor del meñique
M. abductor digiti minimi
- 22 Nervios digitales palmares comunes (nervio cubital [ulnar])
N. digitalis palmaris communis (N. ulnaris)
- 23 **Arco arterial palmar superficial**
Arcus palmaris superf.
- 24 Tendones de los músculos flexores
Mm. flexores digitorum, Tendines
- 25 Arterias digitales comunes palmares
Aa. digitales palmares communes
- 26 **Nervios digitales propios palmares (nervio cubital [ulnar])**
Nn. digitales palmares proprii (N. ulnaris)



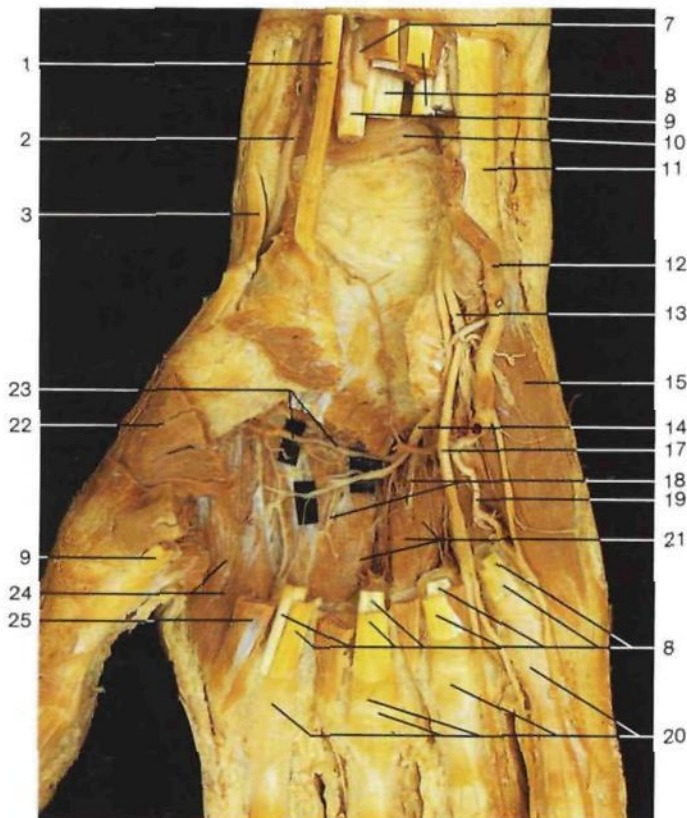
Arteriografía de la mano derecha (cara palmar).

- 27 **Arterias colaterales palmares de los dedos**
Aa. digitales palmares propriae
- 28 **Conducto [Túnel] carpiano**
Canalis carpi
- 29 Vainas fibrosas de los tendones de los dedos de la mano
Vaginae fibrosae digitorum manus
- 30 **Arco arterial palmar profundo**
Arcus palmaris prof.
- 31 Arteria principal del pulgar
A. princeps pollicis
- 32 Ramo palmar del nervio mediano
R. palmaris Nn. mediani
- 33 Arteria digital común palmar
A. digitalis palmaris communis
- 34 Nervio cubital [ulnar]
N. ulnaris
- 35 Red capilar del dedo
- 36 Radio
Radius
- 37 Huesos del carpo
Ossa carpi
- 38 Metacarpianos
Ossa metacarpi [metacarpalia]
- 39 Músculos interóseos
Mm. interossei
- 40 Falange proximal
Phalanx prox.
- 41 Falange intermedia
Phalanx media
- 42 Falange distal
Phalanx dist.
- 43 Ramo dorsal del nervio cubital [ulnar]
R. dors., N. ulnaris
- 44 Tendones de los músculos flexores comunes de los dedos (arriba: profundo; abajo: superficial)



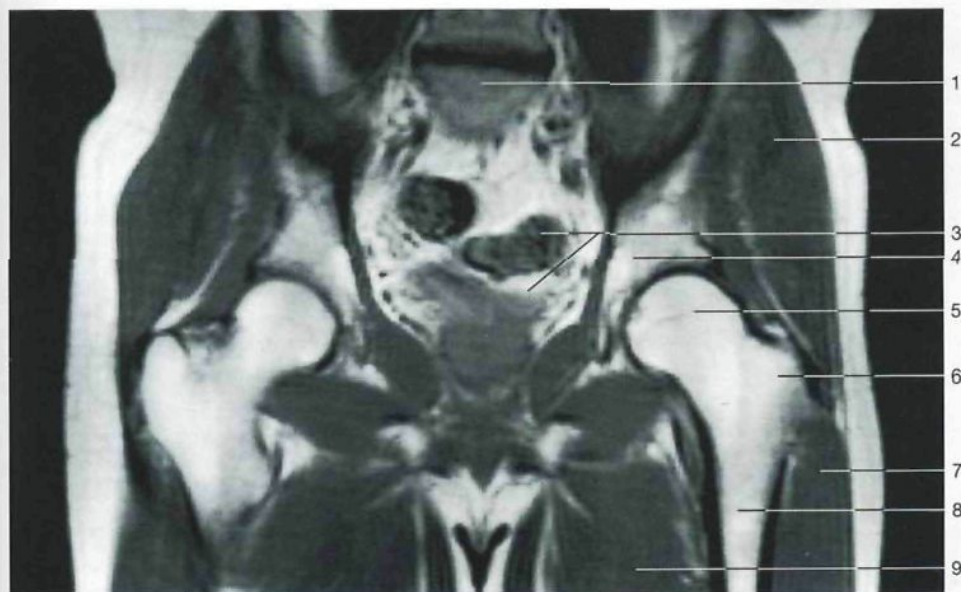
Mano derecha, capa profunda (cara palmar). Se ha abierto el conducto del carpo, extirpado los tendones de los músculos flexores y seccionado el arco arterial palmar superficial.

- 1 Tendón del músculo palmar mayor [flexor radial del carpo]
M. flexor carpi radialis, Tendo
- 2 Arteria radial
A. radialis
- 3 Tendón del músculo abductor largo del pulgar
M. abductor pollicis longus, Tendo
- 4 Músculo abductor corto del pulgar
M. abductor pollicis brevis
- 5 Cabezas superficial y profunda del músculo flexor corto del pulgar
M. flexor pollicis brevis, Caput superficiale et profundum
- 6 Fascículos oblicuo y transverso del músculo aductor del pulgar
M. adductor pollicis, Caput obliquum et transversum
- 7 Nervio mediano
N. medianus
- 8 Tendones de los músculos flexores de los dedos de la mano
Mm. flexores digitorum, Tendines
- 9 Tendón del músculo flexor largo del pulgar
M. flexor pollicis longus, Tendo
- 10 Músculo pronador cuadrado
M. pronator quadratus
- 11 Tendón del músculo cubital anterior
M. flexor carpi ulnaris, Tendo
- 12 Arteria cubital [ulnar]
A. ulnaris
- 13 Ramo superficial del nervio cubital [ulnar]
R. superf. (N. ulnaris)
- 14 Ramo profundo del nervio cubital [ulnar]
R. prof. (N. ulnaris)
- 15 Músculo flexor corto del meñique
M. flexor digiti minimi
- 16 **Arco arterial palmar superficial** (seccionado)
Arcus palmaris superf.
- 17 Nervio digital palmar común (nervio cubital [ulnar])
N. digitalis palmaris communis (N. ulnaris)
- 18 Arterias palmares (arco arterial palmar profundo)
Aa. metacarpales palmares (Arcus palmaris prof.)
- 19 Arteria digital palmar del meñique
A. digitalis palmaris propria digiti minimi
- 20 Vainas fibrosas de los tendones de los dedos de la mano
Vaginae fibrosae digitorum manus
- 21 Músculos interóseos palmares de la mano
Mm. interossei palmares
- 22 Músculo oponente del pulgar (seccionado)
M. opponens pollicis
- 23 **Arco arterial palmar profundo**
Arcus palmaris prof.
- 24 Primer músculo interóseo palmar de la mano
M. interosseus dors. I
- 25 Primer músculo lumbrical de la mano
M. lumbricalis I

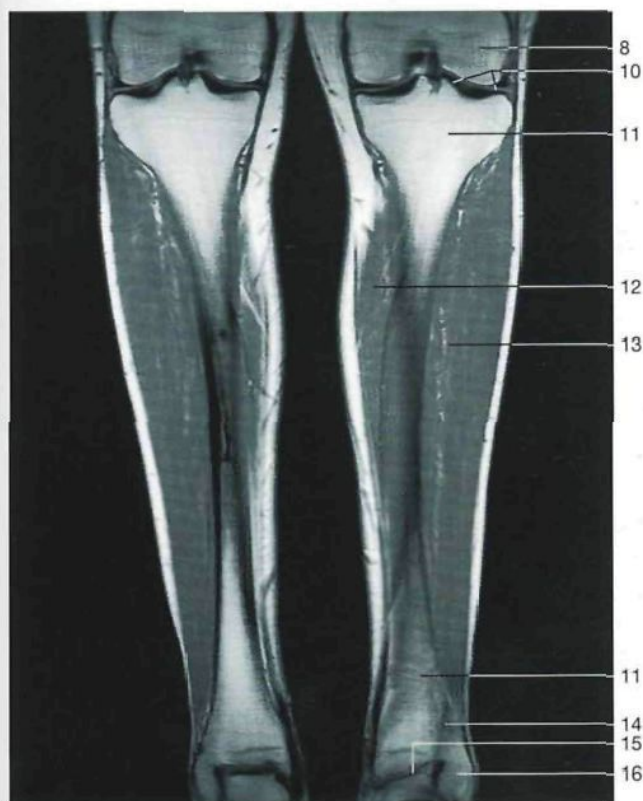

Mano derecha, cara profunda (cara palmar). Disección del arco arterial palmar profundo.

Miembro [extremidad] inferior (*Membrum inferius*)



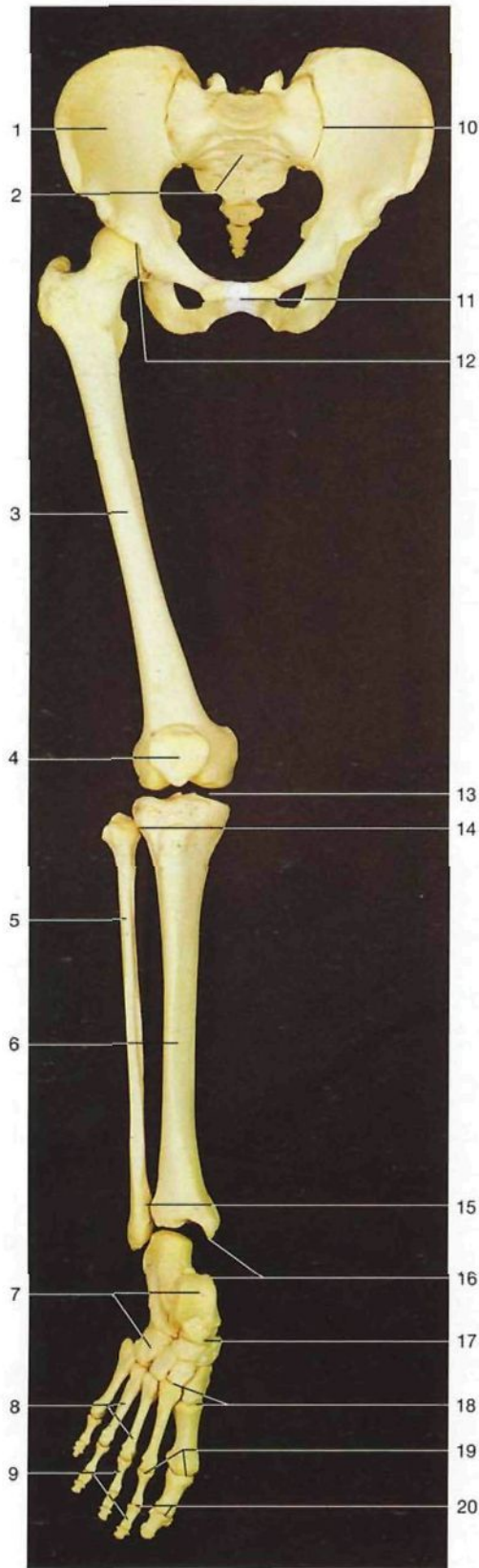
Corte frontal [coronal] de la pelvis y de los muslos. RM de un hombre cortesía de Heuck A., Luttke G, Rohen JW. MR-Atlas der Extremitäten. Stuttgart: Schattauer, 1994.



Corte coronal de las piernas. RM cortesía de Heuck A. Luttke G y Rohen JW (1994).

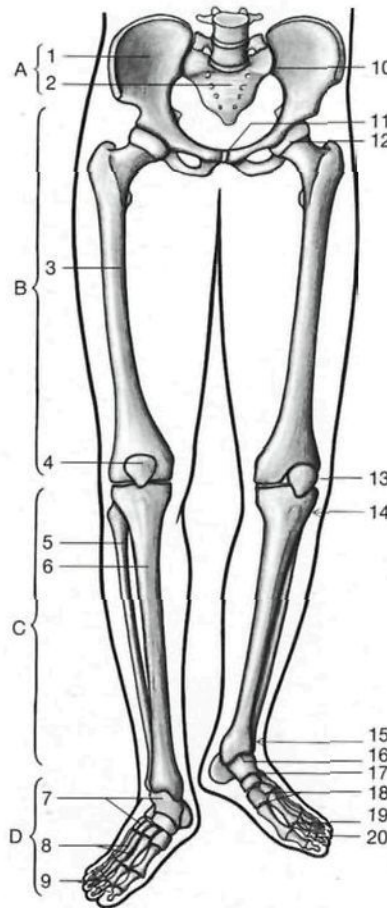
- | | |
|---|---|
| 1 Promontorio <i>Promontorium</i> | 10 Articulación de la rodilla con meniscos <i>Articulatio genus, Menisci</i> |
| 2 Músculo glúteo mediano <i>M. gluteus medius</i> | 11 Tibia <i>Tibia</i> |
| 3 Intestino delgado y vejiga urinaria <i>Intestinum tenue, Vesica urinaria</i> | 12 Músculo sóleo <i>M. soleus</i> |
| 4 Cavidad cotiloidea [acetábulo] <i>Acetabulum</i> | 13 Músculo tibial anterior <i>M. tibialis ant.</i> |
| 5 Cabeza del fémur <i>Caput femoris</i> | 14 Sindesmosis tibioperonea <i>Syndesmosis tibiofibularis</i> |
| 6 Trocánter mayor <i>Trochanter major</i> | 15 Articulación tibioperoneo-astragalina [talocrural] <i>Articulatio talocruralis</i> |
| 7 Músculo vasto lateral <i>M. vastus lat.</i> | 16 Peroné (maléolo lateral [peroneo]) <i>Fibula (Malleolus lat.)</i> |
| 8 Fémur <i>Femur [Os femoris]</i> | |
| 9 Músculos aductores | |

El miembro inferior está especializado en mantener la *postura erecta, en la locomoción y en asegurar el equilibrio*. Comparado con el miembro superior, el miembro inferior posee menos movimientos y sus articulaciones son más amplias y están unidas por potentes ligamentos. La articulación de la cadera es una enartrosis donde se unen la cabeza del fémur con la cavidad cotiloidea del hueso coxal. La articulación de la rodilla es una trocleartrosis que, además de la flexión y de la extensión, sólo permite limitados movimientos de rotación. La articulación tibioperoneo-astragalina es una trocleartrosis formada entre el astrágalo, la tibia y el peroné, y sólo permite movimientos de flexión y de extensión. El eje longitudinal del pie forma un ángulo recto con la pierna que determina la formación de una estructura arqueada del pie (bóveda plantar), que es efectiva para mantener la postura erecta.



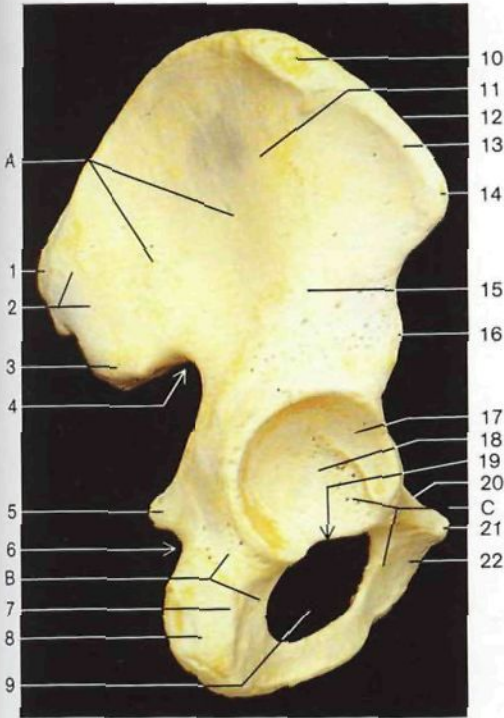
- | | |
|--|--|
| A Cintura pelviana <i>Cingulum membri inferioris [pelvicum]</i> | 10 Articulación sacroilíaca <i>Articulatio sacro-iliaca</i> |
| B Muslo <i>Femur</i> | 11 Sínfisis del pubis <i>Symphysis pubica</i> |
| C Pierna <i>Crus</i> | 12 Articulación coxofemoral <i>Articulatio coxae [coxo-femoralis]</i> |
| D Pie <i>Pes</i> | 13 Articulación de la rodilla <i>Articulatio genu</i> |
| 1 Hueso coxal <i>Os coxae</i> | 14 Articulación tibioperonea <i>Articulatio tibiofibularis</i> |
| 2 Hueso sacro <i>Os sacrum</i> | 15 Síndesmosis tibioperonea <i>Syndesmosis tibiofibularis</i> |
| 3 Fémur <i>Femur [Os femoris]</i> | 16 Articulación tibioperoneo-astragalina [talocrural] <i>Articulatio talocruralis</i> |
| 4 Rótula <i>Patella</i> | 17 Articulación astragalocalcaneonavicular <i>Articulatio talocalcaneonavicularis</i> |
| 5 Peroné <i>Fibula</i> | 18 Articulaciones tarsometatarsianas <i>Articulaciones tarsometatarsales</i> |
| 6 Tibia <i>Tibia</i> | 19 Articulaciones metatarsofalángicas <i>Articulaciones metatarsophalangeales</i> |
| 7 Huesos del tarso <i>Ossa tarsi [Tarsalia]</i> | 20 Articulaciones interfalángicas del pie <i>Articulaciones interphalangeales pedis</i> |
| 8 Metatarsianos <i>Ossa metatarsi [Metatarsalia]</i> | |
| 9 Falanges <i>Ossa digitorum [Phalanges]</i> | |

El cuerpo puede mantenerse estable en bipedestación aunque sólo se sustente con un miembro inferior (como al andar), ya que la cintura pelviana está firmemente unida a la columna vertebral mediante las articulaciones sacroilíacas. La movilidad de los miembros inferiores es comparativamente menor que la de los miembros superiores.

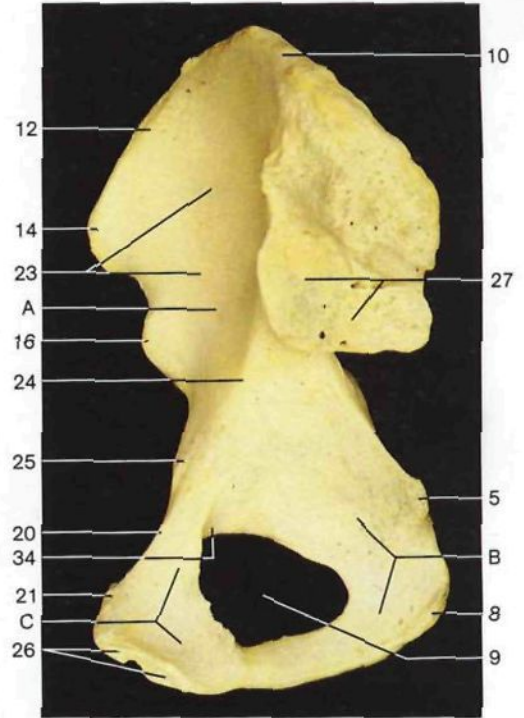


Esqueleto de la cintura pelviana y de la extremidad inferior (vista anterior). Se ha luxado la articulación tibiotalarsiana.

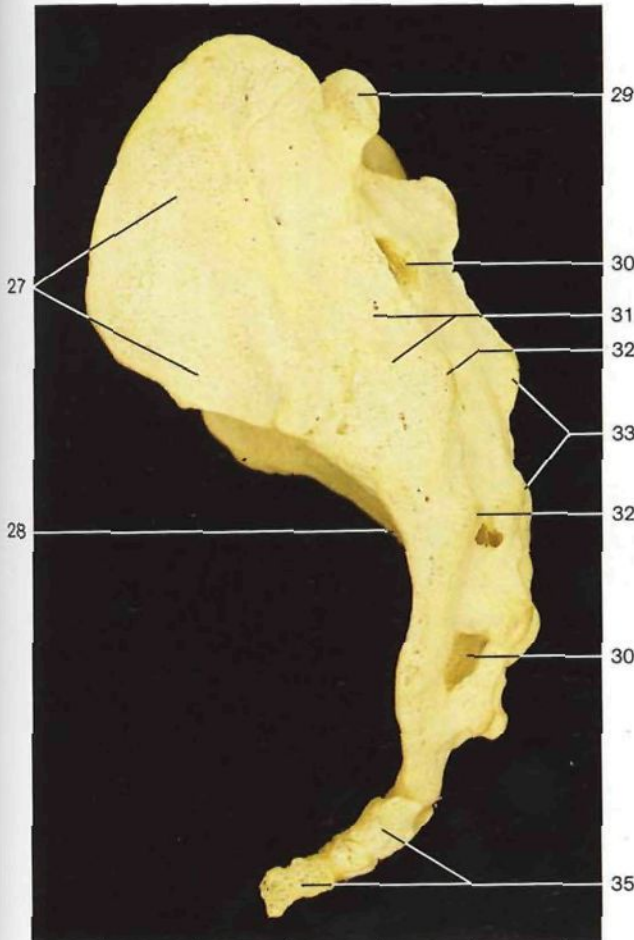
Esquema de la organización general de la cintura pelviana y del miembro inferior.



Hueso coxal derecho (*Os coxae*) (vista lateral).

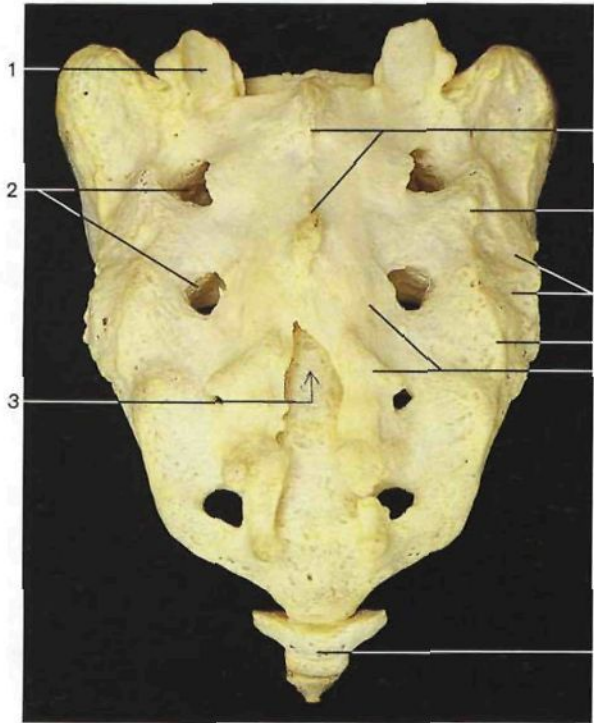


Hueso coxal derecho (vista medial).

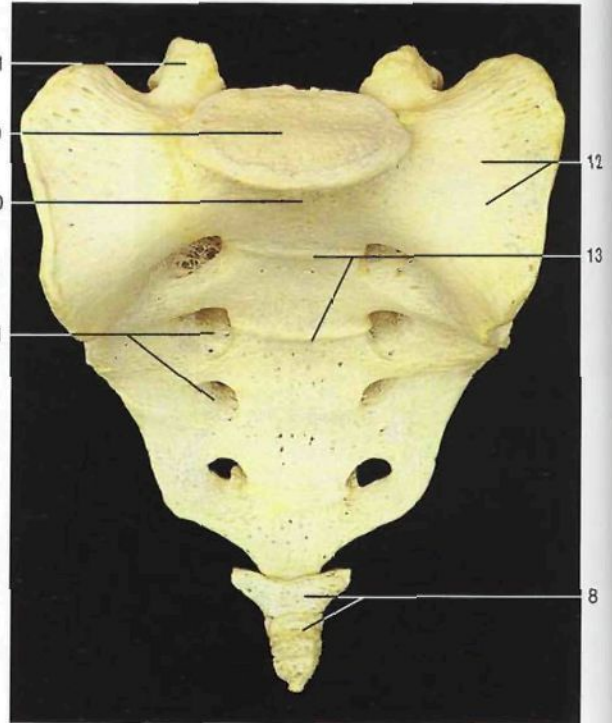


Hueso sacro (*Os sacrum*) y cóccix (*Os coccygis* [*Coccyx*]) (vista lateral).

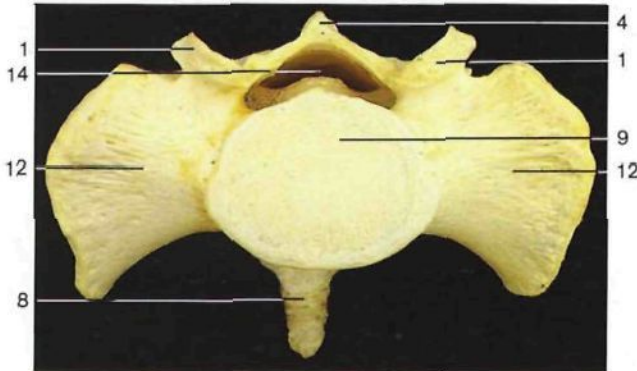
- | | |
|--|---|
| <p>A Hueso ilion [ilium] <i>Os ilii</i> [<i>Ilium</i>]</p> <p>B Hueso isquion [isquion] <i>Os ischii</i> [<i>Ischium</i>]</p> <p>C Hueso pubis [pubis] <i>Os pubis</i> [<i>Pubis</i>]</p> <p>1 Espina iliaca posterosuperior <i>Spina iliaca post. sup.</i></p> <p>2 Línea glútea posterior <i>Linea glutea post.</i></p> <p>3 Espina iliaca posteroinferior <i>Spina iliaca post. inf.</i></p> <p>4 Escotadura ciática mayor <i>Incisura ischiadica major</i></p> <p>5 Espina ciática <i>Spina ischiadica</i></p> <p>6 Escotadura ciática menor <i>Incisura ischiadica minor</i></p> <p>7 Cuerpo del isquion <i>Corpus ossis ischii</i></p> <p>8 Tuberosidad isquiática <i>Tuber ischiadicum</i></p> <p>9 Agujero obturador <i>For. obturatorium</i> [<i>obturatorium</i>]</p> <p>10 Cresta iliaca <i>Crista iliaca</i></p> <p>11 Línea glútea anterior <i>Linea glutea ant.</i></p> <p>12 Labio interno de la cresta iliaca <i>Labium internum cristae iliaca</i></p> <p>13 Labio externo de la cresta iliaca <i>Labium externum cristae iliaca</i></p> <p>14 Espina iliaca anterosuperior <i>Spina iliaca ant. sup.</i></p> <p>15 Línea glútea inferior <i>Linea glutea inf.</i></p> <p>16 Espina iliaca anteroinferior <i>Spina iliaca ant. inf.</i></p> | <p>17 Fosa cotiloidea (cara semilunar) <i>Acetabulum (Facies lunata)</i></p> <p>18 Transfondo de la fosa cotiloidea [fosa acetabular] <i>Fossa acetabuli</i> [<i>acetabularis</i>]</p> <p>19 Escotadura isquiopubiana [acetabular] <i>Incisura acetabuli</i> [<i>acetabularis</i>]</p> <p>20 Cresta pectínea <i>Pecten ossis pubis</i></p> <p>21 Espina del pubis <i>Tuberculum pubicum</i></p> <p>22 Cuerpo del pubis <i>Corpus ossis pubis</i></p> <p>23 Fosa iliaca <i>Fossa iliaca</i></p> <p>24 Línea arcuata [innominada] <i>Linea arcuata</i></p> <p>25 Eminencia iliopectínea [iliopúbica] <i>Eminentia iliopubica</i></p> <p>26 Carilla de la sínfisis <i>Facies symphysealis</i></p> <p>27 Carilla auricular <i>Facies auricularis</i></p> <p>28 Cara anterior del sacro <i>Facies pelvica</i></p> <p>29 Apófisis articular superior <i>Proc. articularis sup.</i></p> <p>30 Agujeros sacros posteriores <i>Foramina sacralia posteriora</i></p> <p>31 Tuberosidad sacra <i>Tuberositas sacralis</i></p> <p>32 Cresta lateral del sacro (tubérculos posteroexternos) <i>Crista sacralis lat.</i></p> <p>33 Cresta sacra media (apófisis espinosas) <i>Crista sacralis mediana</i></p> <p>34 Canal subpubiano [surco obturador] <i>Sulcus obturatorius</i></p> <p>35 Cóccix <i>Os coccygis</i> [<i>Coccyx</i>]</p> |
|--|---|



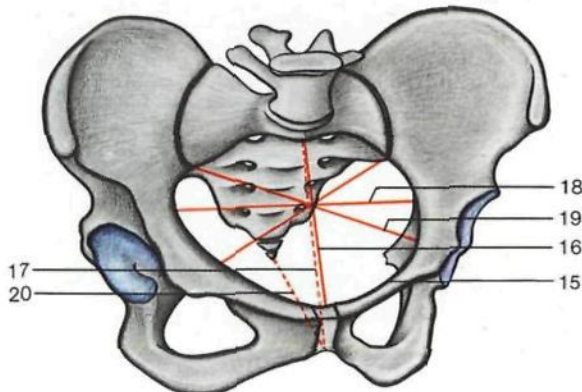
Hueso sacro (vista posterior).



Hueso sacro (vista anterior).

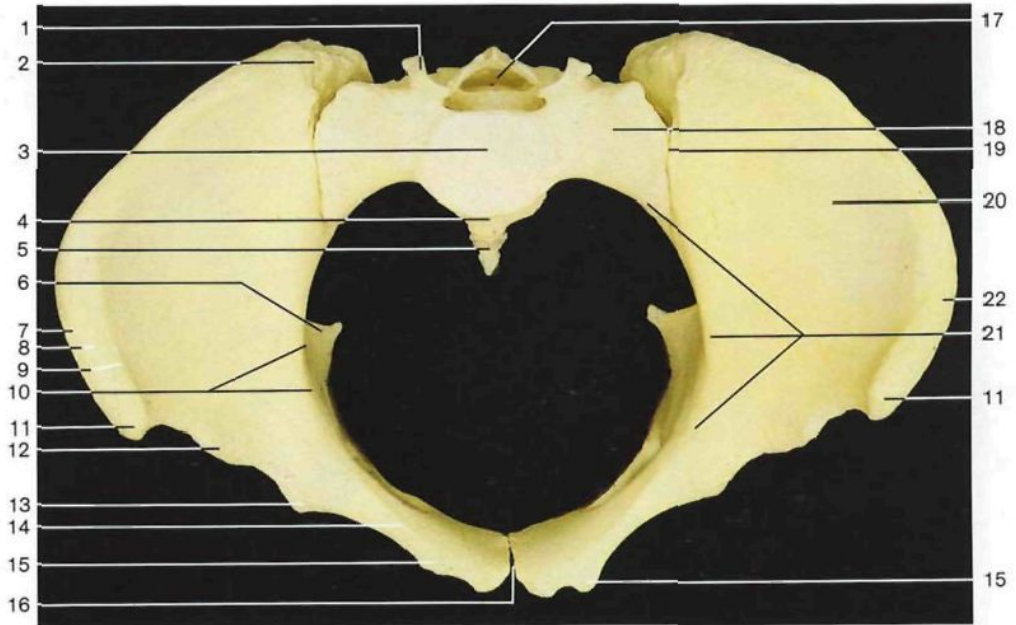


Hueso sacro (vista superior).

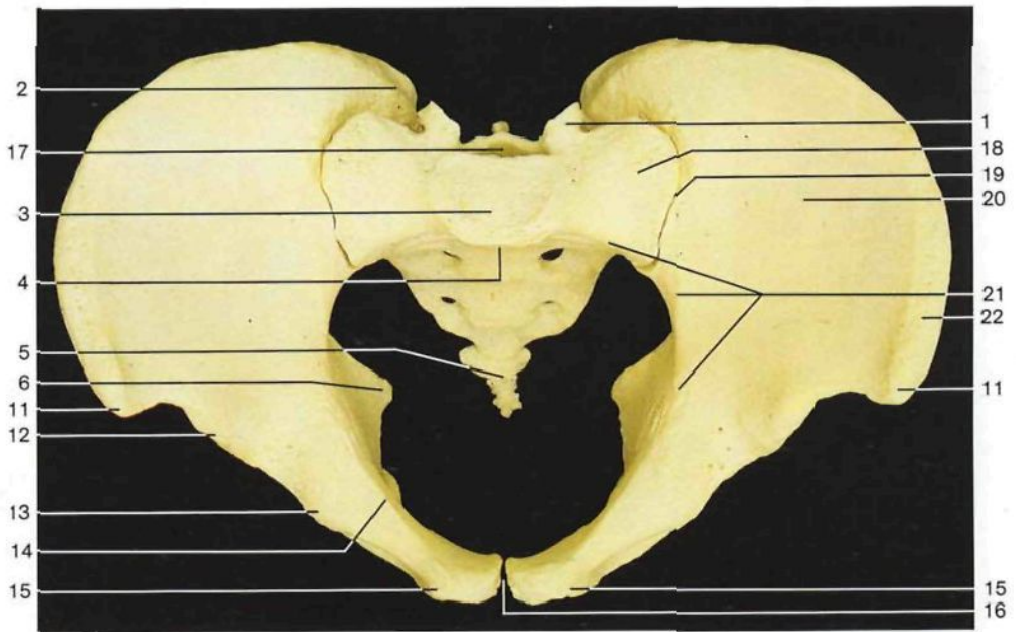


Esquema de la cintura pelviana. Diámetros de la pelvis (vista oblicua superior).

- 1 Apófisis articular superior
Proc. articularis sup.
- 2 Agujeros sacros posteriores
Foramina sacralia posteriora
- 3 Hiato del sacro
Hiatus sacralis
- 4 Cresta sacra media
Crista sacralis mediana
- 5 Cresta lateral del sacro
Crista sacralis lat.
- 6 Tuberosidad sacra
Tuberositas sacralis
- 7 Cresta medial del sacro (tubérculos posterointernos)
Crista sacralis intermedia
- 8 Cóccix
Os coccygis [Coccyx]
- 9 Base del sacro
Basis ossis sacri
- 10 Promontorio
Promontorium
- 11 Agujeros sacros anteriores
Foramina sacralia anteriora
- 12 Porción lateral (ala)
Pars. lat. ossis sacri
- 13 Líneas transversas
Lineae transversae
- 14 Conducto sacro
Canalis sacralis
- 15 Línea terminal
Linea terminalis
- 16 Diámetro conjugado verdadero
Diameter conjugata
- 17 Diámetro conjugado diagonal
- 18 Diámetro transversal
Diameter transversa
- 19 Diámetro oblicuo
Diameter obliqua
- 20 Estrecho inferior de la pelvis
Apertura pelvis inf.



Pelvis femenina (vista superior). Obsérvense las diferencias con la pelvis masculina, debidas fundamentalmente a la forma y dimensiones del sacro, estrechos pelvianos y alas ilíacas.



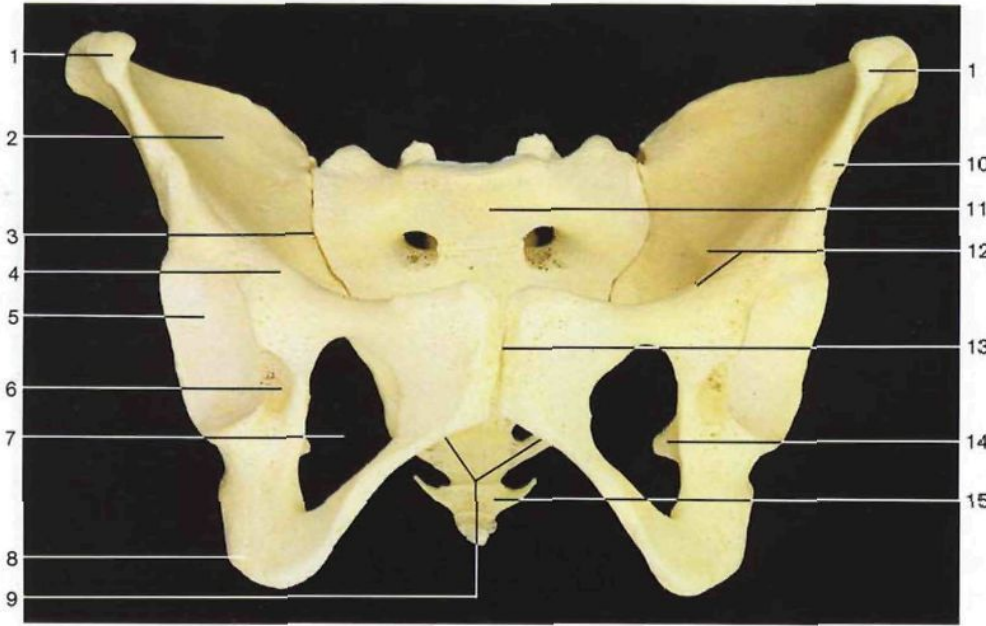
Pelvis masculina (vista superior). Compárese con la pelvis femenina (figura anterior).

- 1 Apófisis articular superior
Proc. articularis sup.
- 2 Espina ilíaca posterosuperior
Spina iliaca post. sup.
- 3 Base del sacro
Bassi ossis sacri
- 4 Promontorio
Promontorium
- 5 Cóccix
Os coccygis [Coccyx]
- 6 Espina ciática
Spina ischiadica

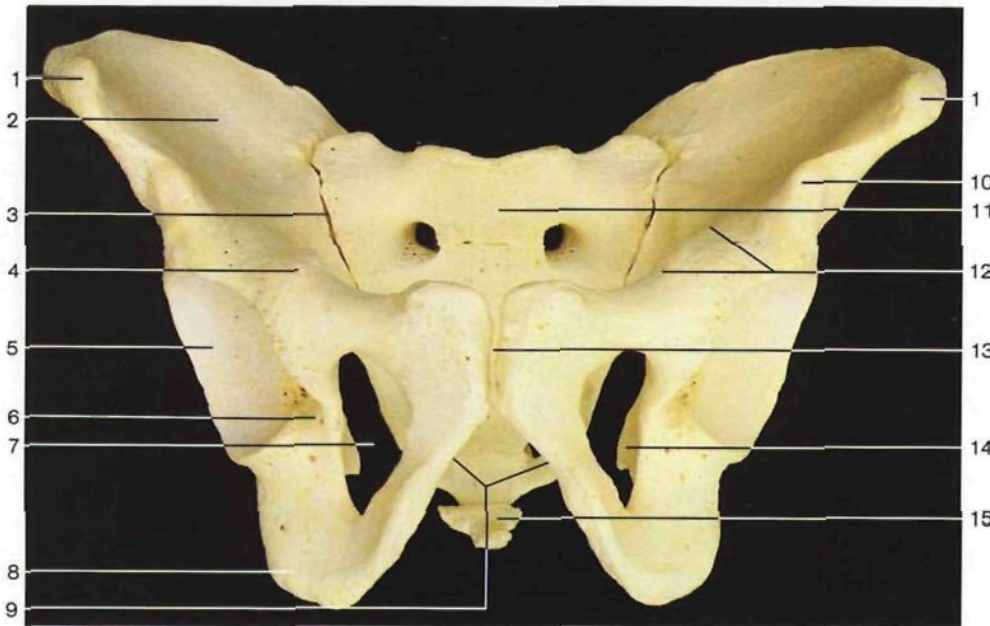
- 7 Labio externo
Labium externum
 - 8 Intersticio
Linea intermedia
 - 9 Labio interno
Labium internum
 - 10 Línea arcuata
[innominada]
 - 11 Espina ilíaca anterosuperior
Spina iliaca ant. sup.
- } de la cresta ilíaca
Cristae iliaca

- 12 Espina ilíaca anteroinferior
Spina iliaca ant. inf.
- 13 Eminencia pectínea
Eminentia iliopubica
- 14 Cresta pectínea
Pecten ossis pubis
- 15 Espina del pubis
Tuberculum pubicum
- 16 Sínfisis púbica
Symphysis pubica

- 17 Conducto sacro
Canalis sacralis
- 18 Porción lateral del sacro
Os sacrum, Pars lat.
- 19 Localización de la articulación sacroilíaca
- 20 Fosa ilíaca
Fossa iliaca
- 21 Línea terminal
Linea terminalis
- 22 Cresta ilíaca
Crista iliaca



Pelvis femenina (vista anterior). Obsérvense las diferencias con la pelvis masculina. El arco púbico es mayor en la mujer. El agujero obturador es triangular en la mujer y ovalado en el hombre.

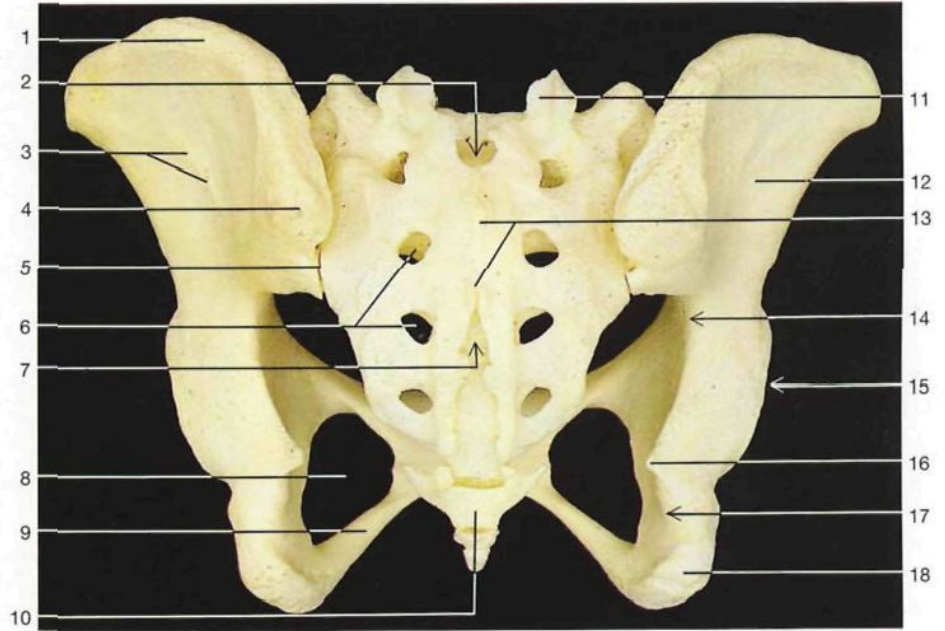


Pelvis masculina (vista anterior). Compárese con la figura anterior.

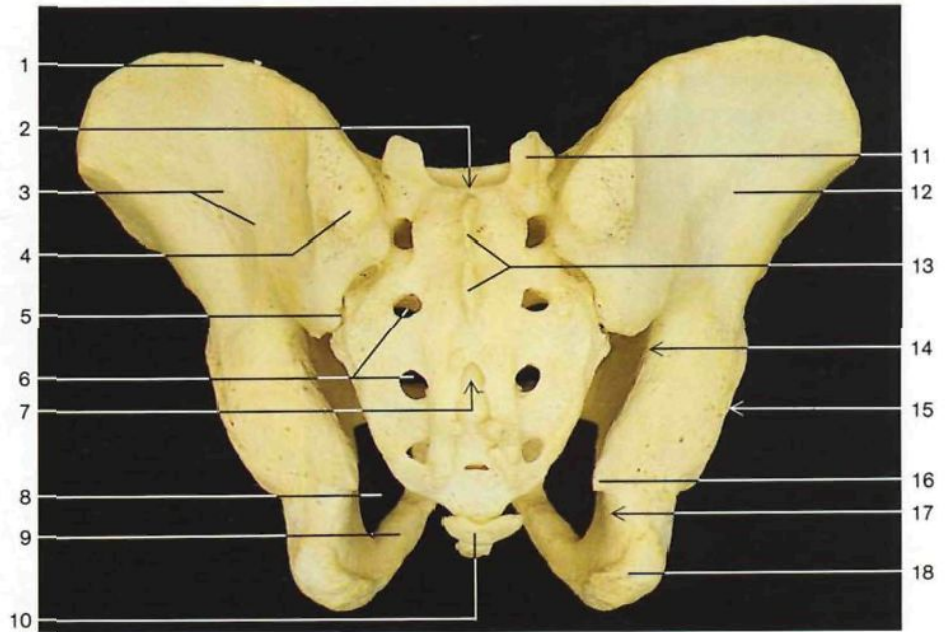
- 1 Espina ilíaca anterosuperior
Spina iliaca ant. sup.
- 2 Fosa ilíaca
Fossa iliaca
- 3 Localización de la articulación sacroilíaca
Articulatio sacroiliaca
- 4 Eminencia ileopectínea
Eminentia iliopubica
- 5 Fosa cotiloidea (carilla semilunar)
Acetabulum (Facies lunata)

- 6 Escotadura isquiopubiana [acetabular]
Incisura acetabuli [acetabularis]
- 7 Agujero obturador
For. obturatum [obturatorium]
- 8 Tuberosidad isquiática
Tuber ischiadicum
- 9 Arco púbico
Arcus pubis
- 10 Espina ilíaca anteroinferior
Spina iliaca ant. inf.

- 11 Hueso sacro
Os sacrum
- 12 Línea terminal (límite del estrecho superior de la pelvis)
Linea terminalis
- 13 Sinfisis púbica
Symphysis pubica
- 14 Espina ciática
Spina ischiadica
- 15 Cóccix
Os coccygis [Coccyx]



Pelvis femenina (vista posteroinferior). Obsérvense las diferencias entre la pelvis masculina y femenina, con especial atención en el estrecho inferior y en la forma del hueso sacro, en las escotaduras ciáticas y en el arco púbico.

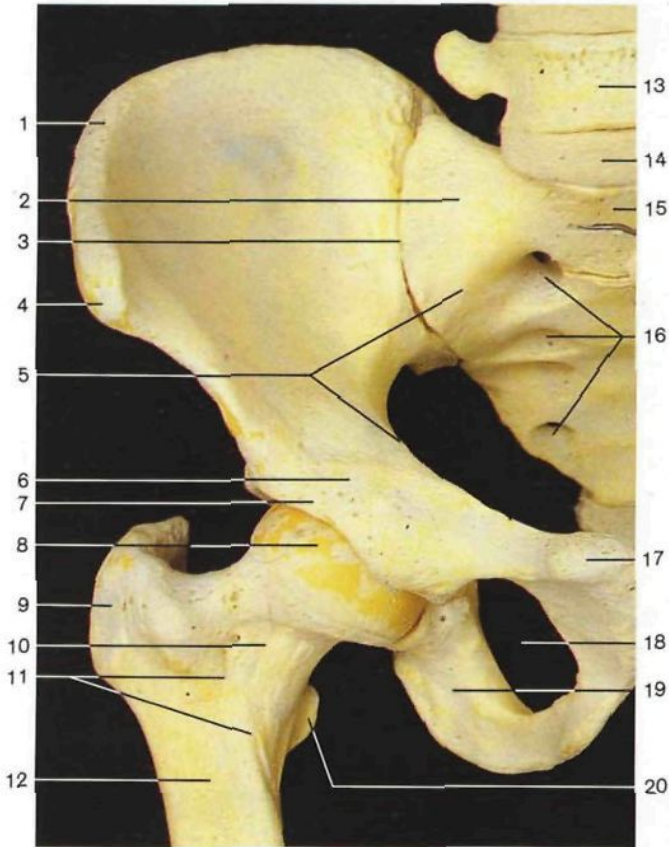


Pelvis masculina (vista posterior). Compárese con la pelvis femenina (figura anterior).

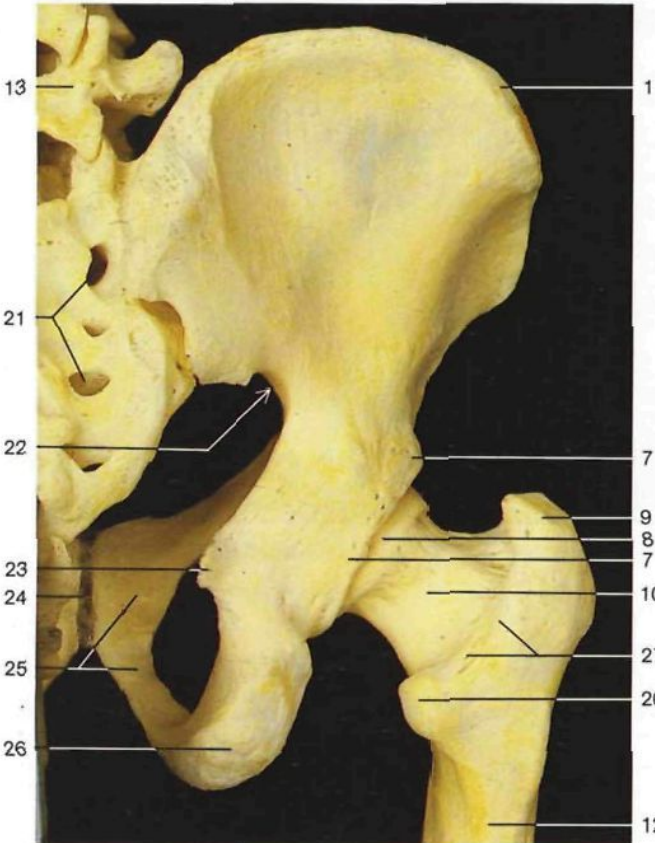
- 1 Cresta ilíaca
Crista iliaca
- 2 Conducto sacro
Canalis sacralis
- 3 Línea glútea posterior
Linea glutea post.
- 4 Espina ilíaca posterosuperior
Spina iliaca post. sup.
- 5 Localización de la articulación sacroilíaca
Articulatio sacroiliaca
- 6 Agujeros sacros posteriores
Foramina sacralia posteriora

- 7 Hiato del sacro
Hiatus sacralis
- 8 Agujero obturador
For. obturatorium [obturatorium]
- 9 Rama del isquion
R. ossis ischii
- 10 Cóccix
Os coccygis [Coccyx]
- 11 Apófisis articular superior
Proc. articularis sup.
- 12 Cara glútea del ilion
Facies glutealis ossis ilii

- 13 Cresta sacra media
Crista sacralis mediana
- 14 Escotadura ciática mayor
Incisura ischiadica major
- 15 Localización de la fosa cotoiloidea
Acetabulum
- 16 Espina ciática
Spina ischiadica
- 17 Escotadura ciática menor
Incisura ischiadica minor
- 18 Tuberosidad isquiática
Tuber ischiadicum



Huesos de la articulación coxofemoral (vista anterior).

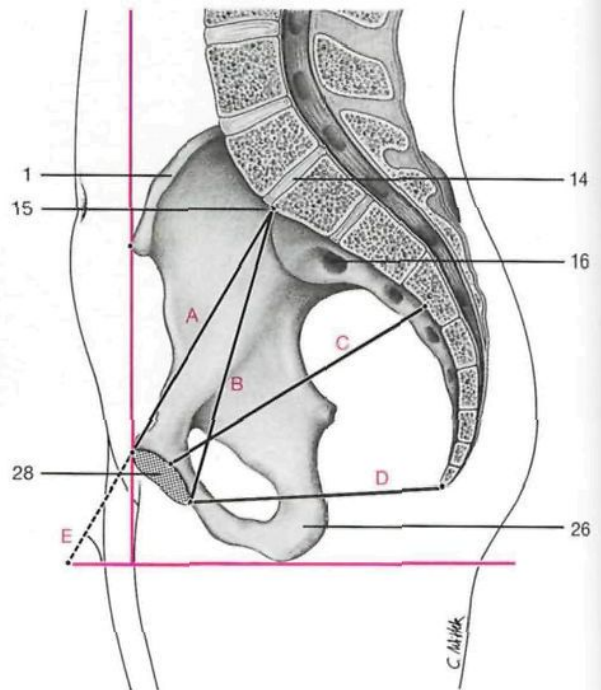


Huesos de la articulación coxofemoral (vista posterior).

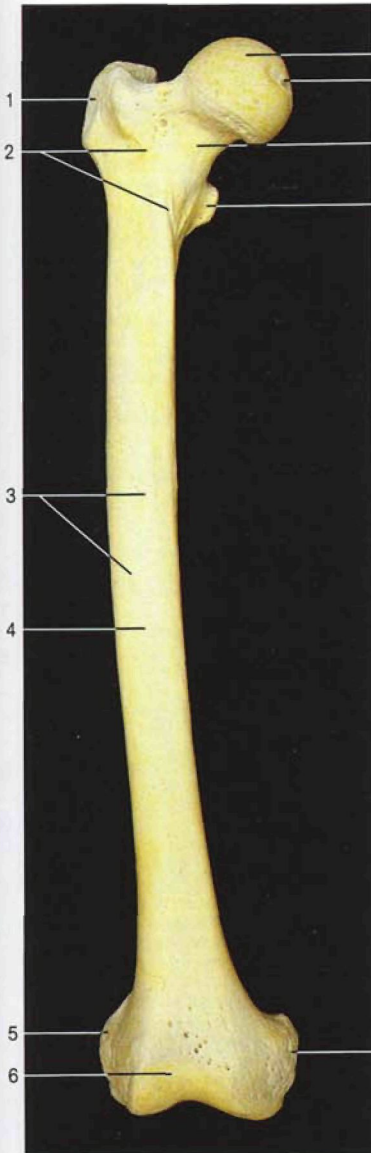
- | | |
|--|--|
| 1 Cresta iliaca <i>Crista iliaca</i> | 15 Promontorio <i>Promontorium</i> |
| 2 Porción lateral del sacro <i>Os sacrum, Pars lat.</i> | 16 Agujeros sacros anteriores <i>Foramina sacralia anteriora</i> |
| 3 Localización de la articulación sacroiliaca <i>Articulatio sacroiliaca</i> | 17 Espina del pubis <i>Tuberculum pubicum</i> |
| 4 Espina iliaca anterosuperior <i>Spina iliaca ant. sup.</i> | 18 Agujero obturador <i>For. obturatum [obturatorium]</i> |
| 5 Línea terminal <i>Linea terminalis</i> | 19 Rama del isquion <i>R. ossis ischii</i> |
| 6 Eminencia iliopectínea [iliopúbica] <i>Eminentia iliopubica</i> | 20 Trocánter menor <i>Trochanter minor</i> |
| 7 Ceja cotiloidea [borde acetabular] <i>Limbus acetabuli [Margo acetabularis]</i> | 21 Agujeros sacros posteriores <i>Foramina sacralia posteriora</i> |
| 8 Cabeza del fémur <i>Caput femoris</i> | 22 Escotadura ciática mayor <i>Ineisura ischiadica major</i> |
| 9 Trocánter mayor <i>Trochanter major</i> | 23 Espina ciática <i>Spina ischiadica</i> |
| 10 Cuello del fémur <i>Collum femoris</i> | 24 Sínfisis púbica <i>Symphysis pubica</i> |
| 11 Línea intertrocanterea <i>Linea intertrochanterica</i> | 25 Hueso pubis [pubis] <i>Os pubis [Pubis]</i> |
| 12 Cuerpo femoral <i>Corpus femoris</i> | 26 Tuberosidad isquiática <i>Tuber ischiadicum</i> |
| 13 Quinta vértebra lumbar [LV] <i>Vertebra lumbalis [LV]</i> | 27 Cresta intertrocanterea posterior <i>Crista intertrochanterica posterior</i> |
| 14 Imitación del disco intervertebral entre la quinta vértebra lumbar y el hueso sacro <i>Discus intervertebralis</i> | 28 Carilla de la sínfisis <i>Facies symphysealis</i> |

Diámetros de la pelvis

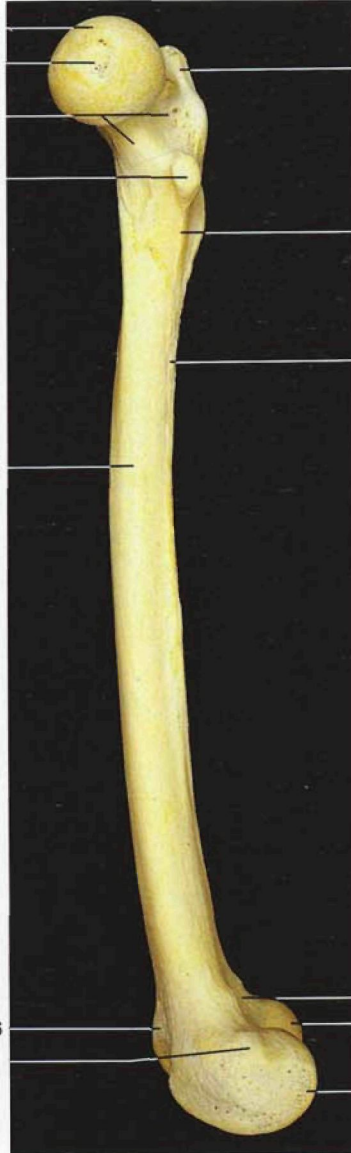- A Diámetro conjugado verdadero (11-11,5 cm)
Diameter conjugata
- B Diámetro conjugado diagonal (12,5-13 cm)
- C Diámetro anteroposterior mayor de la pelvis
- D Estrecho inferior de la pelvis
Apertura pelvis [pelvica] inferior
- E Inclinación de la pelvis (60°)



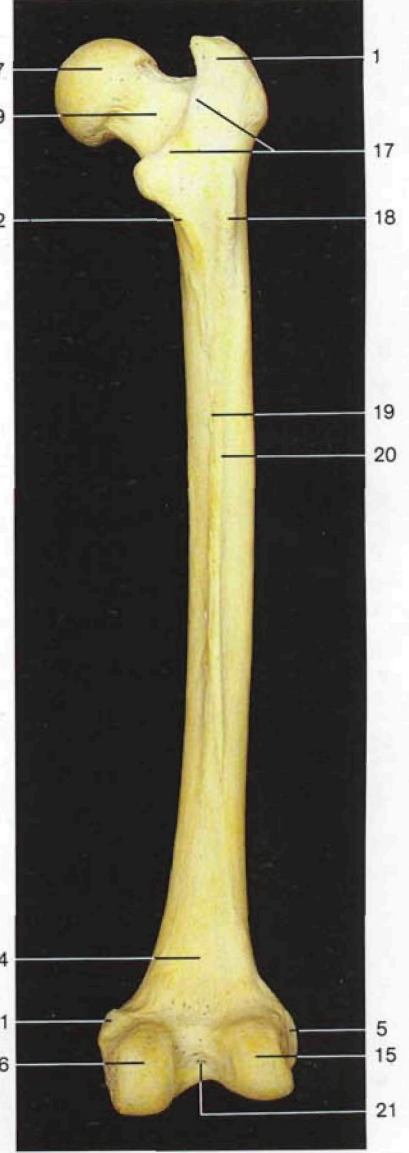
Inclinación y diámetros de la pelvis femenina, lado derecho (vista interna).



Fémur (*Femur [Os femoris]*) derecho (vista anterior).



Fémur derecho (vista medial).

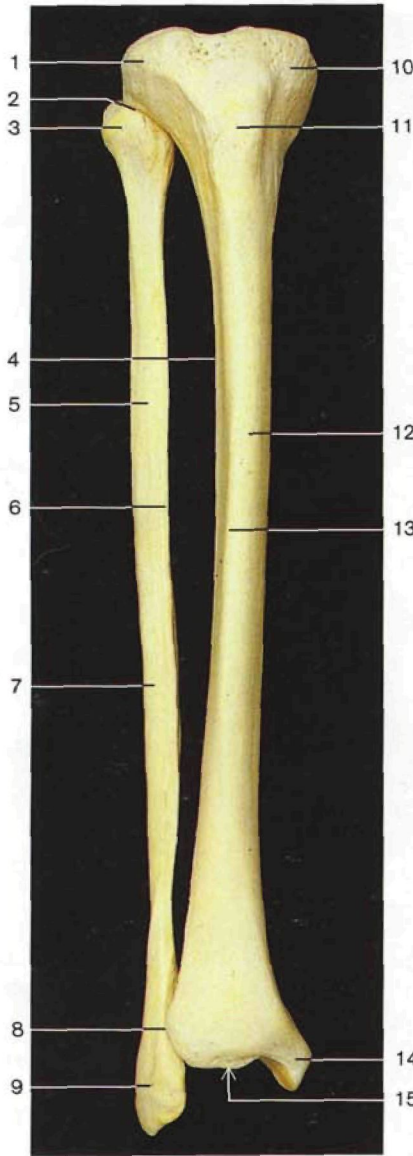


Fémur derecho (vista posterior).

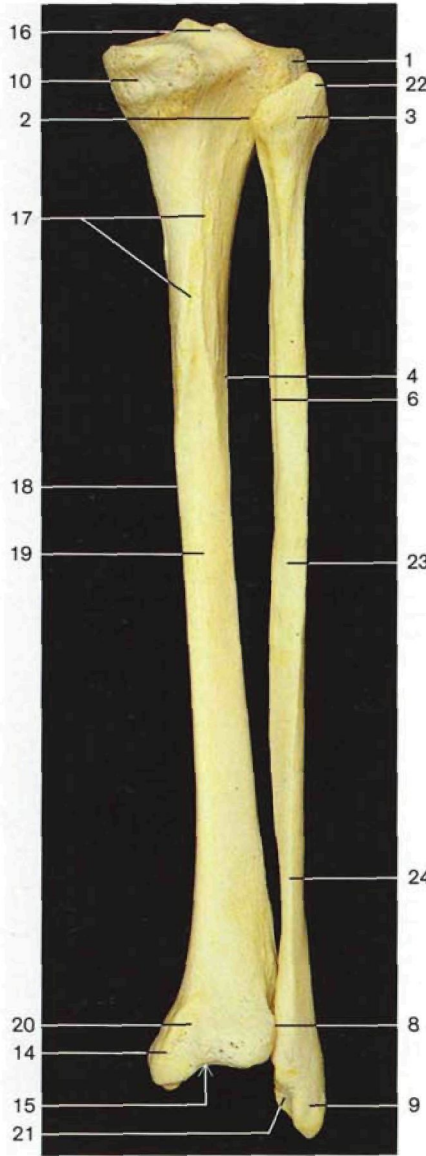
- 1 Trocánter mayor
Trochanter major
- 2 Línea intertrocanterea
Linea intertrochanterica
- 3 Agujeros nutricios
Foramina nutriticia
- 4 Cuerpo
Corpus femoris
- 5 Epicóndilo lateral
Epicondylus lat.
- 6 Tróclea femoral
Facies patellaris
- 7 Cabeza
Caput femoris

- 8 Fosita del ligamento redondo
Fovea capitis femoris
- 9 Cuello
Collum femoris
- 10 Trocánter menor
Trochanter minor
- 11 Epicóndilo interno
Epicondylus med.
- 12 Línea pectínea
Linea pectinea
- 13 Línea áspera
Linea aspera
- 14 Triángulo poplíteo
Facies poplitea

- 15 Cóndilo lateral
Condylus lat.
- 16 Cóndilo interno
Condylus med.
- 17 Cresta intertrocanterea
Crista intertrochanterica
- 18 Tercer trocánter (inconstante)
Trochanter tertius
- 19 Labio interno, línea áspera
Labium mediale, Linea aspera
- 20 Labio lateral, línea áspera
Labium laterale, Linea aspera
- 21 Fosa intercondílea
Fossa intercondylaris

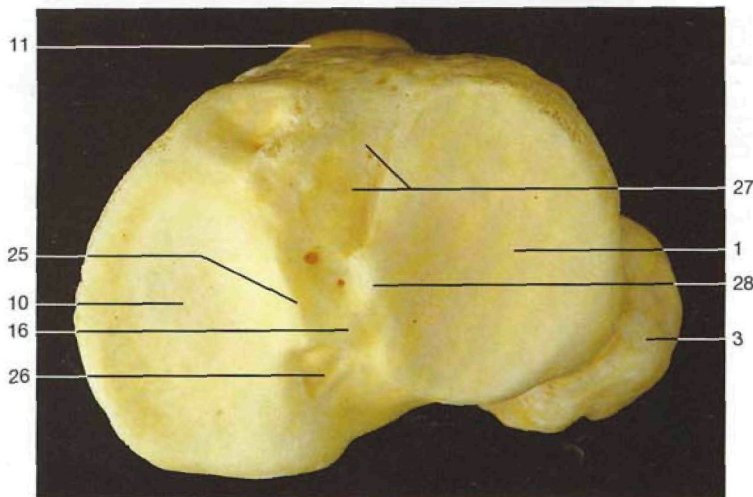


Huesos de la pierna derecha, tibia (*Tibia*) y peroné (*Fibula*) (vista anterior).

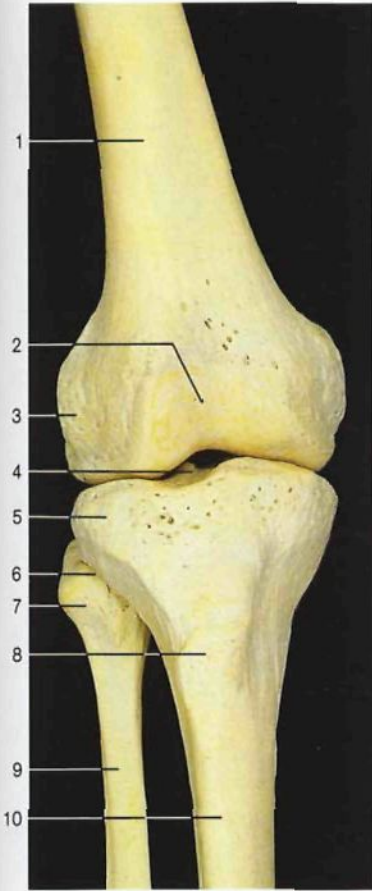


Huesos de la pierna derecha, tibia y peroné (vista posterior).

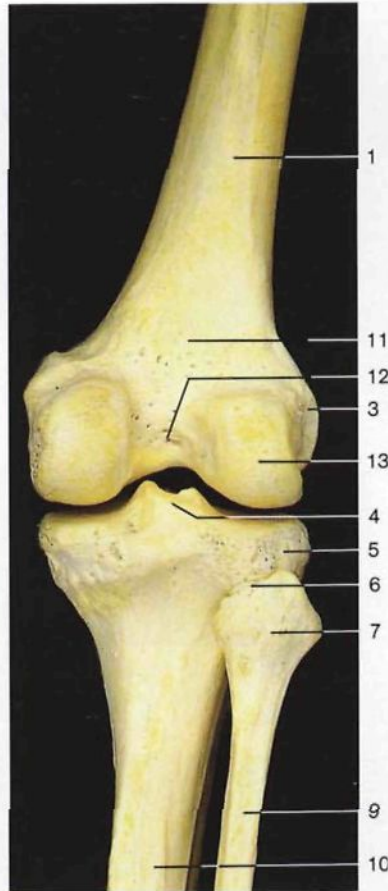
- 1 Tuberosidad externa [cóndilo lateral] de la tibia
Condylus lat. tibiae
- 2 Localización de la articulación tibioperonea
Articulatio tibiofibularis
- 3 Cabeza del peroné
Caput fibulae [fibulare]
- 4 Borde interóseo de la tibia
Margo interosseus tibiae
- 5 Cuerpo del peroné
Corpus fibulae
- 6 Borde interóseo del peroné
Margo interosseus fibulae
- 7 Cara lateral del peroné
Facies lat. fibulae
- 8 Localización de la sindesmosis tibioperonea
Syndesmosis tibiofibularis
- 9 Maléolo lateral [peroneo]
Malleolus lat.
- 10 Tuberosidad interna [cóndilo medial] de la tibia
Condylus med.
- 11 Tuberosidad anterior de la tibia
Tuberositas tibiae
- 12 Cuerpo tibial
Corpus tibiae
- 13 Borde anterior de la tibia
Margo ant.
- 14 Maléolo medial [tibial]
Malleolus med.
- 15 Cara articular inferior de la tibia
Facies articularis inf.
- 16 Espina de la tibia [eminencia intercondílea]
Eminentia intercondylaris
- 17 Línea oblicua [del sóleo]
Linea mm. solei
- 18 Borde interno de la tibia
Margo med.
- 19 Cara posterior de la tibia
Facies post.
- 20 Canal maleolar de la tibia
Sulcus malleolaris
- 21 Cara articular maleolar
Facies articularis malleoli
- 22 Apófisis estiloides del peroné
Apex capitis fibulae
- 23 Cara posterior del peroné
Facies post.
- 24 Borde posterior del peroné
Margo post.
- 25 Tubérculo intercondíleo interno
Tuberculum intercondylare mediale
- 26 Superficie retroespinal
Area intercondylaris post.
- 27 Superficie preespinal
Area intercondylaris ant.
- 28 Tubérculo intercondíleo lateral
Tuberculum intercondylare laterale



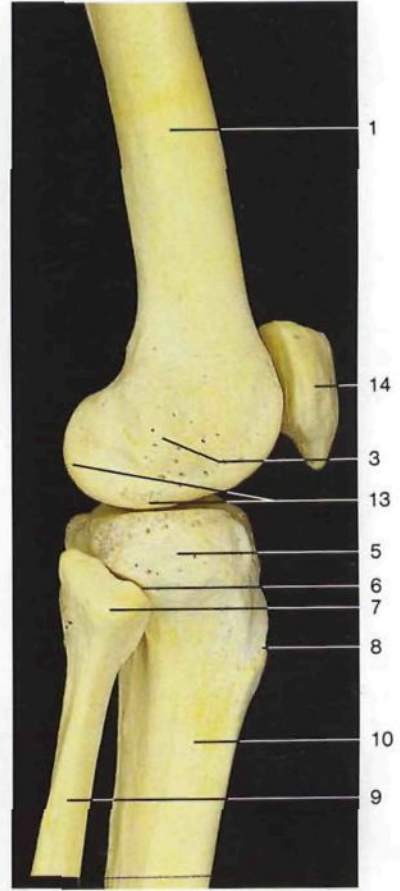
Extremidades proximales de la tibia y del peroné (vista superior; arriba: borde anterior de la tibia). Meseta tibial.



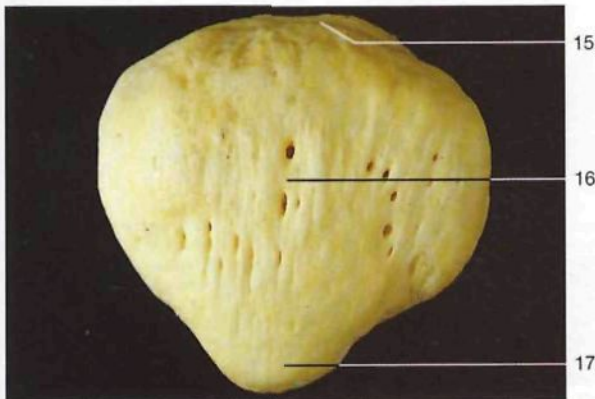
Huesos de la articulación de la rodilla derecha (vista anterior).




Huesos de la articulación de la rodilla derecha (vista posterior).



Huesos de la articulación de la rodilla derecha (vista lateral).



Rótula (*Patella*) derecha (vista anterior).

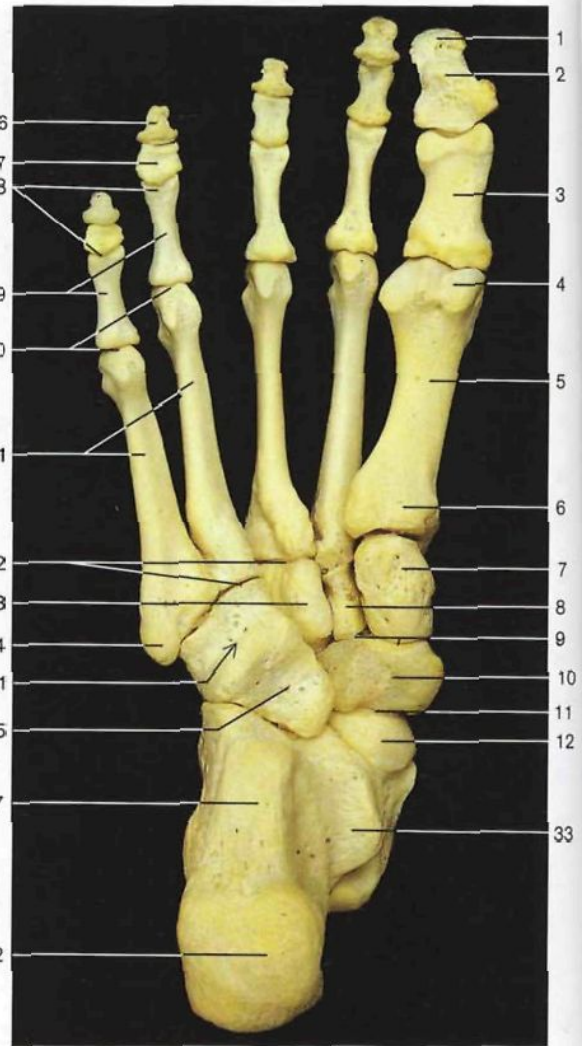
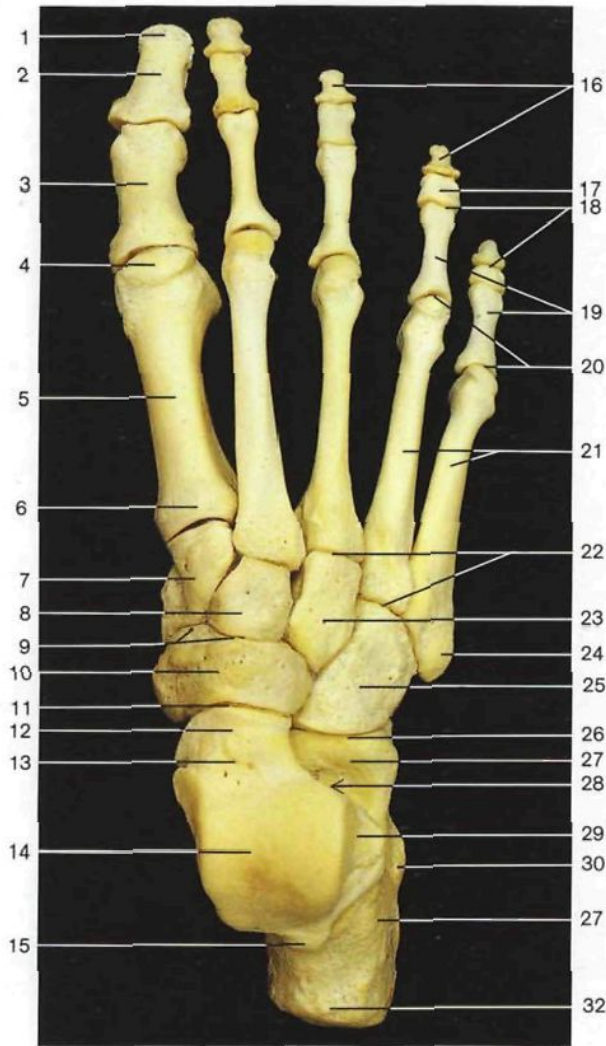


Rótula derecha (vista posterior).

- 1 **Fémur** (cuerpo)
Femur [Os femoris] (Corpus femoris)
- 2 Tróclea femoral
Facies patellaris
- 3 Epicóndilo lateral del fémur
Epicondylus lat. femoris
- 4 Espina de la tibia [eminencia intercondílea]
Eminencia intercondylaris
- 5 Tuberosidad externa [cóndilo lateral] de la tibia
Condylus lat.
- 6 Localización de la articulación tibioperonea proximal
Articulatio tibiofibularis

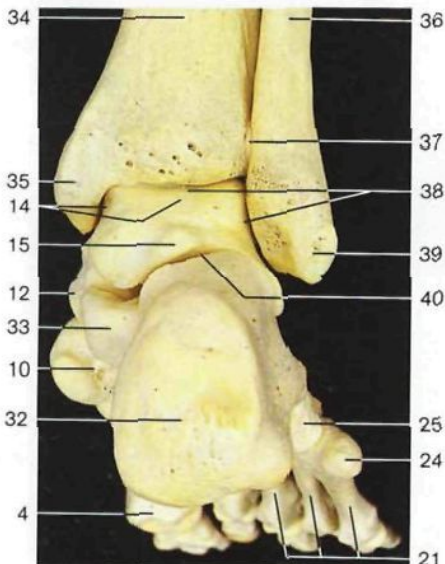
- 7 Cabeza del peroné
Caput fibulae [fibulare]
- 8 Tuberosidad anterior de la tibia
Tuberositas tibiae
- 9 **Peroné**
Fibula
- 10 Tibia (cuerpo)
Tibia (Corpus tibiae)
- 11 Triángulo poplíteo
Facies poplitea
- 12 Fosa intercondílea
Fossa intercondylaris

- 13 Cóndilo lateral del fémur
Condylus lat.
- 14 **Rótula**
Patella
- 15 Base de la rótula
Basis patellae
- 16 Cara anterior de la rótula
Facies ant.
- 17 Vértice de la rótula
Apex patellae
- 18 Cara articular o posterior de la rótula
Facies articularis



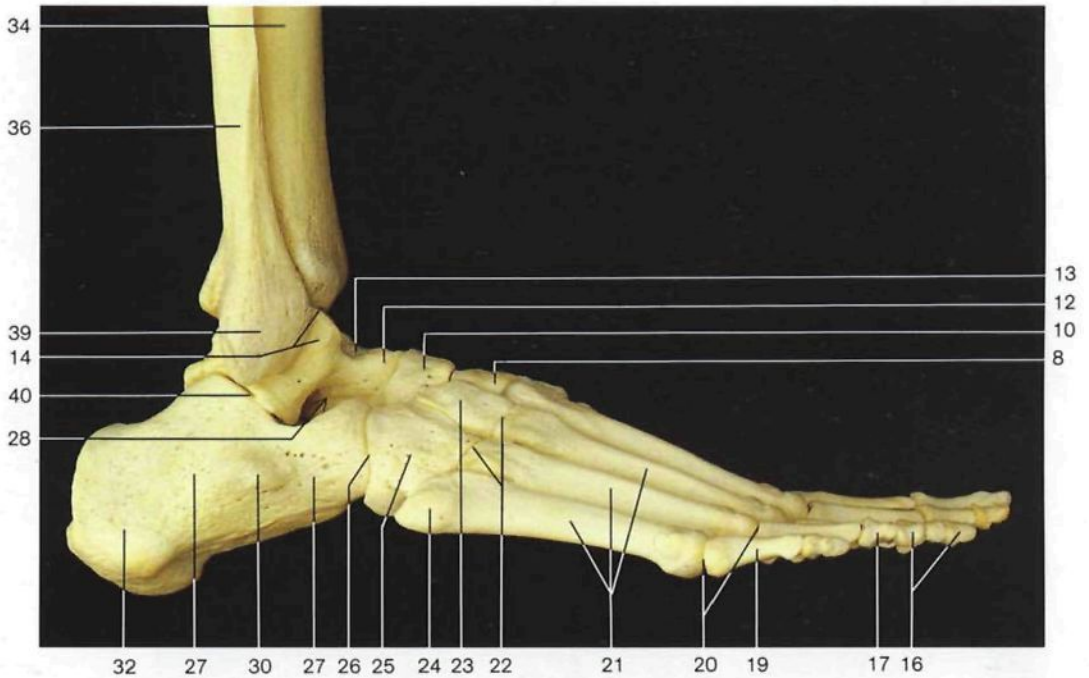
Esqueleto del pie derecho (cara dorsal).

Esqueleto del pie derecho (cara plantar).

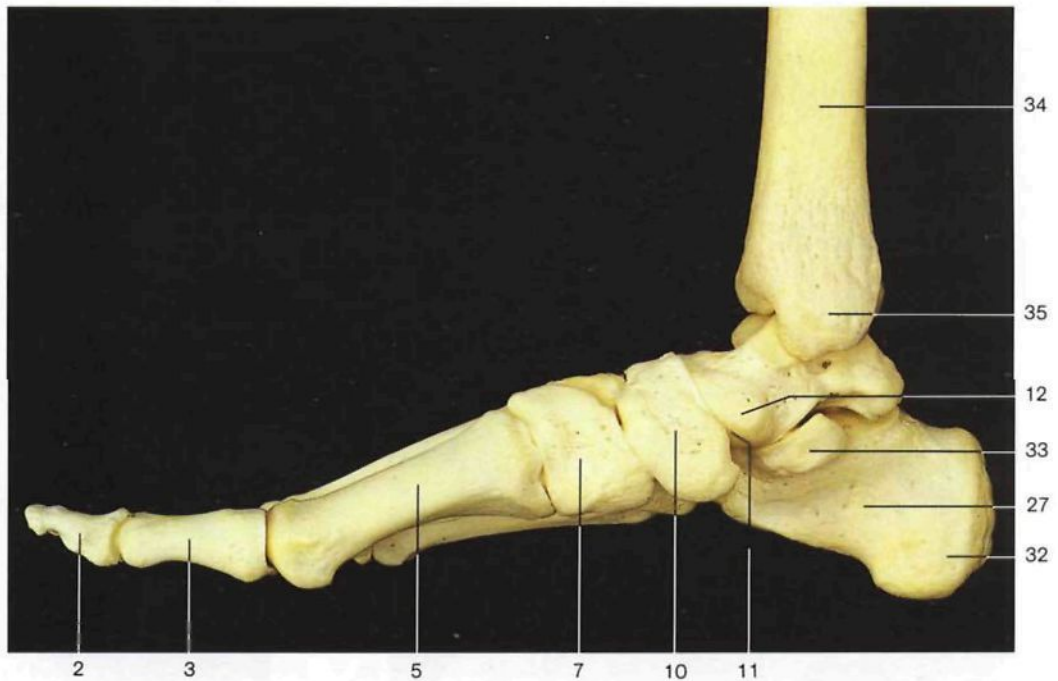


Huesos del pie derecho y articulación del tobillo (vista posterior).

- | | |
|---|---|
| <p>1 Extremidad ungueal del primer dedo <i>Tuberositas phalangis dist. hallucis</i></p> <p>2 Falange distal del primer dedo <i>Phalanx dist. hallucis</i></p> <p>3 Falange proximal del primer dedo <i>Phalanx prox. hallucis</i></p> <p>4 Cabeza del primer metatarsiano <i>Caput ossis metatarsalis I</i></p> <p>5 Primer metatarsiano <i>Os metatarsale I</i></p> <p>6 Base del primer metatarsiano <i>Basis ossis metatarsalis I</i></p> <p>7 Primera cuña [hueso cuneiforme medial] <i>Os cuneiforme mediale</i></p> <p>8 Segunda cuña [hueso cuneiforme intermedio] <i>Os cuneiforme intermedium</i></p> <p>9 Localización de la articulación cuneonavicular <i>Articulatio cuneonavicularis</i></p> <p>10 Hueso navicular <i>Os naviculare</i></p> <p>11 Localización de la articulación astragalocalcaneonavicular <i>Articulatio talocalcaneonavicularis</i></p> <p>12 Cabeza del astrágalo <i>Caput tali [talare]</i></p> <p>13 Cuello del astrágalo <i>Collum tali</i></p> | <p>14 Tróclea o polea y cara interna del cuerpo astragalino <i>Trochlea tali [talare] et Facies malleolaris med.</i></p> <p>15 Apófisis posterior del astrágalo <i>Proc. post. tali</i></p> <p>16 Falanges distales <i>Phalanges distales</i></p> <p>17 Falange intermedia <i>Phalanx media</i></p> <p>18 Localización de las articulaciones interfalángicas <i>Articulaciones interphalangeales</i></p> <p>19 Falanges proximales <i>Phalanges proximales</i></p> <p>20 Localización de las articulaciones metatarsofalángicas <i>Articulaciones metatarsophalangeales</i></p> <p>21 Metatarsianos <i>Ossa metatarsi [Metatarsalia]</i></p> <p>22 Localización de las articulaciones tarsometatarsianas <i>Articulaciones tarsometatarsales</i></p> <p>23 Tercera cuña [hueso cuneiforme lateral] <i>Os cuneiforme laterale</i></p> <p>24 Apófisis estiloides del quinto metatarsiano <i>Tuberositas ossis metatarsalis quinti</i></p> |
|---|---|



Huesos del pie derecho, tibia y peroné (vista lateral).

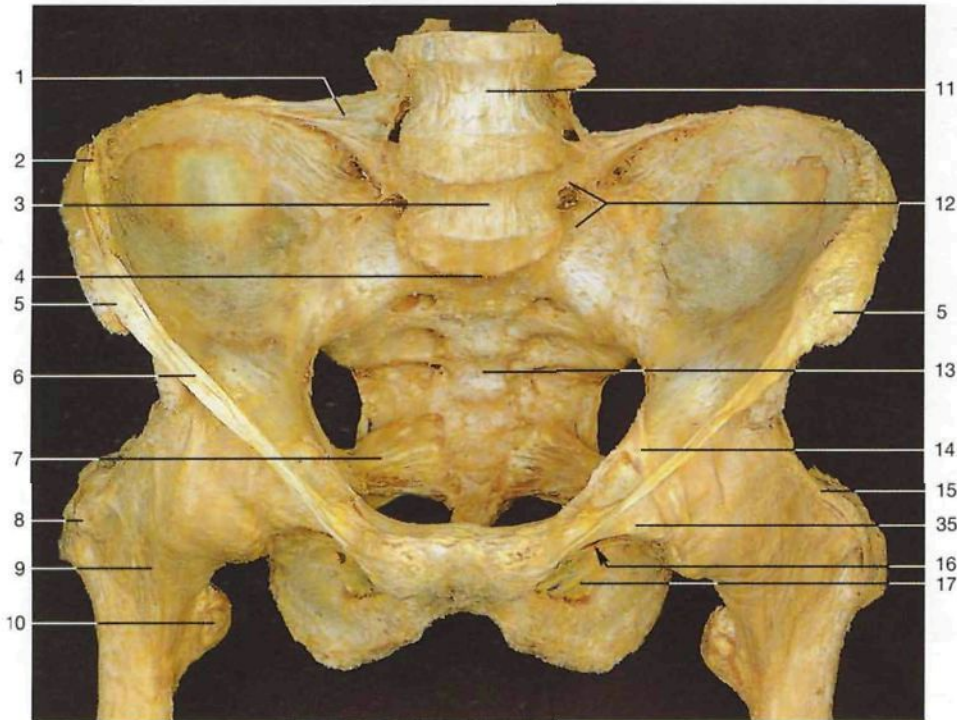


Huesos del pie derecho, tibia y peroné (vista medial).

- 25 Hueso cuboides
Os cuboideum
- 26 Localización de la **articulación calcaneocuboidea**
Articulatio calcaneocuboidea
- 27 Calcáneo
Calcaneus
- 28 Seno del tarso
Sinus tarsi
- 29 Cara maleolar lateral astragalino
Facies malleolaris lat.
- 30 Tróclea peronea del calcáneo
Trochlea peronealis [fibularis]

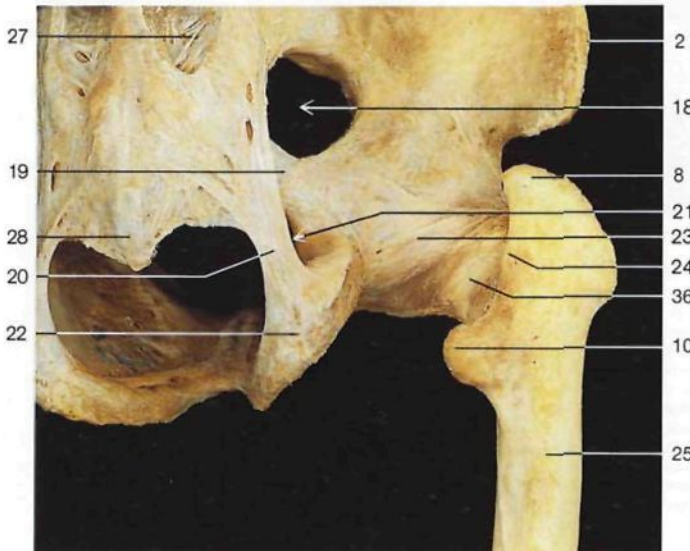
- 31 Surco para el tendón del músculo peroneo lateral largo
Sulcus tendinis, M. peronei [fibularis] longi
- 32 Tuberosidad posterior del calcáneo
Tuber calcanei
- 33 Apófisis menor del calcáneo
Sustentaculum tali
- 34 Tibia
Tibia
- 35 Maléolo medial [tibial]
Malleolus med.

- 36 Peroné
Fibula
- 37 Sindesmosis tibioperonea
Syndesmosis tibiofibularis
- 38 Localización de la **articulación tibioperoneo-astragalina [talocrural]**
Articulatio talocruralis
- 39 Maléolo lateral [peroneo]
Malleolus lat.
- 40 Localización de la **articulación astragalocalcánea**
Articulatio subtalaris [talocalcanea]

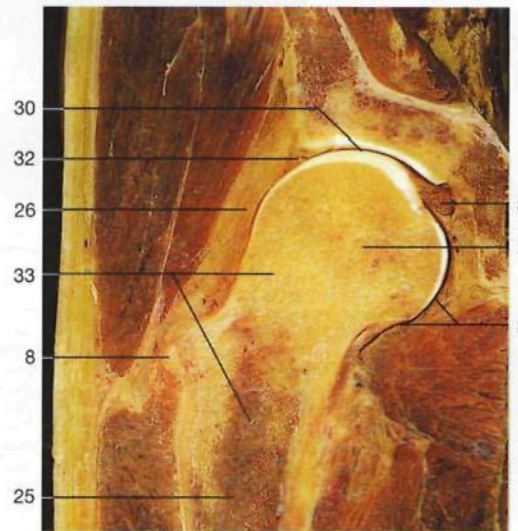


Ligamentos de la pelvis y de la articulación coxofemoral (vista anterior).

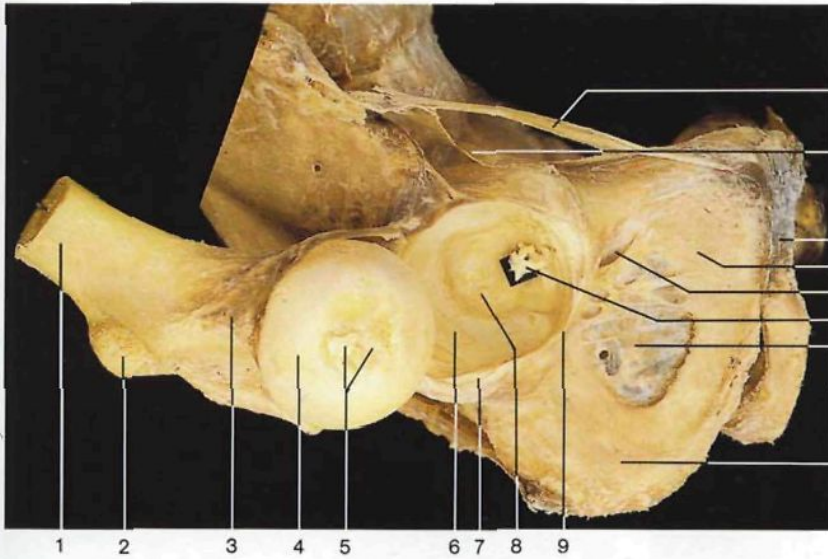
- | | | | |
|--|---|---|--|
| <p>1 Ligamento iliolumbar <i>Lig. iliolumbale</i></p> <p>2 Cresta iliaca <i>Crista iliaca</i></p> <p>3 Quinta vértebra lumbar [LV] <i>Vertebra lumbalis V [LV]</i></p> <p>4 Promontorio <i>Promontorium</i></p> <p>5 Espina iliaca anteriosuperior <i>Spina iliaca ant. sup.</i></p> <p>6 Ligamento inguinal [arco inguinal o crural] <i>Lig. inguinale (Arcus inguinalis)</i></p> <p>7 Ligamento sacrociático menor <i>Lig. sacrospinale</i></p> <p>8 Trocánter mayor <i>Trochanter major</i></p> <p>9 Ligamento iliofemoral (porción descendente) <i>Lig. iliofemorale (pars descendens)</i></p> <p>10 Trocánter menor <i>Trochanter minor</i></p> | <p>11 Cuarta vértebra lumbar IV [LIV] <i>Vertebra lumbalis IV</i></p> <p>12 Ligamentos sacroilíacos anteriores e iliolumbar <i>Ligg. sacro-iliaca anteriora, Lig. iliolumbale</i></p> <p>13 Hueso sacro <i>Os sacrum</i></p> <p>14 Cintilla iliopectínea <i>Arcus iliopectineus</i></p> <p>15 Ligamento iliofemoral (porción transversa) <i>Lig. iliofemorale (pars transversa)</i></p> <p>16 Canal subpubiano <i>Canalis obturatorius</i></p> <p>17 Membrana obturatriz <i>Membrana obturatoria</i></p> <p>18 Agujero ciático mayor <i>For. ischiaticum majus</i></p> <p>19 Ligamento sacrociático menor <i>Lig. sacrospinale</i></p> | <p>20 Ligamento sacrociático mayor <i>[sacro-tuberoso]</i> <i>Lig. sacrotuberale</i></p> <p>21 Agujero ciático menor <i>For. ischiaticum minor</i></p> <p>22 Tuberosidad isquiática <i>Tuber ischiadicum</i></p> <p>23 Ligamento isquiofemoral <i>Lig. ischiofemorale</i></p> <p>24 Cresta intertrocanterica <i>Crista intertrochanterica</i></p> <p>25 Fémur <i>Femur [Os femoris]</i></p> <p>26 Cápsula articular de la articulación coxofemoral</p> <p>27 Ligamentos sacroilíacos posteriores <i>Ligg. sacro-iliaca posteriora</i></p> <p>28 Cóccix con ligamento sacrococcigeo posterior superficial <i>Os coccygis [Coccyx], Lig. sacrococcygeum posterius [dorsale] superficiale</i></p> | <p>29 Cabeza del fémur <i>Caput ossis femoris</i></p> <p>30 Cartilago articular de la cabeza del fémur <i>Caput ossis femoris, Cartilago articularis</i></p> <p>31 Cavidad articular de la articulación coxofemoral <i>Articulatio coxae, Cavitas articularis</i></p> <p>32 Rodete cotiloideo [Labrum acetabular] <i>Labrum acetabuli</i></p> <p>33 Hueso esponjoso <i>Substantia spongiosa</i></p> <p>34 Ligamento redondo [de la cabeza] del fémur <i>Lig. capitis femoris</i></p> <p>35 Ligamento pubofemoral <i>Lig. pubofemorale</i></p> <p>36 Zona orbicular [ligamento zonular] <i>Zona orbicularis</i></p> |
|--|---|---|--|



Ligamentos de la pelvis y de la articulación coxofemoral (vista posterior derecha).

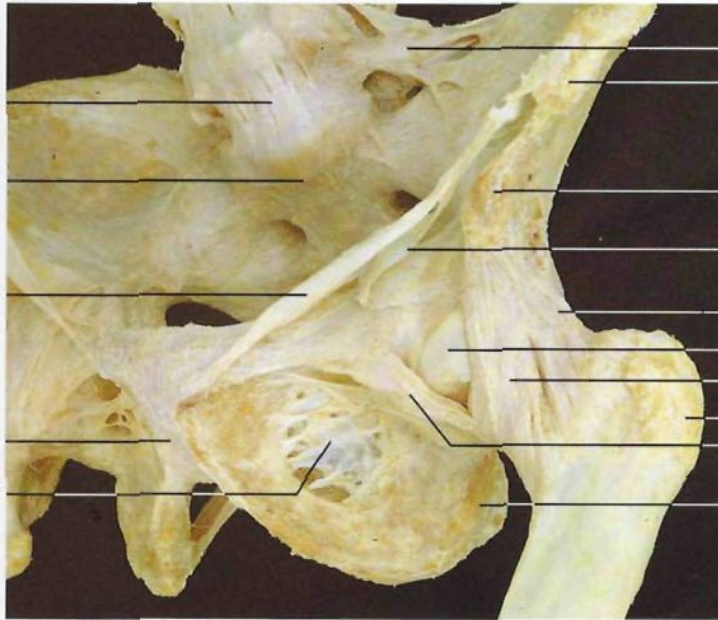


Corte frontal de la articulación coxofemoral (vista anterior).



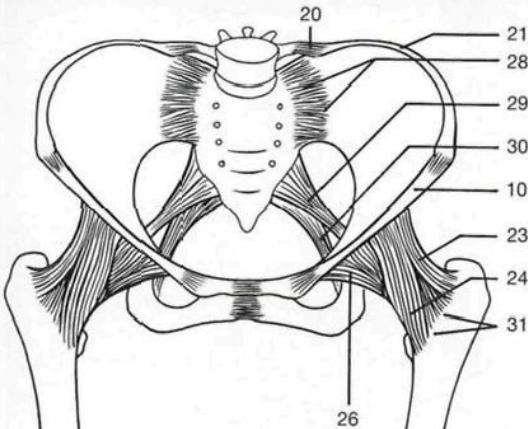
- 1 Fémur
Femur [Os femoris]
- 2 Trocánter
Trochanter minor
- 3 Cuello del fémur
Collum femoris
- 4 Cabeza del fémur
Caput femoris
- 5 Fosita del ligamento redondo del fémur y ligamento redondo (seccionado)
Fovea capitis, Lig. capitis femoris
- 6 Cara semilunar, fosa cotiloidea
Facies lunata, Acetabulum
- 7 Rodete cotiloideo [Labrum acetabular]
Labrum acetabuli
- 8 Transfondo de la cavidad cotiloidea [fosa acetabular]
Fossa acetabuli [acetabularis]
- 9 Ligamento transverso de la fosa cotiloidea
Lig. transversum acetabuli
- 10 Ligamento inguinal [arco inguinal o crural]
Lig. inguinale [Arcus inguinalis]
- 11 Cintilla iliopectínea
Arcus iliopectineus
- 12 Sínfisis púbica
Symphysis pubica
- 13 Hueso pubis [pubis]
Os pubis [Pubis]
- 14 Canal subpúbico
Canalis obturatorius

Articulación coxofemoral derecha (*Articulatio coxae [coxofemoralis]*) abierta (vista lateral anterior). Se ha seccionado el ligamento redondo. El fémur está luxado para visualizar la cavidad articular.

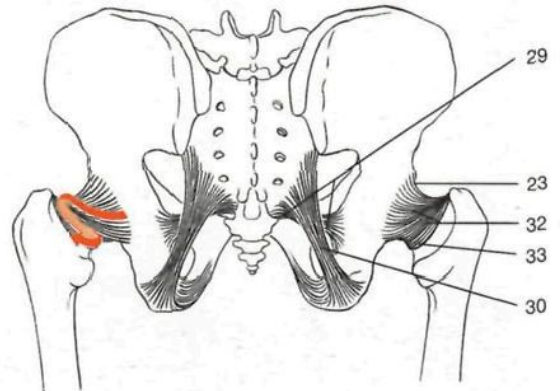


- 15 Ligamento redondo [de la cabeza] del fémur
Lig. capitis femoris
- 16 Membrana obturatriz
Membrana obturatoria
- 17 Hueso isquion [isquion]
Os ischii [Ischium]
- 18 Ligamento longitudinal anterior (a la altura de la quinta vértebra lumbar)
Lig. longitudinale anterius
- 19 Promontorio
Promontorium
- 20 Ligamento iliolumbar
Lig. iliolumbale
- 21 Cresta iliaca
Crista iliaca
- 22 Espina iliaca anterosuperior
Spina iliaca ant. sup.
- 23 Ligamento iliofemoral (porción transversa)
Lig. iliofemorale (pars transversa)
- 24 Ligamento iliofemoral (porción descendente)
Lig. iliofemorale (pars descendens)
- 25 Trocánter mayor
Trochanter major
- 26 Ligamento pubofemoral
Lig. pubofemorale
- 27 Espina iliaca anteroinferior
Spina iliaca ant. inf.
- 28 Ligamentos sacroilíacos anteriores
Ligg. sacroiliaca anteriora
- 29 Ligamento sacroilíaco menor [sacro-espinoso]
Lig. sacrospinale
- 30 Ligamento sacroilíaco mayor [sacro-tuberoso]
Lig. sacrotuberale
- 31 Línea intertrocanterica
Linea intertrochanterica
- 32 Ligamento isquiofemoral
Lig. ischiofemorale
- 33 Zona orbicular [ligamento zonular]
Zona orbicularis

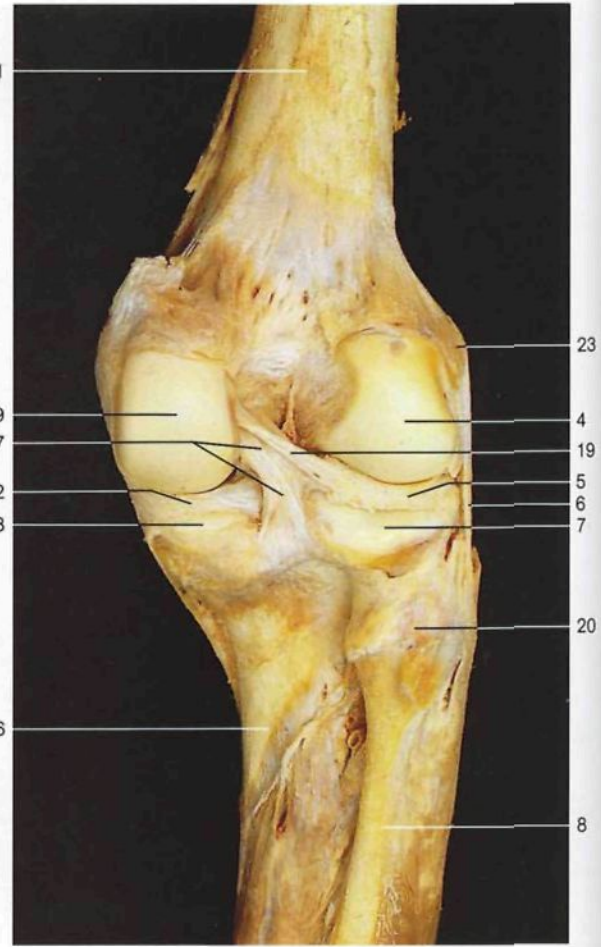
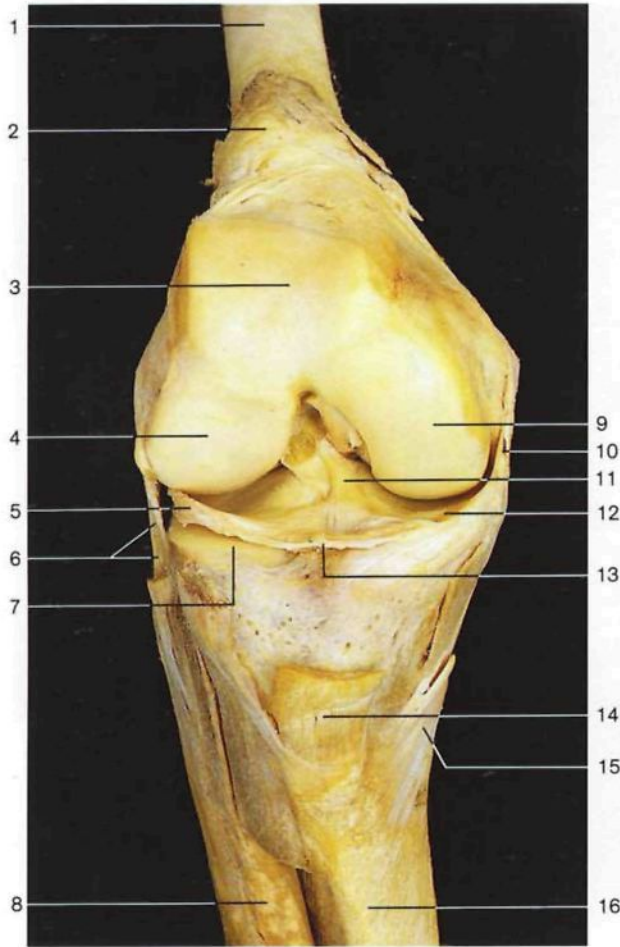
Ligamentos de la pelvis y de la articulación coxofemoral (vista anterolateral).



Ligamentos de la articulación coxofemoral (vista anterior). Dibujo esquemático.

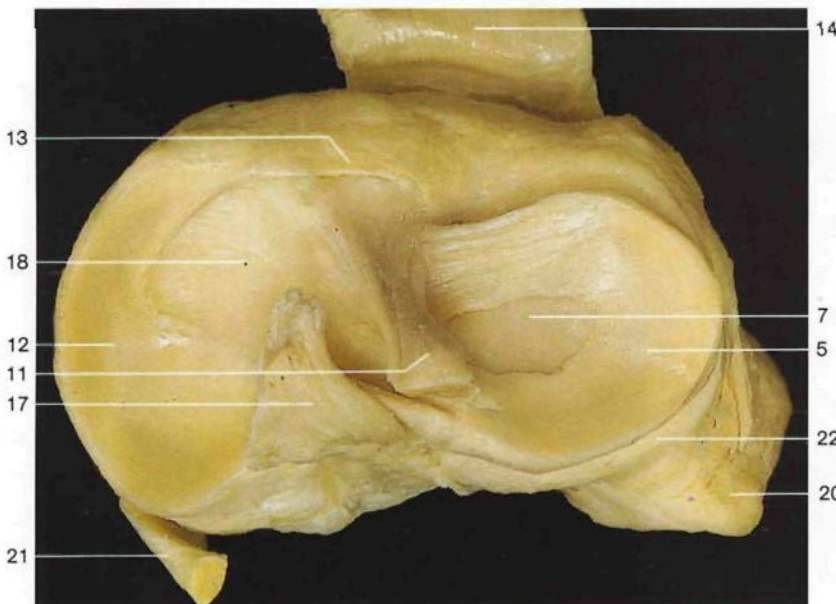


Ligamentos de la articulación coxofemoral (vista posterior). Dibujo esquemático.



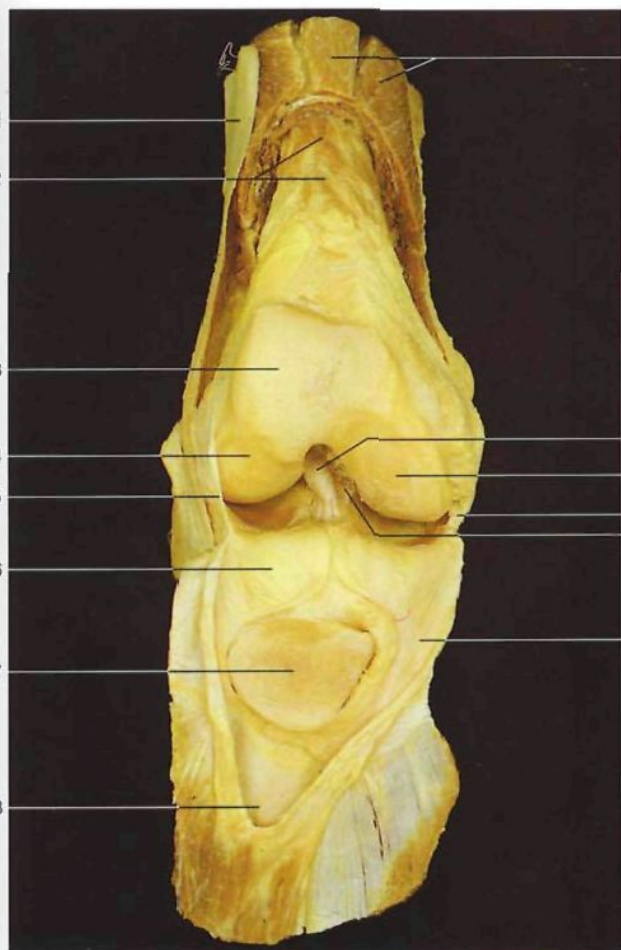
Articulación de la rodilla (*Articulatio genus*) (abierta) y sus ligamentos (vista anterior). Se han extirpado la rótula y la cápsula articular. El fémur está ligeramente flexionado.

Ligamentos de la articulación de la rodilla derecha (vista posterior). Se ha reseca la cápsula articular. Articulación en extensión.



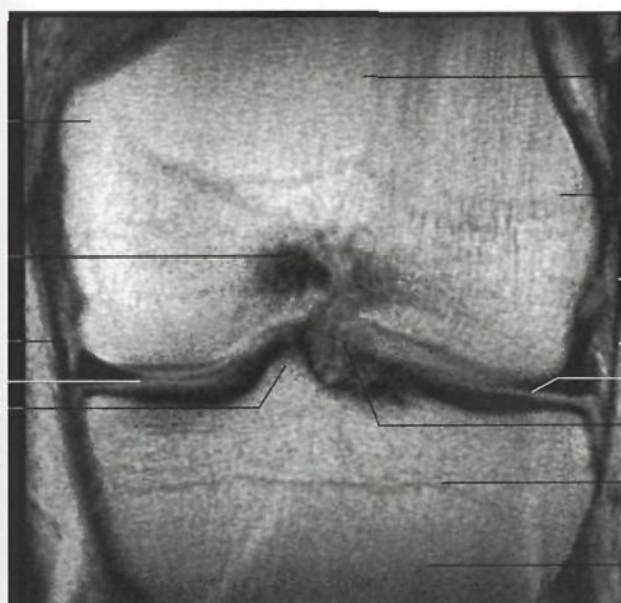
Meseta tibial derecha con los meniscos y los ligamentos cruzados (vista superior). Arriba: borde anterior de la tibia.

- 1 Fémur
Femur [Os femoris]
- 2 Cápsula de la articulación de la rodilla y bolsa serosa **suprarrotuliana**
Capsula articularis, Bursa suprapatellaris
- 3 Tróclea femoral
Facies patellaris
- 4 Cóndilo lateral del fémur
Condylus lat.
- 5 **Menisco lateral**
Meniscus lat.
- 6 Ligamento lateral externo [colateral peroneo]
Lig. collaterale fibulare
- 7 Tuberosidad externa [cóndilo lateral] de la tibia (meseta tibial)
Condylus lat. (Facies articularis sup.)
- 8 Peroné
Fibula
- 9 Cóndilo medial del fémur
Condylus med.
- 10 Ligamento lateral interno [colateral tibial]
Lig. collaterale tibiale
- 11 **Ligamento cruzado anterior**
Lig. cruciatum anterius
- 12 **Menisco medial**
Meniscus med.
- 13 Ligamento transverso de la rodilla [yugal]
Lig. transversum genus
- 14 Ligamento rotuliano
Lig. patellae
- 15 Tendón común de los músculos sartorio, semitendinoso y recto interno [grácil] ("pata de ganso superficial")



Articulación de la rodilla derecha, abierta (vista anterior). Se han desplazado la rótula y el ligamento rotuliano.

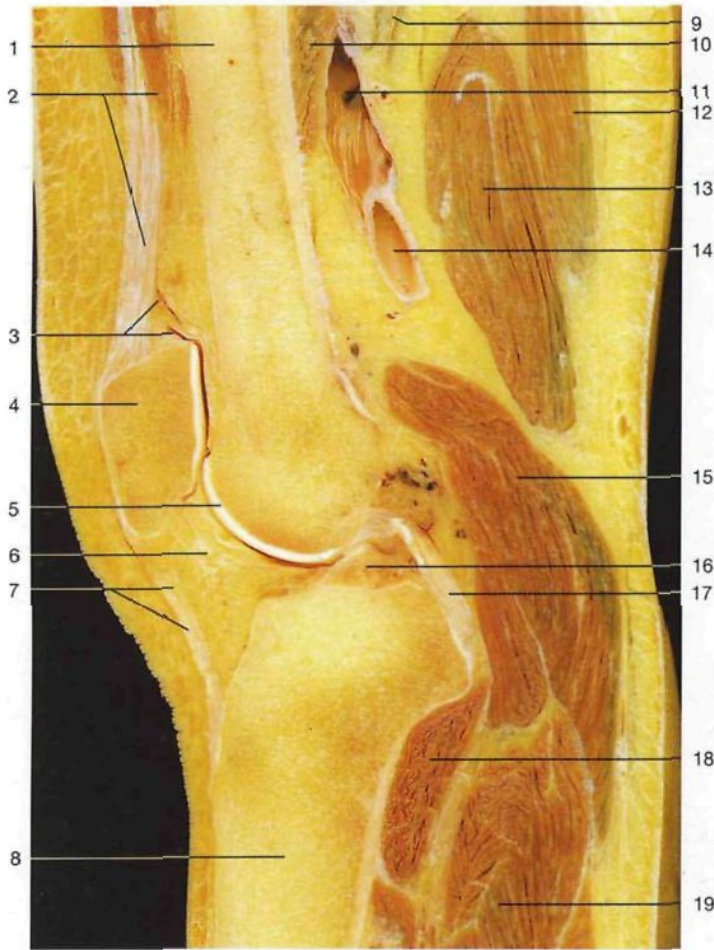
- 1 Tracto iliotibial [cintilla de Maissiat]
Tractus iliotibialis
- 2 Músculo articular de la rodilla [subcrural]
M. articularis genu
- 3 Tróclea femoral
Facies patellaris
- 4 Cóndilo lateral del fémur
Condylus lat.
- 5 Cápsula articular
Capsula articularis
- 6 Cuerpo adiposo infrarrotuliano
Corpus adiposus infrapatellare
- 7 Rótula, cara articular
Patella, facies articularis
- 8 Bolsa serosa suprarrotuliana
Bursa suprapatellaris
- 9 Músculo cuádriceps crural [femoral] (seccionado)
M. quadriceps femoris
- 10 **Ligamento cruzado anterior**
Lig. cruciatum anterius
- 11 Cóndilo medial del fémur
Condylus med.
- 12 Ligamento lateral interno [colateral tibial]
Lig. collaterale tibiale
- 13 **Ligamento cruzado posterior**
Lig. cruciatum posterius
- 14 Tuberosidad interna [epicóndilo medial]
Epicondylus med.
- 15 Fosa intercondílea del fémur
Fossa intercondylaris
- 16 Ligamento lateral externo [colateral peroneo]
Lig. collaterale fibulare
- 17 **Menisco medial**
Meniscus med.
- 18 Tubérculo intercondíleo interno
Tuberculum intercondylare mediale
- 19 Fémur
Femur [Os femoris]
- 20 Tuberosidad externa [epicóndilo lateral]
Epicondylus lat.
- 21 **Menisco lateral**
Meniscus lat.
- 22 Línea epifisaria de la tibia
Tibia, Linea epiphysialis
- 23 Tibia
Tibia



Articulación de la rodilla derecha. Imagen obtenida mediante RM. Corte frontal por la parte central de la articulación (vista posterior) (v. también la pág. 10).

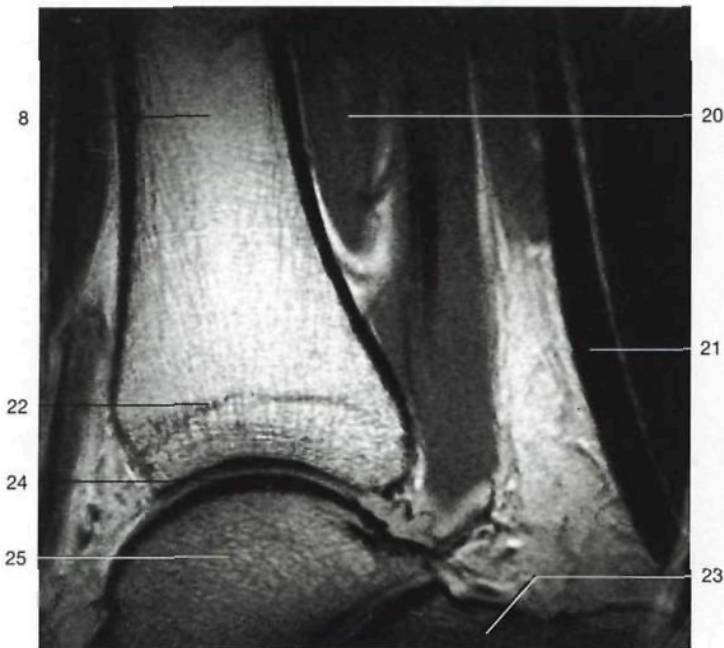
◀ en la página 432

- 16 Tibia
Tibia
- 17 **Ligamento cruzado posterior**
Lig. cruciatum posterius
- 18 Tuberosidad interna [cóndilo medial] de la tibia (meseta tibial)
Condylus med. (Facies articularis sup.)
- 19 Ligamento meniscofemoral posterior
Lig. meniscofemorale posterius
- 20 Cabeza del peroné
Caput fibulae
- 21 Tendón del músculo semimembranoso
M. semimembranosus, Tendo
- 22 Inserción distal y posterior de la cápsula de la articulación de la rodilla
- 23 Epicóndilo lateral del fémur
Epicondylus lat.

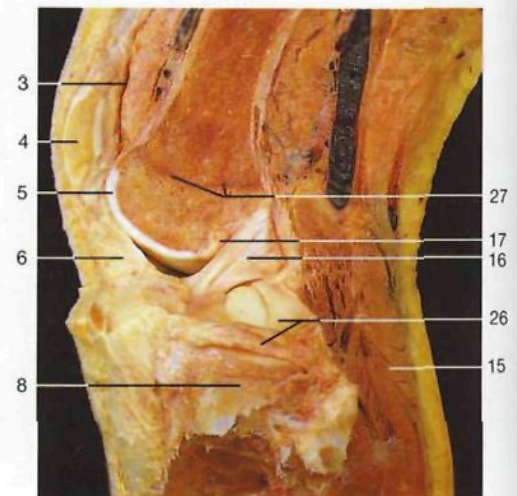

- 1 **Fémur**
Femur (Os femoris)
- 2 Músculo cuádriceps crural [femoral]
M. quadriceps femoris
- 3 Bolsa suprarrotuliana, cavidad articular
Bursa suprapatellaris, Cavitas articularis
- 4 **Rótula**
Patella
- 5 Tróclea femoral (cartilago articular)
Facies patellaris (Cartilago articularis)
- 6 Cuerpo adiposo infrarrotuliano
Corpus adiposum infrapatellare
- 7 Ligamento rotuliano
Lig. patellae
- 8 **Tibia**
Tibia
- 9 Nervio ciático poplíteo interno o tibial
N. tibialis
- 10 Músculo aductor mayor
M. adductor magnus
- 11 Vena poplítea
V. poplitea
- 12 Músculo semitendinoso
M. semitendinosus
- 13 Músculo semimembranoso
M. semimembranosus
- 14 **Arteria poplítea**
A. poplitea
- 15 Músculos gemelos [músculo gastrocnemio]
M. gastrocnemius
- 16 Ligamento cruzado anterior
Lig. cruciatum anterius
- 17 Ligamento cruzado posterior
Lig. cruciatum posterius
- 18 Músculo poplíteo
M. popliteus
- 19 Músculo sóleo
M. soleus
- 20 Músculos flexores profundos de la pierna
- 21 Tendón de Aquiles [calcáneo]
Tendo calcaneus
- 22 Línea epifisaria de la tibia
Tibia, Linea epiphysialis
- 23 Calcáneo
Calcaneus
- 24 **Articulación tibioperoneo-astragalina [talocrural]**
Articulatio talocruralis
- 25 Astrágalo
Talus
- 26 Menisco lateral
Meniscus lat.
- 27 Línea epifisaria
Linea epiphysialis

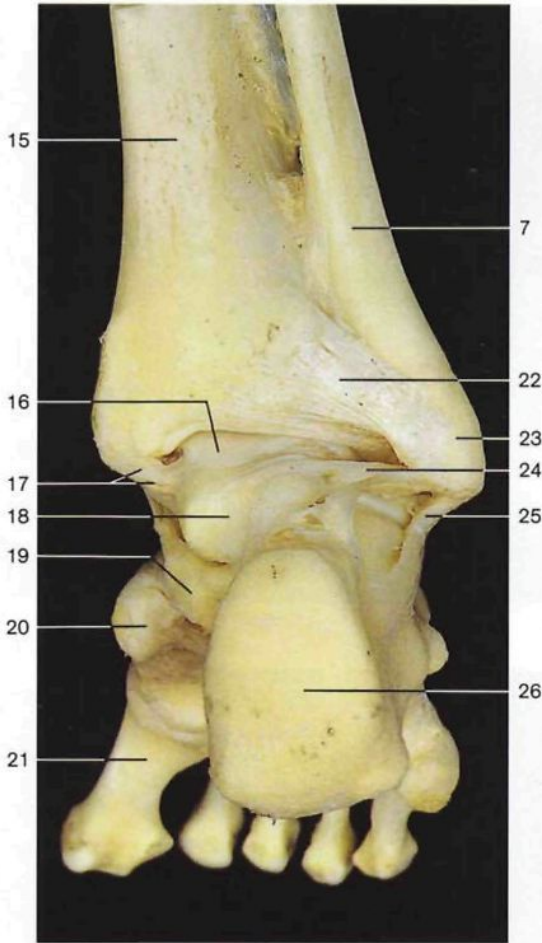
Corte sagital por la articulación de la rodilla. Superficie anterior a la izquierda.



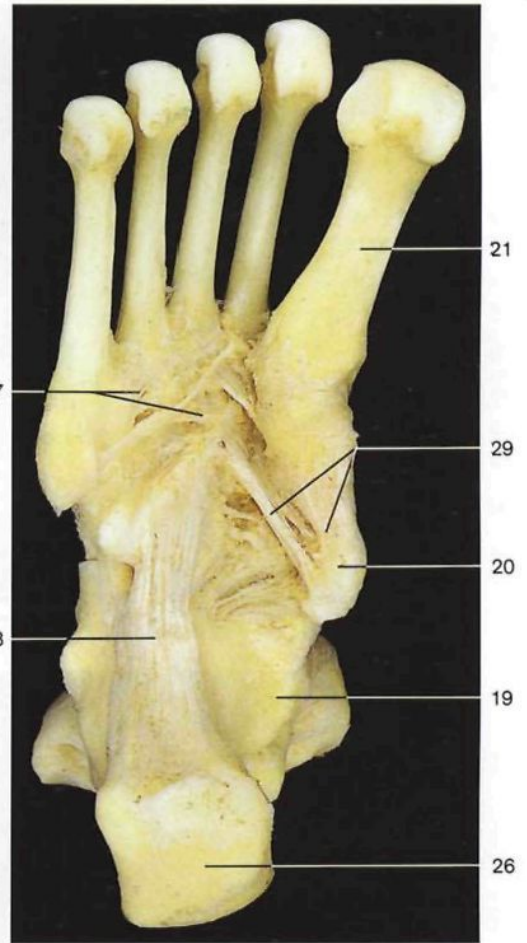
Articulación tibioperoneo-astragalina [talocrural] (*Articulatio talocruralis*). Imagen obtenida mediante RM. Corte sagital. Parte anterior a la izquierda.



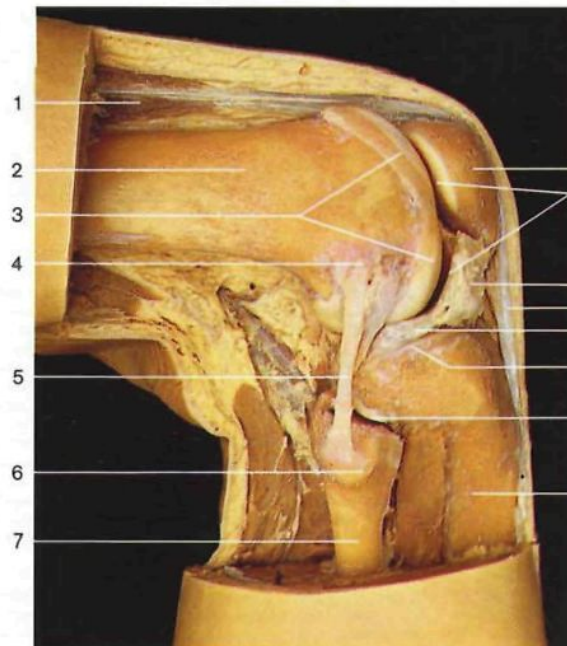
Articulación de la rodilla izquierda. Ligamento cruzado anterior (vista lateral).



Ligamentos de la articulación tibioperoneo-astragalina [talocrural] derecha (vista posterior).

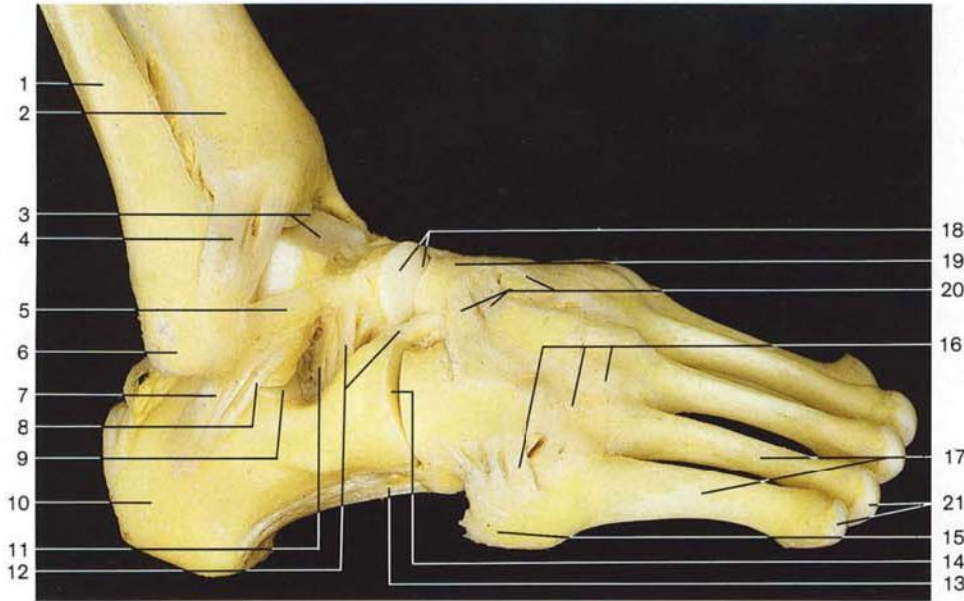


Ligamentos de la planta del pie derecho, capa profunda (cara plantar). Se han quitado los dedos.

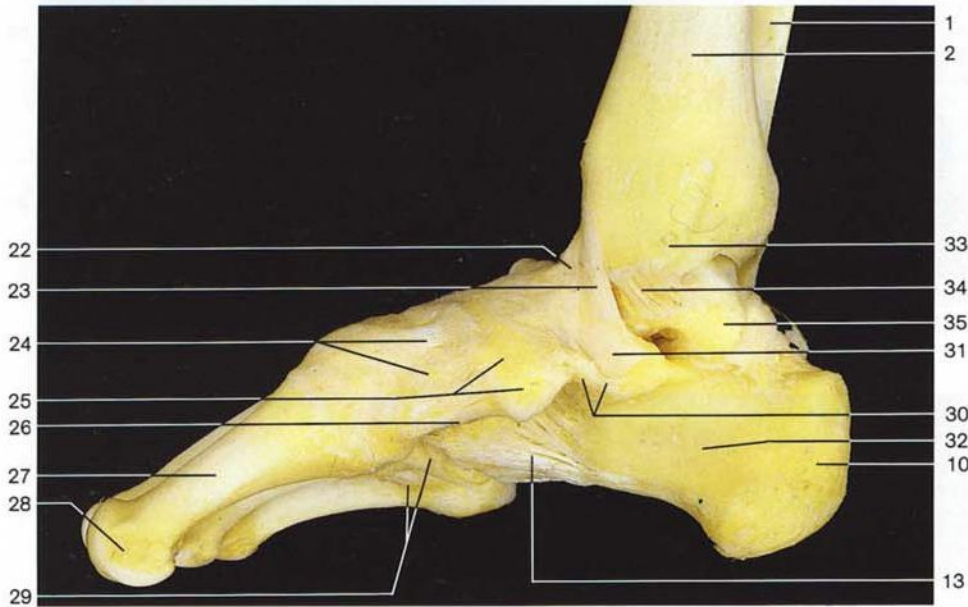


Articulaciones de la rodilla derecha y tibioperonea proximal con sus ligamentos (vista lateral). Obsérvese la localización del menisco lateral.

- | | | | |
|----|---|----|--|
| 1 | Músculo cuádriceps crural [femoral] <i>M. quadriceps femoris</i> | 16 | Polea astragalina <i>Trochlea tali</i> |
| 2 | Fémur <i>Femur [Os femoris]</i> | 17 | Ligamento deltoideo, fascículo tibiostagalino posterior <i>Lig. mediale [deltoideum], Pars tibiotalaris post.</i> |
| 3 | Tróclea femoral <i>Facies patellaris</i> | 18 | Astrágalo <i>Talus</i> |
| 4 | Epicóndilo lateral del fémur <i>Epicondylus lat.</i> | 19 | Apófisis menor del calcáneo <i>Sustentaculum tali</i> |
| 5 | Ligamento lateral externo [colateral peroneo] <i>Lig. collaterale fibulare</i> | 20 | Hueso navicular <i>Os naviculare</i> |
| 6 | Cabeza del peroné <i>Caput fibulae</i> | 21 | Primer metatarsiano <i>Os metatarsale I</i> |
| 7 | Peroné <i>Fibula</i> | 22 | Ligamento tibioperoneo posterior <i>Lig. tibiofibulare posterius</i> |
| 8 | Rótula <i>Patella</i> | 23 | Maléolo lateral [peroneo] <i>Malleolus lat.</i> |
| 9 | Cavidad articular de la articulación de la rodilla <i>Articulatio genus, Cavitas articularis</i> | 24 | Ligamento peroneoastagalino posterior <i>Lig. talofibulare posterius</i> |
| 10 | Cuerpo adiposo infrarrotuliano <i>Corpus adiposum infrapatellare</i> | 25 | Ligamento calcaneoperoneo <i>Lig. calcaneo-fibulare</i> |
| 11 | Ligamento rotuliano <i>Lig. patellae</i> | 26 | Tuberosidad posterior del calcáneo <i>Tuber calcanei</i> |
| 12 | Menisco lateral <i>Meniscus lat.</i> | 27 | Ligamentos tarsometatarsianos plantares <i>Ligg. tarsometatarsalia plantaria</i> |
| 13 | Tuberosidad externa [cóndilo lateral] de la tibia (meseta tibial) <i>Condylus lat. (Facies articularis sup.)</i> | 28 | Gran ligamento plantar <i>Lig. plantare longum</i> |
| 14 | Articulación tibioperonea <i>Articulatio tibiofibularis</i> | 29 | Ligamentos cuneonaviculares plantares <i>Ligg. cuneonavicularia plantaria</i> |
| 15 | Tibia <i>Tibia</i> | | |



Ligamentos del pie derecho (vista lateral).



Ligamentos del pie derecho (vista medial).

- | | | | |
|--|--|--|--|
| <p>1 Peroné <i>Fibula</i></p> <p>2 Tibia <i>Tibia</i></p> <p>3 Polea astragalina, articulación tibioperoneo-astragalina [talocrural] <i>Trochlea tali, Articulatio talocruralis</i></p> <p>4 Ligamento tibioperoneo anterior, articulación talocrural <i>Lig. tibiofibulare anterius, Articulatio talocruralis</i></p> <p>5 Ligamento peroneoastragalino anterior <i>Lig. talofibulare anterius</i></p> <p>6 Maléolo lateral [peroneo] <i>Malleolus lat.</i></p> <p>7 Ligamento calcaneoperoneo <i>Lig. calcaneofibulare</i></p> <p>8 Ligamento calcaneoastragalino lateral <i>Lig. talocalcaneum laterale</i></p> | <p>9 Articulación astragalocalcánea <i>Articulatio subtalaris [talocalcanea]</i></p> <p>10 Tuberosidad posterior del calcáneo <i>Tuber calcanei</i></p> <p>11 Ligamento calcaneoastragalino interóseo <i>Lig. talocalcaneum interosseum</i></p> <p>12 Ligamento bifurcado <i>Lig. bifurcatum</i></p> <p>13 Gran ligamento plantar <i>Lig. plantare longum</i></p> <p>14 Articulación calcaneocuboidea <i>Articulatio calcaneocuboidea</i></p> <p>15 Apófisis estiloides del metatarsiano V <i>Tuberositas ossis metatarsalis V</i></p> <p>16 Ligamentos tarsometatarsianos dorsales <i>Ligg. tarsometatarsalia dorsalia</i></p> <p>17 Metatarsianos <i>Ossa metatarsi [Metatarsalia]</i></p> | <p>18 Cabeza del astrágalo, articulación astragalocalcaneonavicular <i>Caput tali, Articulatio talocalcaneonavicularis</i></p> <p>19 Hueso navicular <i>Os naviculare</i></p> <p>20 Ligamentos cuneonaviculares dorsales <i>Ligg. cuneonaviculares dorsalia</i></p> <p>21 Cabeza de los metatarsianos <i>Capita ossium metatarsalia</i></p> <p>22 Fascículo tibionavicular del ligamento deltoideo <i>Lig. mediale [deltoideum], Pars tibionavicularis</i></p> <p>23 Fascículo tibiocalcáreo del ligamento deltoideo <i>Lig. mediale [deltoideum], Pars tibiocalcanea</i></p> <p>24 Ligamentos cuneonaviculares dorsales <i>Ligg. cuneonavicularia dorsalia</i></p> <p>25 Hueso navicular <i>Os naviculare</i></p> | <p>26 Ligamento cuneonaviclar plantar <i>Lig. cuneonaviculare plantare</i></p> <p>27 Metatarsiano I <i>Os metatarsale I</i></p> <p>28 Cabeza del metatarsiano I <i>Caput ossis metatarsalis I</i></p> <p>29 Ligamentos tarsometatarsianos plantares <i>Ligg. tarsometatarsalia plantaria</i></p> <p>30 Ligamentos calcaneonaviculares plantares <i>Ligg. calcaneonaviculare plantare</i></p> <p>31 Apófisis menor del calcáneo <i>Sustentaculum tali</i></p> <p>32 Calcáneo <i>Calcaneus</i></p> <p>33 Maléolo medial [tibial] <i>Malleolus med.</i></p> <p>34 Fascículo tibioastragalino posterior del ligamento deltoideo <i>Lig. mediale [deltoideum], Pars tibiotalaris post.</i></p> <p>35 Astrágalo <i>Talus</i></p> |
|--|--|--|--|